ФЕДЕРАЛЬНОЕ ГОСУДАРСТВЕННОЕ АВТОНОМНОЕ УЧРЕЖДЕНИЕ
«МЕЖОТРАСЛЕВОЙ НАУЧНО-ТЕХНИЧЕСКИЙ КОМПЛЕКС
«МИКРОХИРУРГИЯ ГЛАЗА» ИМ. АКАД. С.Н. ФЕДОРОВА»
МИНИСТЕРСТВА ЗДРАВООХРАНЕНИЯ РОССИЙСКОЙ ФЕДЕРАЦИИ

На правах рукописи

ЗОТОВ ВАДИМ ВАЛЕРЬЕВИЧ

ЦИРКУЛЯРНЫЙ ТОННЕЛЬНЫЙ КРОССЛИНКИНГ РОГОВИЧНОГО КОЛЛАГЕНА С ПРИМЕНЕНИЕМ ФЕМТОСЕКУНДНОГО ЛАЗЕРА В ЛЕЧЕНИИ ПАЦИЕНТОВ С ПРОГРЕССИРУЮЩИМ КЕРАТОКОНУСОМ

14.01.07. – глазные болезни

Диссертация на соискание ученой степени
кандидата медицинских наук

Научный руководитель:
доктор медицинских наук
Поздеева Надежда Александровна

Москва 2016

ЗОТОВ В.В.

ОГЛАВЛЕНИЕ

СПИСОК СОКРАЩЕНИЙ…… 4
ВВЕДЕНИЕ……. 6
ГЛАВА 1. ОБЗОР ЛИТЕРАТУРЫ…… 15
1.1. Классификации кератоконуса …… 15
1.2. Эпидемиология кератоконуса ……..…… 17
1.3. Морфологические изменения роговицы при кератоконусе…… 19
1.4. Диагностика и клиническое течение кератоконуса…… 21
1.5. Современные методы реабилитации больных с кератоконусом… 26
1.6. Современное представление об УФ-кросслинкинге роговичного коллагена…… 29
ГЛАВА 2. МАТЕРИАЛЫ И МЕТОДЫ…… 41
2.1. Дизайн исследования…… 41
2.2. Методы экспериментальных исследований…… 43
2.2.1. Морфологические методы исследования…… 43
2.2.2. Экспериментальное исследование биомеханических характеристик роговицы после кросслинкинга роговичного коллагена 49
2.3. Клинико-функциональные методы исследования …… 52
2.4. Статистическая обработка результатов…… 57
2.5. Клиническая характеристика обследуемых пациентов …… 57
2.6. Характеристика аппарата для фототерапии роговицы…… 59
2.7. Характеристика лазерной установки…… 61
2.8. Технология хирургического лечения…… 62
ГЛАВА 3. РЕЗУЛЬТАТЫ ЭКСПЕРИМЕНТАЛЬНЫХ ИССЛЕДОВАНИЙ…… 65
3.1. Результаты экспериментально-морфологических исследований…… 65
3.1.1. Результаты гистохимического исследования структуры коллагена нормальной и кератоконусной роговицы в ходе моделирования процедуры кросслинкинга с применением фемтолазера 65

ЗОТОВ В.В.

3.1.2. Результаты электронно-микроскопического исследования ультраструктуры стромы роговицы после проведения вариантов процедуры кросслинкинга…… 71
3.2. Результаты исследования влияния фемтокросслинкинга на биомеханические свойства роговицы в эксперименте…… 76
ГЛАВА 4. РЕЗУЛЬТАТЫ КЛИНИКО-ФУНКЦИОНАЛЬНЫХ ИССЛЕДОВАНИЙ…… 79
4.1. Результаты дооперационного обследования пациентов…… 77
4.2.Тактика хирургического лечения в зависимости оттопографического расположения вершины кератоконуса…… 82
4.2.1. Предоперационная подготовка…… 83
4.2.2. Технология проведения циркулярного тоннельного кросслинкинга роговичного коллагена с фемтолазерным формированием тоннеля…… 84
4.2.3.Технология проведения стандартной процедуры кросслинкинга роговичного коллагена…… 87
4.2.4. Интраоперационные осложнения…… 88
4.3. Общая характеристика клиники послеоперационного периода…… 88
4.3.1. Послеоперационные осложнения раннего послеоперационного периода…… 91
4.3.2. Послеоперационные осложнения позднего послеоперационного периода…… 92
4.4. Клинико-функциональные результаты циркулярного тоннельного фемтокросслинкинга у пациентов с I стадией кератоконуса, в сравнении с клинико-функциональными результатами стандартного УФ-кросслинкинга…… 92

ЗОТОВ В.В.

4.5. Клинико-функциональные результаты циркулярного тоннельного фемтокросслинкинга у пациентов со II стадией кератоконуса, в сравнении с клинико-функциональными результатами стандартного УФ-кросслинкинга…… 101
4.6. Особенности гистоморфологической картины роговицы in vivo по данным конфокальной микроскопии и оптической когерентной томографии после выполнения УФ-кросслинкинга по различным технологиям…… 109
4.7. Оценка безопасности УФ-кросслинкинга проведенного по различным технологиям…… 113
ЗАКЛЮЧЕНИЕ……. 116
ВЫВОДЫ…… 130
ПРАКТИЧЕСКИЕ РЕКОМЕНДАЦИИ…… 132
СПИСОК ЛИТЕРАТУРЫ……...… 133

ЗОТОВ В.В.

СПИСОК СОКРАЩЕНИЙ

КОЗ – корригированная острота зрения

НКОЗ – некорригированная острота зрения

ОКТ – оптическая когерентная томография

Kave – средняя кератометрия

Kmax – максимальная кератометрия

ПЭК – плотность эндотелиальных клеток

мкм – микрометр

УФ – ультрафиолет, ультрафиолетовый

ФСЛ – фемтосекундный лазер

КГ– корнеальный гистерезис (corneal hysteresis)

ФРР – фактор резистентности роговицы (corneal resistance factor)

ORA – анализатор биомеханических свойств роговицы (Ocular Response Analyzer)

SAI – индекс асимметрии поверхности роговицы (Surface Asymmetry Index)

SRI – индекс регулярности поверхности роговицы (Surface Regularity Index)

КРК – кросслинкинг роговичного коллагена

ПВХРД – периферическая витреохориоретинальная дистрофия

КК – кератоконус

ЖГКЛ – жесткие газопроницаемые контактные линзы

ИРС – интрастромальные роговичные сегменты

МКЛ – мягкие контактные линзы

СКРК – стандартный кросслинкинг роговичного коллагена

ЦТФКРК – циркулярный тоннельный фемтокросслинкинг роговичного коллагена

ЗОТОВ В.В.

Введение

Кератоконус (КК) – «это генетически детерминированное дистрофическое заболевание роговицы, характеризующееся нарушением биомеханической стабильности за счет структурной дезорганизации коллагеновых волокон, которое приводит к оптической неоднородности ткани роговицы с последующим истончением, конусовидным выпячиванием и нарушением прозрачности» (Пучковская Н. А., Титаренко З.Д., 1990).

Частота кератоконуса, по данным отечественных и зарубежных авторов, в разных регионах колеблется от 50 до 200 случаев на 100000 населения (Kennedy R.H. et al., 1986; Mannis M.J.,1987; Rabinowitz Y.S., 1998; Слонимский Ю. Б., 2004). Многие специалисты отмечают значительное увеличение частоты заболевания за последнее десятилетие, что связано как «с ухудшением экологической обстановки и повышением радиационного фона в отдельных регионах» (Каспарова Е.А., Кандаян М.А., 2001-2002), так и с увеличением выявляемости кератоконуса в связи с появлением современных диагностических систем (Rabinowitz Y.S., 1998).

Современные методы лечения кератоконуса можно условно «разделить на терапевтические и хирургические, необходимость применения каждого из которых определяется индивидуально в зависимости от клинической ситуации с учетом состояния роговицы» (Маслова Н.А., 2012).

Наиболее эффективным методом оптической реабилитации является контактная коррекция, а именно жесткие газопроницаемые контактные линзы (ЖГКЛ) и гибридные линзы, представляющие собой жёсткие газопроницаемые линзы с мягким гидрофильным краем (Абугова Т. Д., 1999; Бикбов М. М., 2004; Бодрова С. Г., 2009). В последние годы для стабилизации и коррекции рефракционных нарушений у пациентов с кератоконусом все чаще применяется методы имплантации интрастромальных роговичных сегментов (ИРС) и колец MyoRing (Colin J.,1997; Мороз З.И., Калинников Ю.Ю., Измайлова С.Б., Ковшун Е.В., 2004; Daxer A., 2010; Гурбанов Р.С., 2010; Синицын М.В., 2013). При лечении

ЗОТОВ В.В.

развитых и далеко зашедших стадий на протяжении последних десятилетий используются селективная послойная и сквозная пересадки роговицы (Anseth A., 1967; Troutman R.C., 1977; Копаева В.Г., 1982; Титаренко З.Д., 1985; Ивановская Е.В., 2000; Amayem A.F., Anwar M., 2000; Beckingsale P. et al., 2006; Busm M. et al., 2005; Fogla R., Padmanabhan P., 2006; Kutzscher E. M. et al., 2004; Randleman J. B. et al, 2003; Shimmura S. et al., 2005; Teichmann K. D., Anwar M., 2005; Егорова Е.А., 2007; Мамиконян В.Р., 2010; Малюгин Б. Э., 2012). Все вышеперечисленные методики не так давно были дополнены кросслинкингом роговичного коллагена (КРК). В отличие от всех предыдущих, КРК - единственный патогенетически обоснованный метод, направленный на остановку прогрессирования заболевания. КРК представляет собой фотополимеризацию «стромальных волокон под воздействием фоточувствительной субстанции (раствор рибофлавина) и низких доз ультрафиолетового излучения, в результате которого происходит усиление поперечных внутримолекулярных связей роговичного коллагена с образованием димеров из двух α-цепей без деградации коллагеновых белков» (Fujimori E., 1998; Wollensak G., Spoerl E., Seiler T., 2003).

Стандартная методика кросслинкинга предполагает удаление роговичного эпителия с помощью шпателя перед инстилляцией 0,1% раствора рибофлавина(Wollensak G., 2003, 2009; Spoerl E., 2007). В связи с дефектом эпителия в раннем послеоперационном периоде пациенты отмечают жалобы на боль, раздраженный глаз, а также возможны осложнения в виде хейза, рецидивирующей эрозии, кератита, рубцов и перфорации роговицы. В связи с этим была предложена технология трансэпителиального УФ-кросслинкинга, в ходе которой химическим способом увеличивают проницаемость эпителия роговицы путем нанесения на нее растворов местных анестетиков, содержащих бензалкония хлорид (Leccisotti A., Islam T., 2010). Однако в литературе имеются сообщения, что при применении данной методики достигается только одна пятая часть биомеханического эффекта (Wollensak G., 2009). Кроме того, была описана

технология трансэпителиального УФ-кросслинкинга с использованием модифицированного раствора рибофлавина, содержащего трометамол и натрия ЭДТА для ослабления эпителиальных межклеточных связей (Filippello M., Stagni E., O'Brart D., 2012). Послеоперационные обследования переднего сегмента с помощью оптической когерентной томографии продемонстрировали появление демаркационной линии на глубине 100 мкм по границе роговичной стромы, подвергшейся кросслинкингу (в сравнении с демаркационной линей на глубине 320 - 340 мкм при стандартном КРК), что говорит о более поверхностном эффекте трансэпителиального КРК (Buzzonetti L., Petrocelli G., 2012).

Вариантом трансэпителиального УФ-кросслинкинга является методика КРК с дозированной перфорацией эпителия с использованием специального инструмента – скарификатора. Клинические исследования данной методики «показали отсутствие прогрессирования кератоконуса у всех пациентов, а динамика показателей некорригированной остроты зрения, максимально корригированной остроты зрения, средней кератометрии, максимальной кератометрии, центральной толщины роговицы и плотности эндотелиальных клеток была сопоставима с таковой после УФ-кросслинкинга по классической технологии» (Измайлова С.Б., Мерзлов Е.В., 2014).

Перспективной представляется техника КРК с использованием фемтолазера, предложенная A. Kanellopoulos в 2009 г. Согласно данной методике раствор рибофлавина вводится в роговичный карман, сформированный фемтосекундным лазером (ФСЛ) на определенной глубине, с последующим УФ облучением. В ходе почти 2-летнего наблюдения автор отмечает «повышение остроты зрения, уменьшение сферического и цилиндрического компонентов рефракции, а также значений максимальной кератометрии с 48,7 до 47,90 дптр». Однако, в ходе клинических исследований КРК с применением ФСЛ были зарегистрированы отек и облачковидное помутнение передних и средних слоев стромы в центральной зоне роговицы, вызывающие снижение остроты зрения в первые месяцы

ЗОТОВ В.В.

после процедуры. При этом в доступной нам литературе экспериментальных доказательств эффективности данной методики мы не обнаружили.

С.И. Анисимовым с соавторами (2011) разработана технология локального УФ-кросслинкинга, учитывающая топографическое расположение верхушки кератоконуса. Она предполагает использование на этапе УФ-облучения индивидуальных масок, формирующих направление светового потока для локального облучения роговицы непосредственно в месте эктазии и участках роговицы со сниженной ригидностью. После проведения УФ-кросслинкинга по данной технологии, авторы отмечали повышение остроты зрения на 2–4 строки и уменьшение роговичного астигматизма на 1–3,5 дптр. Однако данная методика требует локальной деэпителизации роговицы для пропитывания стромы фотосенсибилизатором, что влечет за собой значительный послеоперационный дискомфорт, а также повышение риска развития инфекционных осложнений.

Учитывая достоинства технологии КРК, предложенной A. Kanellopoulos, с использованием интрастромального кармана для введения раствора фотосенсибилизатора, а также методики С.И. Анисимова, учитывающей топографическое расположение верхушки кератоконуса и позволяющей проводить УФ облучение направленным потоком света в области эктазии и участков роговицы со сниженной ригидностью, одновременно принимая во внимание недостатки указанных методик (болевой синдром, риск инфекционных осложнений, помутнение в оптической зоне роговицы), была предложена новая технология циркулярного тоннельного КРК с фемтолазерным формированием кольцевидного интрастромального тоннеля для введения фотосенсибилизатора с учетом расположения зоны эктазии, что и обусловило **цель данного исследования** – повышение эффективности и безопасности кросслинкинга у пациентов с прогрессирующим кератоконусом I-II стадии на основе разработки метода циркулярного тоннельного кросслинкинга с фемтолазерным формированием интрастромального кольцевидного тоннеля

ЗОТОВ В.В.

для введения фотосенсибилизатора с учетом топографического расположения зоны эктазии, при ее расположении вне центральной зоны роговицы.

Для достижения цели были определены следующие задачи:

1. Разработать технологию циркулярного тоннельногоУФ-кросслинкинга роговичного коллагена с фемтолазерным сопровождением.

2. Исследовать и сравнить в эксперименте иммуногистохимические, электронномикроскопические и биомеханические изменения в роговице после проведения различных вариантов ультрафиолетового кросслинкинга.

3. Сравнить клинико-функциональные результаты лечения прогрессирующего кератоконуса I – II стадии (по классификации Amsler-Krumeich) методами циркулярного тоннельного фемтокросслинкинга и стандартного УФ-кросслинкинга роговичного коллагена.

4. Изучить по данным конфокальной микроскопии и оптической когерентной томографии in vivo морфологические изменения структуры облученной ультрафиолетом роговицы.

5. Определить показания для циркулярного тоннельного кросслинкинга с фемтолазерным формированием интрастромального кармана и стандартного УФ-кросслинкинга в лечении пациентов с прогрессирующим кератоконусом I – II стадии.

Научная новизна

1. Впервые в эксперименте доказано, что под действием УФ-кросслинкинга в нормальной и кератоконусной роговице образуются устойчивые сшивки преимущественно в основном между фибриллами коллагена I типа. При проведении кросслинкинга с фемтолазерным формированием тоннеля количество и плотность сшивок в передней и средней роговичной строме увеличивается, что свидетельствует о более эффективном распределении рибофлавина непосредственно в строме в сравнении со стандартным методом кросслинкинга роговичного коллагена.

ЗОТОВ В.В.

2. В эксперименте доказано равное увеличение биомеханической прочности роговиц, подвергшихся процедурам циркулярного тоннельного фемтокросслинкинга и стандартного кросслинкинга роговичного коллагена, что свидетельствует об одинаковом биомеханическом эффекте методик. Фемтолазерное формирование интрастромального кармана без его механического расслоения не вызывает статистически значимого снижения биомеханической прочности всей роговицы.

3. Впервые показано, что после применения методики циркулярного тоннельного фемтокросслинкинга происходит равное по значениям стандартному кросслинкингу роговичного коллагена улучшение биомеханических свойств роговицы, остроты зрения, уменьшение кератометрических показателей, одинаковая динамика изменений показателей пахиметрии в послеоперационном периоде на фоне большей безопасности за счет ускоренного восстановления целостности эпителиального покрова, снижения выраженности роговичного синдрома, минимизации риска инфекционных осложнений.

Практическая значимость

1. Разработанная технология циркулярного тоннельного кросслинкинга с фемтолазерным формированием интрастромального кармана для введения фотосенсибилизатора учитывает топографическое расположение зоны эктазии, позволяет, наравне со стандартной методикой КРК, добиться стабилизации кератоконуса (при наблюдении в сроки до 3 лет) на фоне уменьшения выраженности роговичного синдрома, минимизации инфекционных осложнений и сокращения сроков послеоперационной реабилитации.

2. Впервые в отечественной практике клинически апробирован и внедрен метод циркулярного тоннельного фемтокросслинкинга, позволяющий применять данный вид операции для стабилизации

ЗОТОВ В.В.

начальных стадий прогрессирующего кератоконуса с периферическим расположением верхушки эктазии.

3. Экспериментальное исследование показало отсутствие статистически значимого снижения биомеханической прочности роговицы, подвергшейся процедуре фемтолазерного формирования интрастромального кармана при отсутствии этапа дополнительного инструментального расслоения роговичной ткани, а также равное увеличение силы, необходимой для растяжения образцов роговиц после циркулярного тоннельного фемтокросслинкинга и стандартного кросслинкинга роговичного коллагена.

Основные положения, выносимые на защиту

1. Циркулярный тоннельный фемтокросслинкинг, выполняемый при периферическом топографическом расположении верхушки эктазии в зоне от 4,0 до 9,0 мм диаметра роговицы, наравне со стандартной методикой кросслинкинга является эффективным методом стабилизации прогрессирующего кератоконуса I-II стадии (по классификации Amsler-Krumeich) при сроке наблюдения 3 года.

2. Циркулярный тоннельный фемтокросслинкинг обеспечивает равное со стандартным УФ-кросслинкингом увеличение количества сшивок коллагеновых волокон, улучшение биомеханических свойств роговицы, остроты зрения, уменьшение кератометрических показателей, стабильные данные ПЭК; в то же время циркулярный тоннельный фемтокросслинкинг демонстрирует большую безопасность и сокращение сроков реабилитации за счет интактности центральной зоны роговицы, ускоренного восстановления целостности эпителиального покрова, снижения выраженности роговичного синдрома, минимизации риска инфекционных осложнений.

ЗОТОВ В.В.

Апробация работы

Основные положения диссертации доложены и обсуждены на IX, XII и XIII научно-практических конференциях с международным участием «Федоровские чтения» (Москва, 2011, 2014, 2015), на научно-практической конференции «Современные технологии катарактальной и рефракционной хирургии» (Москва, 2014, 2015), на заседании регионального отделения Общества офтальмологов России (Чебоксары, 2013, 2014), на Ульяновской 50-й юбилейной научно-практической медицинской конференции с международным участием «Медицина регионов – основа здоровьесбережения страны» (Ульяновск, 2015), на научно-клинической конференции ФГБУ МНТК «Микрохирургия глаза» им. акад. С.Н. Федорова совместно с кафедрой глазных болезней МГМСУ (Москва, 2013, 2014), на X съезде офтальмологов России (Москва, 2015), на межрегиональной научно-практической конференции офтальмологов, посвященной 90-летию профессора Л.В.Коссовского (Н.Новгород, 2015), а также на научно-практической конференции «Современные технологии диагностики и лечения кератэктазий» (Волгоград, 2016).

Публикации

По теме диссертации опубликовано 15 печатных работ, из них – 7 в научных журналах, рецензируемых ВАК РФ. Получен 1 патент РФ на изобретение.

Реализация результатов работы

Результаты исследования внедрены в научно-клиническую и практическую деятельность Чебоксарского филиала ФГАУ «МНТК «Микрохирургия глаза» им. акад. С.Н. Фёдорова» Минздрава России, включены в программу лекционного курса на сертификационном цикле по офтальмологии и курсах тематического усовершенствования по диагностике и лечению патологии рефракции АУ Чувашии «Институт

ЗОТОВ В.В.

усовершенствования врачей» и Чебоксарского филиала ФГАУ «МНТК «Микрохирургия глаза».

Структура и объём работы

Диссертация изложена на 149 листах компьютерного текста и состоит из введения, обзора литературы, 4-х глав собственных исследований, заключения, выводов и практических рекомендаций. Работа иллюстрирована 57 рисунками и 17 таблицами. Библиографический указатель содержит 152 источника, из них 48 работотечественных и 104 – зарубежных авторов.

Гистоморфологические и иммуногистохимические исследования типов коллагена роговиц, подвершихся различным видам УФ-кросслинкинга, проводили в лаборатории микроскопии Казанского Института Биохимии и Биофизики КазНЦ РАН (проф. Петров С.В., проф. Сальников В.В.). Последующая компьютерная морфометрия и анализ локализации различных типов коллагена выполяли на базе Республиканского клинического онкологического диспансера г. Чебоксары (к.м.н. Москвичев Е.В.).

Электронно-микроскопическое исследование ультраструктуры стромы роговицы после проведения различных вариантов процедуры УФ-кросслинкинга на глазах кроликов выполнялина базе Института Биотехнологии РАН г. Москва (к.б.н. Ларионов Е.В.)

Экспериментальные исследования биомеханических свойств роговицы проводили в лаборатории полимеризации НИИ химии при ННГУ им.Н.И. Лобачевского (Н.Новгород, доцент Рябов С. А.).

ЗОТОВ В.В.

ГЛАВА 1
ОБЗОР ЛИТЕРАТУРЫ

«Кератоконус – это генетически детерминированное хроническое дистрофическое заболевание роговицы, характеризующееся нарушением ее структурной организации, истончением, конусовидным выпячиванием и снижением биомеханических свойств» [38].

«Прогрессирующий характер заболевания приводит к значительному снижению зрительных функций, а значит, и качества жизни» [14]. «Начало заболевания совпадает с наиболее активной частью жизни человека, когда происходят обучение и приобретение профессиональных навыков. Это ограничивает молодых людей в выборе профессии и может стать причиной психологических проблем» [15].

1.1. Классификации кератоконуса

Общепринятой единой классификации кератоконуса нет. Существующие же имеют недостатки и не учитывают всех форм кератоконуса [37,46,113].

Классификация M. Amsler (1961) – наиболее распространенная. «При I стадии развивается неправильный астигматизм, острота зрения снижается незначительно (0,5-1,0), хорошо корригируется цилиндрическими стеклами. При II стадии астигматизм нарастает, острота зрения снижается до 0,1-0,4, хотя еще хорошо корригируется очками. В III стадии отмечается выпячивание и истончение роговицы, острота зрения снижается до 0,12, корригируется контактными линзами. В IV стадии выпячивание истонченной роговицы нарастает, присоединяется ее помутнение, острота зрения 0,01-0,02, не корригируется» [115].

З.Д. Титаренко дополнила данную классификацию в 1984 году. «Было выделено 5 стадий кератоконуса (начальная, выраженная, развитая, далеко зашедшая, запущенная) на основании данных остроты зрения, преломляющей силы роговицы, рефрактометрии, искривления колец при кератографии, глубины передней камеры, данных биомикроскопии» [46].

ЗОТОВ В.В.

Заслуживает внимания характеристика стадий кератоконуса, разработанная А.А. Киваевым с соавт. (1979) и Т.Д. Абуговой в 1985 году, как дополнение к классификации M. Amsler. Практическая значимость данной классификации обусловлена описанием биомикроскопических признаков каждой из четырех стадий кератоконуса [1,25].

Интерес в плане хирургического подхода к лечению заболевания вызывает классификация Ю.Б. Слонимского (1993) [41].

В настоящее время наиболее используемой является классификация M. Amsler в модификации J. Krumeich (1998), в которой учитываются показатели средней кератометрии, пахиметрии роговицы в самой тонкой точке, а также аномалии рефракции (табл.1) [88].

Таблица 1

Классификация кератоконуса по Amsler-Krumeich (1998)

Стадия кератоконуса	Клинико – функциональные проявления
I	• Конусообразная роговица, начальное появление линий Фогта • Астигматизм <5 дптр • Кератометрия ≤48,0 дптр • Отсутствие помутнений роговицы • Острота зрения 0,5-1,0
II	• Наличие линий Фогта • Астигматизм 5 - 8 дптр • Кератометрия ≤53,0 дптр • Пахиметрия ≥400 мкм • Отсутствие помутнений роговицы • Острота зрения 0,1-0,4
III	• Астигматизм 8 - 10 дптр, • Кератометрия >53,0 дптр • Пахиметрия 300-400 мкм • Помутнения роговицы отсутствуют • Острота зрения 0,12
IV	• Кератометрия > 55,0 дптр. • Клиническая рефракция не определяется • Пахиметрия <200 мкм • Центральное помутнение роговицы • Острота зрения 0,01-0,02

ЗОТОВ В.В.

В классификации Y.S Rabinovitz., Mc Donell (1998) I и II стадии объединены в субклиническую форму, а III и IV стадии рассматриваются, как клиническая стадия [113,115]. Эта классификация также дополняет классификацию M. Amsler.

А.А. Каспаров, Е.А. Каспарова (2003) предлагают рабочую хирургическую классификацию кератоконуса, базирующуюся на основных методах диагностики и лечения. Авторы считают, что данная классификация может облегчить рациональный выбор методов и средств диагностики и коррекции заболевания [22,23].

Существует и кератометрическая классификация кератоконуса по J.J. Kanski [7].

Одной из последних предложенных классификаций кератоконуса по стадиям была классификация С.Б. Измайловой (2014), позволяющая не только «определять разные стадии кератэктазии на основе современных методов диагностического исследования, но и ориентировать практического врача на адекватный алгоритм действий, строго определенный исходным состоянием пациента и набором хирургических технологий и подходов» [20].

1.2. Эпидемиология кератоконуса

«Частота заболевания, по данным ВОЗ, составляет от 2 до 17%. Вариабельность показателя связана с региональными, географическими и социальными факторами» [14,23,38,40,46,47].

По данным литературы, заболевание встречается с частотой от 1:250 до 1:10 000 человек [21,38,87].

На основании данных 48-летнего наблюдения R.H. Kennedy в 1986 году выявил частоту встречаемости кератоконуса в округе штата Миннесота (США) – 54,5 : 100 000 населения.

В более поздних исследования (M.J. Mannis, 1987; Y.S. Rabinowitz, 1998) было выявлено, что кератоконус встречается во всех штатах США и возникает приблизительно у 1 человека из 2 000.

ЗОТОВ В.В.

R. Eschmann и D. Roth-Muff в 1994 году установили частоту встречаемости кератоконуса в Германии – 1:20 000 человек [113].

В Саудовской Аравии A.A. Assiri выявил в 2005 г. частоту встречаемости кератоконуса 1:50 000 населения.

В России, в Челябинской области, Е.Н. Горскова, Е.Н. Севостьянов (1995) «установили частоту встречаемости кератоконуса 11:100 000 населения. Среди заболевших преобладали мужчины — 76% случаев» [40].

По данным Национального глазного института США, кератоконус является самой распространённой формой дистрофии роговицы в Соединенных Штатах, поражая примерно одного из 2 000 американцев. Считается, что кератоконус поражает людей независимо от пола или национальности. Данные научной литературы в этом вопросе разнятся.

Британские исследователи A.R.Pearson с соавторами (2000), B.A. Fink с соавторами (2005), T. Georgiou с соавторами (2004) выявили, что риск заболевания у лиц азиатского происхождения в 4,4 раза выше по сравнению с европеоидами, и объяснили этот эффект восточной традицией близкородственных браков.

Как правило, кератоконус развивается на обоих глазах, но характер и ход заболевания обычно различны. M. Itoi (1984), R.H. Kennedy с соавторами (1986), O.H. Haugen (1992), S.I. Tuft с соавторами (1994), L.R. Lee с соавторами (1996) выявили наличие одностороннего кератоконуса в 4,3 - 15% случаев [84].

N. Bechrakis с соавторами (1994) сообщает, «что процесс эволюции кератоконуса может затягиваться до 20 лет. Подсчитано, что приблизительно в 50% клинически нормальных контралатеральных глазах кератоконус будет прогрессировать в течение 16 ближайших лет» [94,95].

Принято считать, что чем в более раннем возрасте диагностируется кератоконус, тем более бурно он развивается и тем в более близкие сроки может потребоваться кератопластика [150].

ЗОТОВ В.В.

Международные исследования CLEK, проведенные на материале 1209 пациентов, показывают, что средний возраст пациентов с КК составляет 39 лет, приблизительно 65% находятся в возрастной группе от 30 до 49 лет, 20% — моложе 30 и только 15% — старше 50 лет [113,134].

Рубцовые изменения в роговице отмечаются при длительности диагноза более 8 лет у пациентов моложе 25 лет. Эти изменения встречаются в 2 раза реже в группе пациентов старше 25 лет. Кератопластика производилась в 15% случаев пациентам в возрасте до 40 лет. Увеличение кривизны роговицы на 3 диоптрии за 2 года наблюдения отмечалось у 35% пациентов до 35 лет, при этом у пациентов старше 35 лет эта цифра составила только 18% [72,96,97,98].

1.3. Морфологические изменения роговицы при кератоконусе

Роговица выполняет функцию главной оптической преломляющей среды, оптическая сила которой в среднем составляет 44 дптр. Кривизна и прозрачность обеспечиваются за счет особой ориентировки коллагеновых волокон, залегающих «горизонтально и вертикально (под углом 90° и 180°), параллельно друг другу и поверхности роговицы. От состояния волокон коллагена, межколлагеновых связей и их структурной организации зависят и биомеханические свойства роговицы» [108,109].

При кератоконусе начальные морфологические изменения появляются в роговичном эпителии и боуменовой мембране, что подтверждается большинством современных исследователей. Изначально происходит расширение поверхности клеток эпителия. По мере прогрессирования заболевания форма клеток становится более растянутая, спиралевидная или веретеноподобная [139,149]. В боуменовой оболочке изменения характеризуются разрывами и участками складчатости, которые заполняются эпителием или молодыми фибробластами [39,48,108,126].

«В пораженных областях роговицы субэпителиально и в подлежащей части стромы исследователи обнаруживали в отдельных случаях отложения

депозитов железа различных форм в виде кольца или полукольца» [120,127,141].

С внедрением новых методов морфологических исследований ученые установили, что коллагеновые волокна стромы роговицы ориентированы преимущественно горизонтально и вертикально по отношению друг к другу [66,68,132,135]. Авторами было показано, что при кератоконусе изменяется ортогональная ориентация фибрилл коллагена стромы, определяющая снижение биомеханической стабильности роговицы.

В кератоконусной роговице по сравнению с нормальной снижается количество коллагена I типа [125], представленного относительно толстыми волокнами [43], а также происходит уменьшение коллагена IV, VI, VII и XII типов [58,64,74,106,151,152].

При кератоконусе вроговичной строме выявлено расширение межфибриллярных коллагеновых пространств на фоне уменьшения диаметра фибрилл коллагена [38,60].

В исследованиях, проведенные на удаленных роговицах с кератоконусом IV стадии, выявлено изменение в строении коллагена кератоконусной роговицы. Авторы предполагают, что уменьшение толщины кератоконусной роговицы может быть вызвано расворением коллагена и вымыванием его из стромы [121,128].

На III-IV стадиях кератоконуса в роговичной строме авторами обнаружен «внутриволоконный отек, гомогенизация и неравномерный ход коллагеновых волокон, наличие вакуолей, очагов лизиса и свободных пространств вокруг некротизирующихся кератоцитов» [107].

Десцеметова мембрана является базальной мембраной клеток эндотелия и представлена преимущественно IV типом коллагена. В далекозашедших стадиях кератоконуса происходит пропитывание солями извести, рубцевание и мембранолизис десцеметовой оболочки [41].

В нормальной роговице клетки эндотелия примерно одинаковых размеров и имеют гексагональную форму [82]. «Биомикроскопические

ЗОТОВ В.В.

исследования эндотелия при кератоконусе выявили раннюю заинтересованность его в патологическом процессе. Установлено хаотичное расположение рядов клеток, а также выраженный полимегатизм и плеоморфизм эндотелиальных клеток» [122,140].

1.4. Диагностика и клиническое течение кератоконуса

Общепризнано, что кератоконус легче распознается в развитой стадии [1,14,38].

Для раннего выявления заболевания необходим целый комплекс диагностических приемов [7,24,37]. Это исследование остроты зрения без и с коррекцией, скиаскопия, рефрактометрия, офтальмометрия, аберрометрия, пахиметрия, измерение переднезадней оси глазного яблока [29,33,115,117].

На начальных стадиях кератоконуса данные остроты зрения достаточно вариабельны. Некоторые авторы описывают незначительное снижение остроты зрения (до 0,5 и выше), в других исследованиях диапазон снижения составил от 0,9 до сотых [1,6,8,9,13].

Офтальмометрия позволяет выявить наиболее характерные признаки кератоконуса. Наблюдается так называемая «дисторсия» – излом горизонтальных марок, их разноразмерность, изменение угла между главными меридианами [8,115,116,123].

Кроме стандартных методов исследования используются специальные методы диагностики: УЗ-кератопахиметрия, компьютерная кератотопография, BES-офтальмометрия [52,53,59,73]. Но и они не всегда позволяют поставить диагноз на ранних стадиях. По мнению ряда авторов, отсутствие явных клинических проявлений заболевания в части случаев может способствовать гипо– или гипердиагностике данной патологии [69,94].

«Лабораторные методы, такие как иммунологический, кристаллографический и биохимический анализ слезной жидкости (СЖ), а также анализ показателей перекисного окисления липидов и антиоксидантной системы являются информативными в ранней диагностике

ЗОТОВ В.В.

кератоконуса» [38,115]. Эффективность кристаллографического анализа слезы составляет 86,6%; биохимического анализа СЖ – до 93,3%; иммунологических исследований – от 73,3 до 83% [41]. Были получены сведения о снижении кислотности слезы и аномальном распределении меди в роговице при развитии КК [5,36]. С.Э. Аветисов и соавт. (2011) предложили новый патогенетический механизм развития КК, связанный с недостаточностью медь-зависимого фермента лизилоксидазы [3].

«Ведущее место в диагностике отводится биомикроскопическому исследованию роговицы. Одним из частых признаков является «разрежение» стромы роговицы, связанное с нарушением правильности расположения роговичных пластин в зоне формирующейся вершины кератоконуса. Этот признак получил название – симптом «гаснущей звезды» или «фейерверка»» [23]. «Утолщение нервных волокон роговицы, визуализирующееся в проходящем свете, субэпителиальное отложение железа (симптом Флейшера) в виде кольца или дуг – непостоянные признаки, наличие складок десцеметовой мембраны, или линий Вогта, а также помутнения стромы и разрывы десцеметовой мембраны – признаки развитого кератоконуса. Кроме того, на развитой и далекозашедшей стадиях кератоконуса выявляют конусовидное выпячивание нижнего века при взгляде вниз (симптом Munson)» [38,133].

Появление конфокальной микроскопии роговицы позволяет установить «самые ранние структурные изменения на клеточном уровне» [12,24]. Выявлены и хорошо описаны конфокальные критерии, характерные для кератоконуса, особенно в области роговицы, вовлеченной в эктатический процесс [4,12,51,78].

В эпителиальном слое могут определяться различные варианты эпителиопатии, характеризующейся увеличением числа гиперрефлексирующих клеток, их деформацией и стушеванностью границ, десквамацией эпителиоцитов (рис.1).

ЗОТОВ В.В.

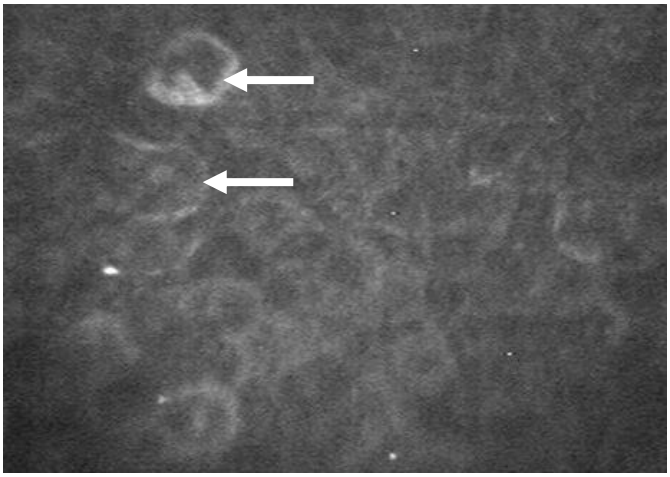

Рис. 1. Конфокальная микроскопия эпителиального слоя роговицы при кератоконусе. Наблюдается повышенная десквамация эпителиальных клеток (стрелки). *Ув. х 500*

В базальном эпителии также обнаруживается деформация формы клеток. Иногда определяются небольшие зоны, в которых базальный эпителий отсутствует (рис. 2).

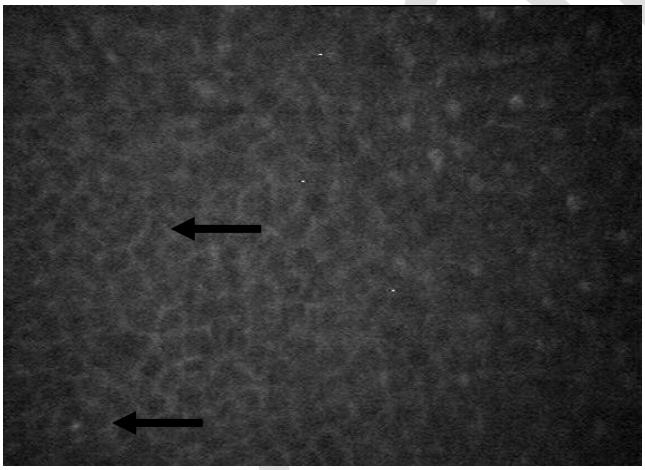

Рис. 2. Конфокальная микроскопия эпителиального слоя роговицы при кератоконусе. Наблюдается деформация формы (стрелки) клеток базального эпителия. *Ув. х 500*

Строма роговицы при кератоконусе всегда вовлечена в патологический процесс: на начальных стадиях наблюдается повышенная отражательная способность передних отделов стромы, появление активированных кератоцитов. Основные изменения стромы представлены микростриями,

являющимися результатом изменений структуры и направленности коллагеновых фибрилл (рис.3).



Рис. 3. Конфокальная микроскопия задней стромы роговицы при кератоконусе. Наблюдаются микрострии (стрелка) в строме роговицы. *Ув. х 500*

В развитой и далекозашедшей стадиях заболевания в результате выраженных дегенеративных изменений уменьшается количество кератоцитов, а также нарушается целостность коллагеновых волокон.

Изменения эндотелия роговицы проявляются в виде полиморфизма и полимегатизма клеток, они имеются, как правило, у пациентов с далекозашедшей и терминальной стадией кератоконуса.

«Патологический процесс приводит к нарушению регулярности поверхности роговицы, следствием чего является увеличение оптических аберраций, в том числе аберраций высших порядков, значительно снижающих остроту и качество зрения» [7, 11, 16, 27, 118]. Так, «увеличение вертикальной комы при исследовании волнового фронта у пациентов может быть одним из ранних признаков кератоконуса» [7].

Неоценимое значение в диагностике ранних проявлений кератоконуса имеют кератотопографические исследования роговицы. Анализ корнеальных статистических индексов SAI, SRI [108, 127] позволяет обнаружить патологические изменения формы роговицы до появления клинических

проявлений заболевания [72,78]. Индекс асимметрии поверхности роговицы (SAI) показывает разницу силы преломления между двумя противоположными точками одного меридиана роговицы. Индекс регулярности поверхности (SRI) отражает локальную регулярность поверхности роговицы в центральной зоне диаметром 4,5 мм, внутри которой сравнивается оптическая сила каждой точки со всеми точками, располагающимися сразу же вокруг нее.

Снижение показателя пахиметрии является одним из наиболее характерных признаков кератоконуса. Измерение толщины роговицы с помощью приборов Visante OCT или Orbscan позволяет построить пахиметрическую карту роговицы и локализовать вершину кератоконуса [76]. Таким образом, верификация диагноза кератоконуса на ранних доклинических стадиях представляет собой трудоемкий процесс, включающий в себя применение разнообразных специальных методов инструментального исследования на основе анализа совокупности симптомов.

Одним из наиболее информативных методов диагностики кератоконуса является исследование роговицы при помощи ротационной сканирующей Шеймпфлюг-камеры (Pentacam). Прибор основан на работе вращающейся Шеймпфлюг-камеры, позволяющей воспроизводить трехмерную модель структур переднего отрезка глаза. С помощью данного прибора возможно получить точные топографические карты передней и задней поверхностей роговицы, отражающие ее преломляющую силу и кривизну, подробную пахиметрическую карту, а также построить 3-мерную модель переднего сегмента глаза [92].

1.5. Современные методы реабилитации больных с кератоконусом

«Современные способы лечения условно можно разделить на терапевтические и хирургические. Целесообразность и необходимость применения каждого определяются индивидуально в зависимости от

ЗОТОВ В.В.

клинической ситуации с учетом состояния роговицы. В ряде случаев необходимо учитывать настрой пациента и его мотивацию в отношении определенного метода»[33].

Методами оптической реабилитации являются очковая и контактная коррекция, а именно жесткие газопроницаемые контактные линзы (ЖГКЛ). Подбор эффективной очковой коррекции по мере прогрессировании эктазии становится затруднительным, и тогда лучшим способом оптической реабилитации пациентов с КК является метод контактной коррекции [79]. Однако имеются сложности в посадке контактных линз в связи с неправильной формой роговицы, а по мере прогрессирования кератоконуса процедура становится все более сложной и менее успешной. Непереносимость контактных линз у некоторых пациентов в связи с образованием субэпителиальных рубцов на вершине конуса может перейти в развитие эрозии и повышение дискомфорта [67,83]. По мнению N. M. Koreman (1986) и H. H. Mark (1974), ношение ЖГКЛ способствует прогрессированию кератоконуса, хотя некоторые авторы (Gaida S. et al., 2005), напротив, считают, что использование КЛ приостанавливает развитие кератоконуса [88,99].

В настоящее время наряду с ЖГКЛ используют [124]:

- гибридные линзы с твердым центром и мягкой каймой;
- специальные «мягкие» гидрофильные линзы большой толщины.

В настоящее время разработаны другие перспективные методы лечения. На начальной стадии кератоконуса применяется эксимерлазерная хирургия: фоторефракционная кератэктомия (ФРК) с фототерапевтической кератэктомией (ФТК), что позволяет, с одной стороны, уменьшить аметропию и получить высокую остроту зрения, а с другой – остановить прогрессирование заболевания за счет образования фотоиндуцированной фиброцеллюлярной мембраны [22]. Также на начальных стадиях в дополнение к ФТК с ФРК применяют лазерную термокератопластику (ЛТК) для создания «кольца жесткости» и улучшения зрительных функций [44,108].

ЗОТОВ В.В.

В современной офтальмологии широкое распространение получил метод имплантации интрастромальных сегментов, который позволяет изменить форму центральной оптической зоны роговицы [19,32,61,100,118]. A. Daxer (2010) предложил метод имплантации кольца из ПММА MyoRing в стромальный карман, формируемый микрокератомом PocketMaker [63]. Кольца растягивают и натягивают центральную зону роговицы, приводя ее от конической к более правильной и более близкой к сферической форме. Существуют модификации данной методики с применением фемтолазера, а также в сочетании с КРК [10,35,63].

В далекозашедших стадиях заболевания сквозная пересадка роговицы (СКП) является основным методом лечения кератоконуса, однако эта операция может сопровождаться рядом осложнений, таких как травма хрусталика и радужки, повреждение эндотелия, отторжение и помутнение трансплантата, послеоперационный астигматизм [18,42,43]. Фемтосекундная сквозная кератопластика призвана нивелировать осложнения данного вида операции [2,28,29,69]. Все большее распространение в последнее время получает глубокая передняя послойная кератопластика (DALK), подразумевающая пересадку только роговичной стромы до десцеметовой мембраны, не так давно дополненная модификацией с использованием фемтосекундного лазера [30,70]. Этот метод имеет основное преимущество в том, что сохраняя эндотелий роговицы реципиента, позволяет снизить риск воспалительных процессов и отторжения трансплантата [31]. К недостаткам данной технологии относятся: развитие послеоперационного неправильного астигматизма, помутнение интерфейса, иррегулярность стромального ложа.

Все вышеперечисленные методики в 1998 году были дополнены кросслинкингом роговичного коллагена (КРК). В отличие от всех предыдущих методов лечения кератоконуса, КРК - единственный патогенетически обоснованный метод, направленный на остановку прогрессирования заболевания. КРК представляет собой фотополимеризацию стромальных волокон, возникающую в результате

комбинированного воздействия фотосенсибилизирующего вещества (рибофлавин) и ультрафиолетового излучения длиной волны 370 нм) [129-132].

1.6. Современное представление об УФ-кросслинкинге роговичного коллагена

Концепция так называемого перекрестного сшивания, или кросслинкинга, достаточно давно используется в промышленности. Формирование ковалентных связей между длинными молекулами полимера для повышения прочности материалов используется при производстве пластмасс для биопротезов сердечных клапанов. Основанием к разработке метода КРК послужили наблюдения за изменением биомеханической стабильности роговичного коллагена под влиянием возрастных изменений. Было замечено, что степень связывания волокон коллагена зависит от активности ряда ферментов экстрацеллюлярного матрикса стромы, связывающих аминогруппы и альдегидгруппы аминокислот коллагеновых волокон между собой. Проводимые зарубежные исследованияв рамках научных программ по изучению тканевой инженерии, показали, что помимо ферментативного способа связывания коллагеновых волокон возможно применение для этой цели химических агентов (глутаральдегида, формальдегида или дифенилфосфорилазида) или фотохимического воздействия [129].

Разработке возможностей последнего были посвящены многолетние исследования, среди которых значительную роль сыграли работы группы ученых Института рефракционной и глазной хирургии Цюрихского университета (Швейцария) T. Seiler, G. Wollensak, E. Spoerl (1998) [129-132].

Для фотохимического кросслинкинга авторами было предложено использование рибофлавина (витамин B2) в качестве фотосенсибилизатора, активируемого с помощью ультрафиолетового излучения в диапазоне длин волн спектра А. Выбор был обусловлен нетоксичностью рибофлавина для

ЗОТОВ В.В.

роговичной ткани, доступностью препарата и сохранением прозрачности при нанесении на роговицу. Рибофлавин является гидрофильным соединением с молекулярной массой 376,37 г/моль, обладающим тремя пиками абсорбции для УФ излучения на длинах волн 270, 366 и 445 нм. Параметры поглощения крайне важны с точки зрения предотвращения негативного воздействия ультрафиолетового излучения за пределами роговицы, в частности повреждения им глубжележащих структур глаза — хрусталика и сетчатки. Таким образом, при КРК рибофлавин играет одновременно роль фотосенсибилизатора, а также поглощает УФ излучение для предотвращения поражения внутриглазных структур. В процессе КРК образуются свободные радикалы, в том числе и синглетный кислород, которые катализируют реакцию, приводящую к образованию ковалентных связей (сшивок) между гликопротеиновыми полимерами (протеогликанами), располагающимися на поверхностях коллагеновых волокон [122]. Вероятно, данные межволоконные сшивки и определяют эффект кросслинкинга [142].

Был изучен химический кросслинкинг с алифатическими спиртами В-нитро, однако при данном методе сложно локализовать эффект и может возникнуть, по мнению исследователей, кросслинкинг соседних структур (трабекулярной сети, склеры, конъюнктивы и т.д.) [110]. А.В. Кузнецовым (2014) было проведено исследование по возможности применения в качестве фотосенсибилизатора препарата фталоцианинового ряда («Фотосенс») для проведения КРК [25].

Эффекты кросслинкинга на роговицу

После процедуры кросслинкинга был выявлен и описан апоптоз кератоцитов на глубину до 300 мкм, причем эффект был пропорционален дозе облучения [143,147]. Уменьшение плотности кератоцитов после КРК было подтверждено конфокальной микроскопией, которая является полезным методом для качественного анализа роговицы invivo. Исследования, проведенные с использованием конфокальной микроскопии

ЗОТОВ В.В.

после КРК, показали отек стромы, потерю субэпителиальных нервных сплетений и увеличение рефлективности в средней строме [9,62,118]. Через 3-12 месяцев после лечения происходит репопуляция кератоцитов одновременно с регенерацией нервных сплетений и ламеллярной компактизацией [89,101,102]. Был сделан вывод, что репопуляция кератоцитов и увеличение рефлективности внеклеточного матрикса является причиной послеоперационного субэпителиального хэйза, который выявляется при биомикроскопии [103].

При проведении электрофоретических исследований G. Wollensak с соавт. (2004) продемонстрировали увеличение диаметра коллагеновых волокон после КРК в передней строме на 12,2 % и в задней строме на 4,6%, что приводило к повышению биомеханической устойчивости роговицы [144,145,148]. Данные электронной микроскопии свидетельствовали о факте «склеивания» фибрилл под воздействием рибофлавина и ультрафиолетового излучения.

В исследованиях G. Wollensak, E. Spoerl, T. Seiler (2004) сообщается о росте устойчивости коллагена к ферментативному разрушению после КРК, что в свою очередь приводит к увеличению биохимической и биомеханической стабильности роговицы [144,145].

Также G. Wollensak, E. Spoerl, T. Seiler (2003) отметили увеличение жесткости роговицы на 328 %, а модуля Юнга в 4,5 раза при сравнении коллагена после КРК с контрольной группой [144].

Ряд исследований был посвящен изучению безопасности КРК. G. Wollensak, E. Spoerl, T. Seiler (2003) показали, что в роговице кроликов цитотоксический эффект на эндотелий наблюдался при мощности УФ излучения 0,36 мВт/см², который может быть достигнут в роговице человека толщиной менее 400 мкм [144]. Таким образом, для обеспечения безопасности эндотелиальных клеток КРК может быть рекомендован при минимальной толщине стромы 400 мкм.

ЗОТОВ В.В.

Основываясь на этих выводах были предложены четыре критерия для «безопасного» проведения процедуры КРК:

1. Эпителий должен быть удален для беспрепятственного проникновения рибофлавина в строму
2. УФ облучению должна предшествовать инстилляция 0,1 % раствора рибофлавина в течение 30 минут
3. Мощность УФ-излучения должна быть 3 мВт/см²
4. Толщина стромы должна быть не менее 400 мкм

Стандартная методика КРК

Наиболее широко используемым протоколом лечения является Цюрихский протокол (2003) [142].

Процедура КРК проводится под инстилляционной анестезией. Методика предполагает механическое, с помощью шпателя, удаление роговичного эпителия диаметром 9 мм, поскольку он может препятствовать достаточному насыщению роговичной стромы раствором рибофлавина. За 30 минут до УФ облучения инстиллируется 0,1 % раствор рибофлавина. Затем проводится облучение ультрафиолетовым светом длиной волны 375-376 нм и плотностью мощности 3 мВт/см² в течение получаса. В течение 30-минутной процедуры каждые 4-5 минут инстиллируется раствор рибофлавина и анестетика. По окончании процедуры в глаз закапываются антибактериальные капли и накладывается бандажная контактная линза.

Клинические исследования КРК

За последние 10 лет КРК прочно вошел в клиническую практику во всем мире. На фоне растущего числа публикаций, сообщающих о его безопасности и эффективности в лечении прогрессирующего кератоконуса, рандомизированных контролируемых исследований, посвященных КРК, было проведено не так и много.

ЗОТОВ В.В.

Первое сообщение о клинических результатах лечения 23 глаз 22 пациентов КРК было опубликовано G. Wollensak, E. Spoerl, T. Seiler (2003) [142]. Авторы отмечают стабилизацию прогрессирования кератоконуса и снижение кривизны роговицы максимально до 2,0 дптр на 16 пролеченных глазах. Последующие исследования показали уменьшение сферического эквивалента рефракции, увеличение некорригированной и корригированной остроты зрения, уменьшение топографических индексов и повышение симметричности роговицы. При этом на интактных глазах контрольной группы отмечали прогрессирование заболевания [132,142].

A. Caporossic соавторами (2010) в своем исследовании отмечают ухудшение кератометрических показателей, наблюдаемых в первый месяц после процедуры КРК, которое авторы связывают с послеоперационным хейзом и отеком роговицы [54]. Аналогичные результаты приводят M. Doors с соавторами (2009), которые предполагают, что данное ухудшение связано с ремоделированием роговицы в первый месяц [65]. Противоположное мнение в своем исследовании высказывают P. Vinciguerra с соавторами (2009), которые считают, что ухудшение кератометрических показателей может быть результатом удаления эпителия [136]. В своем исследовании авторы сообщают о полученных аберрометрических результатах со значительным снижением общих и всех роговичных аберраций до седьмого порядка, а также о значительном уменьшении комы, преобладающей среди всех аберраций высшего порядка при кератоконусе. Последующие работы A. Caporossi, C. Mazzota (2011) основывались на 4-х летних наблюдениях. Авторы в своем исследовании разделяют пациентов на три возрастные группы: до 18 лет, от 19 до 26 лет, и старше 27 лет. Вследствие наименьшего рефракционного эффекта после КРК у пациентов третьей группы авторы делают вывод, что КРК является операцией выбора для пациентов до 27 лет [54].

Отдаленные результаты процедуры при 6-летнем периоде наблюдения были представлены E. Spoerl в 2008 г. В исследовании участвовало 130

ЗОТОВ В.В.

пациентов (241 глаз) и было отмечено улучшение кератотопографических показателей и остроты зрения у большинства пациентов на фоне приостановки прогрессирования кератоконуса [114].

При определении оптимальных для КРК дооперационных параметров T. Kollerc соавторами (2011) в своей работе делают заключение, что предоперационная кератометрия 54,0 дптр и больше, имеет приоритетное значение при назначении КРК [86]. Авторы в своем исследовании сообщают о максимальном уплощении роговицы до 7,2 дптр после КРК. Напротив, T. Asri с соавторами высказывают мнение, что предоперационное значение кератометрии больше 58,0 дптр, возраст более 35 лет и женский пол в равной степени являются факторами риска для послеоперационной прогрессии кератоконуса [49]. Учитывая эти два исследования можно сделать вывод, что оптимальный диапазон кератометрии роговицы для КРК находится между 54,0 и 58,0 дптр.

Исследования, направленные на изучение динамики пахиметрических данных в результате КРК показали разные результаты, при этом некоторые авторы не обнаруживают изменений, в то время как другие находят уменьшение толщины роговицы до 20 мкм в течение 12 месяцев [55,136]. Также есть сообщения об увеличении данных пахиметрии на 21 мкм в последующие 24 месяца после КРК [55].

Варианты хирургической техники КРК

КРК на тонкой роговице

F. Hafezi с соавт. (2009), основываясь на работах G. Wollensak, представили усовершенствованную технику КРК при толщине стромы менее 400 мкм с использованием гипоосмолярного рибофлавина, вызывающего набухание роговицы [75]. За счет этого, по мнению авторов, в процессе процедуры удается увеличить толщину роговицы на 15-20%.

E. Messmer с соавт. (2013) были проведены исследования по эффективности КРК на роговице толщиной менее 400 мкм. Посредством

ЗОТОВ В.В.

подсчета кератоцитов при проведении иммуногистохимии на глазах после СКП не было обнаружено различий между роговицами после инстилляций гипоосмолярного рибофлавина и роговичными дисками после применения изотонического раствора рибофлавина [102].

Клиническое исследование, проводившееся на 32 глазах в течение 12 месяцев с использованием гипоосмолярного рибофлавина, не определило изменений среднего эквивалента рефракции и остроты зрения [101,112].

В своей работе G. Kymionis с соавторами (2012) описывают использование цюрихского протокола в лечении 14 глаз с толщиной роговичной стромы менее 400 мкм [90]. Спустя 12 месяцев авторы обнаружили статистически значимое снижение плотности эндотелиальных клеток (с 2733 до 2441 клеток на мм²), несмотря на улучшение остроты зрения и сферического эквивалента рефракции.

Комбинация КРК с рефракционными операциями

По сообщениям G. Kymionis с соавторами (2011), в настоящее время все большее количество клиник по всему миру проводят процедуру, сочетающую ФРК с последующим КРК при кератоконусе [89,91]. Авторы также сообщали о значительном улучшении остроты зрения на 0,46 LogMAR после 19 месяцев наблюдения. Средний сферический эквивалент уменьшился с 2,30 до 1,08 дптр. Однако в 10% на пролеченных глазах произошло снижение остроты зрения на одну строку [91].

E. Coskunseven с соавторами (2009) провели 7-месячное рандомизированное сравнительное исследование результатов выполненных операций КРК с последующей имплантацией интракорнеальных сегментов (ИИРС) и КРК, проведенного после ИИРС [56]. Интервал между вмешательствами в обеих группах составлял 7 месяцев. В результате исследования выявили улучшение остроты зрения, сферического эквивалента, цилиндрического компонента рефракции и значений

кератометрии в обеих группах, однако суммарный эффект был больше в группе, где КРК проводили после ИИРС.

А.В. Пенкина (2012) в своем исследовании провела анализ влияния комбинированного лечения кератоконуса (сочетание в различной последовательности КРК с фемтолазерной имплантации ИРС) на биомеханические свойства роговицы. В результате работы был сделан вывод, что «комбинированное лечение кератоконуса в последовательности: 1этап - фемтолазерная имплантация ИРС, 2 этап - кросслинкинг роговичного коллагена с интервалом не менее 6 месяцев, в наибольшей степени индуцирует комплекс морфологических изменений роговицы, улучшая её биомеханические свойства, доказательством чего служит повышение показателей корнеального гистерезиса и фактора резистентности роговицы» [37].

Продолжительность облучения

K. Rocha с соавторами (2008) была предложена методика «Flash-linking», в которой предлагался новый сшивающий агент поливинилпиролидон вместо рибофлавина и время УФ облучения составляло всего 30 секунд при 4,2 мВт/см² [119]. Проведя измерения прочностных свойств роговицы с использованием эластометрии на свиных глаз ex vivo, авторы метода предположили, что «Flash-linking» и стандартный КРК могут иметь сопоставимый эффект.

Тем не менее, остается до конца невыясненным вопрос оптимальных параметров УФ излучения для достижения полноценного эффекта сшивания. Предложены модификации с изменением концентрации рибофлавина и мощности УФ. Некоторые исследователи высказывают мнение, что использование более высокой мощности УФ с меньшим временем экспозиции может иметь эффект, равный стандартному КРК [56].

В исследовании по применению более высокой концентрации рибофлавина был сделан вывод, что для лечения тонкой роговицы

ЗОТОВ В.В.

использование повышенной концентрации рибофлавина может быть безопаснее за счет линейной зависимости между коэффициентом поглощения и концентрацией рибофлавина [106].

Ионофорез

Ионофорез предполагает использование небольшого электрического тока для усиления проникновения препарата в ткани. В литературе есть сообщения о способности ионофореза увеличивать проникновение рибофлавина в строму роговицы [138]. Рибофлавин подходит для ионофореза из-за его низкой молекулярной массы, растворимости в воде и отрицательного заряда. При использовании данной методики уменьшается время, необходимое для насыщения стромы рибофлавином, а также КРК может быть выполнен через интактный роговичный эпителий. Доклинические испытания показали эффективность этого метода в увеличении механической жесткости роговицы [137]. Исследование этой перспективной новой техники продолжается.

Локальный КРК

С.И.Анисимовым и соавторами (2011) разработана технология локального УФ-кросслинкинга. Она предполагает использование на этапе УФ-облучения индивидуальных маскок, формирующих форму падающего светового потока и позволяющих облучать роговицу пациента локально, воздействуя непосредственно на место эктазии и участки со сниженной ригидностью, учитывая их топографическое положение. После проведения УФ-кросслинкинга по данной технологии, авторы отмечали повышение остроты зрения на 2–4 строки и уменьшение роговичного астигматизма на 1–3,5 дптр. [5,17].

ЗОТОВ В.В.

Трансэпителиальный КРК

Предметом споров остается вопрос о необходимости полного удаления эпителия перед КРК в связи с выраженным болевым синдромом и риском послеоперационных осложнений, которые являются результатом деэпителизации. Так как рибофлавин не может проникать через интактный эпителий в достаточном количестве, были представлены различные методы для улучшения насыщения роговичной стромы рибофлавином [80]. Такие методы предполагают использование до операции капель, содержащих консервант бензалкония хлорид для ослабления эпителиальных межклеточных связей, либо удаление лишь поверхностного слоя эпителия без полной деэпителизации. Однако исследования на животных показали уменьшение и неоднородность поглощения рибофлавина стромой роговицы при неполном удалении эпителия [77,125]. Кроме того, при применении методики с использованием консервантов достигается лишь одна пятая часть биомеханического эффекта [146].

Таким образом, пока методика трансэпителиального КРК набирает популярность, в рецензируемой литературе имеется весьма ограниченный ряд статей, описывающих благоприятные клинические результаты. Одно из первых подобных исследований было опубликовано C. Chan, M. Sharma, B. Wachler (2007), которые описали технику имплантации интракорнеальных сегментов с предварительным КРК для лечения кератоконуса [57]. Результатом процедуры было уменьшение цилиндрического компонента рефракции, а также средней и максимальной кератометрии.

В исследовании трансэпителиального КРК, представленном A. Leccisotti и T. Islam (2010), использовался раствор рибофлавина, содержащий 0,3% гентамицин, 0,01% этилендиаминтетрауксусную кислоту (ЭДТА) и 0,01% бензалкония хлорид, который инстиллировали каждые 15 минут в течение трех часов [93]. В послеоперационном периоде было получено улучшение остроты зрения на 0,036 LogMAR, сферического эквивалента на 0,35 дптр и значений среднего кератометрического индекса

лишь на 0,1 дптр. Эти результаты указывают на меньший эффект по сравнению с методикой КРК с удалением эпителия, что в свою очередь доказывает необходимость исследования степени кросслинкинга, необходимой для остановки прогрессирования кератоконуса.

M. Filippello, E. Stagni, D. O'Brart (2012) аналогично использовали модифицированный раствор рибофлавина, содержащий трометамол и натрия ЭДТА для ослабления эпителиальных межклеточных связей [71]. Послеоперационные обследования переднего сегмента с помощью оптической когерентной томографии продемонстрировали появление на границе произошедшего в роговице кросслинкинга демаркационной линии на глубине 100 мкм, в сравнении с демаркационной линей на глубине 320 - 340 мкм при стандартном КРК [50]. Это говорит о том, что эффект трансэпителиального КРК более поверхностный.

Измайлова С.Б., Мерзлов Е.В. предложили методику УФ-кросслинкинга с дозированной скарификацией эпителия с использованием специального инструмента – скарификатора, обладающего рабочей поверхностью с микроиглами, повторяющей форму роговицы, с возможностью его центрации на роговице, позволяющий одним движением проводить «равномерную, дозированную скарификацию эпителия роговицы, не повреждая при этом боуменову мембрану и передние слои стромы. Клинические исследования показали отсутствие прогрессирования кератоконуса у всех пациентов, которым провели УФ-кросслинкинг по технологии с дозированной скарификацией эпителия роговицы, а динамика показателей некорригированной остроты зрения, максимально корригированной остроты зрения, средней кератометрии, максимальной кератометрии, центральной толщины роговицы, и плотности эндотелиальных клеток была сопоставима с таковой после УФ-кросслинкинга по классической технологии» [20,34].

Перспективной представляется техника КРК без проведения деэпителизации, предложенная A. Kanellopoulos в 2009 г., с использованием

ЗОТОВ В.В.

фемтолазера. Согласно данной методике раствор рибофлавина вводится в роговичный карман, сформированный фемтосекундным лазером на глубине 100 мкм, с последующим УФ облучением мощностью 7 мВт/см² в течение 15 минут. В ходе почти 2-летнего наблюдения автор отмечает «уменьшение сферического и цилиндрического компонентов рефракции, а также значений максимальной кератометрии с 48,7 до 47,90 дптр, повышение остроты зрения» [81].

Таким образом, методика УФ-кросслинкинга в последнее десятилетие привлекает все большее внимание. Клиническими исследованиями была продемонстрирована не только остановка прогрессирования кератэктазии, но и улучшение остроты зрения.

Были предприняты попытки оптимизации КРК для уменьшения боли и дискомфорта пациента после операции, а также для сведения к минимуму осложнений на тонкой роговице.

Хотя безопасность КРК была продемонстрирована в многочисленных экспериментальных исследованиях на животных, клинические результаты не всегда предсказуемы и сохраняется вероятность повреждения глубжележащих слоев роговицы, а также имеется риск инфекционных осложнений при обширной деэпителизации. Послеоперационный период может достаточно сильно различаться в зависимости от стадии кератоконуса, возраста и пола пациента и техники КРК. В клинических исследованиях стандартного КРК были зарегистрированы такие осложнения, как отек, помутнение стромы и инфекционный кератит.

Учитывая перспективность трансэпителиальных модификаций КРК, в частности методик с применением фемтолазера, а также доказавшей свою эффективность методики локального персонализированного КРК, предложенной проф. С.И.Анисимовым с соавт., одновременно принимая во внимание недостатки указанных методик (болевой синдром, риск инфекционных осложнений и помутнений в оптической зоне роговицы), представляется целесообразной разработка технологии циркулярного

ЗОТОВ В.В.

тоннельного УФ-кросслинкинга с фемтолазерным формированием кольцевидного интрастромального кармана для введения фотосенсибилизатора при периферическом расположении верхушки эктазии, уменьшающего интенсивность послеоперационного роговичного синдрома и риск осложнений, сохраняющего интактной центральную зону роговицы при равной эффективности метода в сравнении со стандартной техникой КРК.

ЗОТОВ В.В.

ГЛАВА 2
МАТЕРИАЛ И МЕТОДЫ

2.1. Дизайн исследования

Дизайн исследования основан на проведении экспериментальных и клинических исследований эффективности метода циркулярного тоннельного фемтокросслинкинга и анализе полученных результатов (табл.2).

Таблица 2

Дизайн работы

I. Экспериментальные исследования	
Иммуногистохимические исследования типов коллагена	✓ **2 роговичных диска**, полученных при кератопластике у пациентов с кератоконусом после УФ-кросслинкинга ✓ **2 нормальных роговичных диска** донорских роговиц, полученных из глазного банка после УФ-кросслинкинга
Электронно-микроскопическое исследование ультраструктуры стромы роговицы после проведения вариантов процедуры УФ-кросслинкинга	✓ 1 (опытная) группа - **6 глаз** кроликов, на которых проводили процедуру ЦТФКРК ✓ 2 группа (сравнения) - **6 глаз**, на которых проводили процедуру СКРК ✓ 3 группа (контроля) - **6 глаз**, на которых проводили только фемтолазерное формирование интрастромального тоннеля без процедуры УФ-кросслинкинга
Исследование влияния фемтокросслинкинга на биомеханические свойства роговицы	✓ 1 группа - **5 глаз** кроликов с интактными роговицами ✓ 2 группа - **5 глаз** после СКРК ✓ 3 группа - **5 глаз** после ЦТФКРК ✓ 4 группа - **5 глаз** фемтолазерного формирования интрастромального тоннеля без кросслинкинга
II. Клинико-функциональные исследования	
Основная группа - 64 глаза, на которых была проведена процедура ЦТФКРК	✓ 1-я подгруппа – **33 глаза** с I стадией КК ✓ 2-я подгруппа – **31 глаз** со II стадией КК
Контрольная группа - 63 глаза, на которых КРК был проведен по стандартной методике	✓ 1-я подгруппа – **32 глаза** с I стадией КК ✓ 2-я подгруппа – **31 глаз** со II стадией КК

С целью изучения морфологических изменений роговичной стромы при кератоконусе, для оценки динамики биомеханических свойств роговицы

в зависимости от методики выполнения УФ-кросслинкинга, а также для определения эффективности метода ЦТФКРК были проведены экспериментальные исследования. Для изучения и сравнения характера изменений в роговице после различных видов УФ-кросслинкинга, распределения и локализации различных типов коллагена в норме и при кератоконусе проводили иммуногистохимические и электронномикроскопические исследования. Биомеханические характеристики роговицы изучали с помощью универсальной испытательной разрывной машины.

Гистоморфологические и иммуногистохимические исследования типов коллагена роговиц, подвершихся различным видам УФ-кросслинкинга, проводили в лаборатории микроскопии Казанского Института Биохимии и Биофизики КазНЦ РАН (проф. Петров С.В., проф. Сальников В.В.). Последующая морфометрия и анализ локализации различных типов коллагена выполняли на базе Республиканского клинического онкологического диспансера г. Чебоксары (к.м.н. Москвичев Е.В.).

Электронно-микроскопическое исследование ультраструктуры стромы роговицы после проведения различных вариантов процедуры УФ-кросслинкинга на глазах кроликов выполняли на базе Московского Института Биотехнологии РАН (к.б.н. Ларионов Е.В.).

Экспериментальные исследования биомеханических свойств роговицы проводили в лаборатории полимеризации НИИ химии при ННГУ им.Н.И. Лобачевского (Н.Новгород, доцент Рябов С. А.).

Клиническую часть работы проводили на базе Чебоксарского филиала федерального государственного автономного учреждения «МНТК «Микрохирургия глаза» им. акад. С.Н. Федорова» Министерства здравоохранения Российской Федерации. Она основана на 3-летнем наблюдении и анализе результатов обследования и хирургического лечения

ЗОТОВ В.В.

127 глаз 116 пациентов с прогрессирующим кератоконусом 1-2 стадии (по классификации Amsler-Krumeich).

2.2. Методы экспериментальных исследований

2.2.1. Морфологические методы исследования

Иммуногистохимические исследования типов коллагена проводили с помощью непрямого иммуноферментного метода (ELISA) с помощью системы стрептавидин-биотин, конъюгированной пероксидазой (LSAB, DAKO, США) на 2-х роговичных дисках диаметром 9,0 мм, полученных при кератопластике у пациентов с кератоконусом IV стадии, и 2-х роговичных дисках роговиц донорских глаз, полученных из патологоанатомического бюро. Данное исследование проводили после получения одобрения этического комитета АУ Чувашии «Институт усовершенствования врачей» Министерства здравоохранения и социального развития Чувашской Республики и подписания информированного согласия пациентами с IV стадией КК, которым планировали проведение операции СКП.

Начальный этап процедуры ЦТФКРК – формирование интрастромального кольцевидного тоннеля с помощью фемтосекундного лазера IntraLase FS 60 кГц (AMO) на заданной глубине (150 мкм) внутренним диаметром 4,0 и внешним 8,5 мм – проводили на глазу пациента с кератоконусом непосредственно перед выполнением СКП. Глубина формирования интрастромального тоннеля 150 мкм была выбрана с целью полноценного пропитывания роговичной стромы раствором фотосенсибилизатора посредством пассивной диффузии в выше и нижележащие области от тоннеля, а также для исключения повреждения базальной мембраны эпителия и боуменовой мембраны, с изменений в которых, по данным литературы, начинается процесс развития кератоконуса.

Стандартную процедуру КРК проводили после удаления роговичного

диска у пациента с кератоконусом при кератопластике и включала в себя скарификацию роговичного эпителия диаметром 9 мм с помощью шпателя, инстилляцию 0,1% раствора рибофлавина в декстране «Декстралинк» каждые 5 минут в течение 30 минут, затем облучение ультрафиолетовым светом длиной волны 375-376 нм и плотностью мощности 3 мВт/см² в течение 30 минут. Процедуру УФ кросслинкинга выполняли с использованием аппарата для фототерапии роговицы производства ООО «Трансконтакт» (Москва).

После удаления диска кератоконусной роговицы, с помощью трепана 9,0 мм, его помещали на тканевую подставку искусственной передней камеры «Barron», далее в сформированный тоннель при помощи шприца с тупоконечной канюлей трехкратно вводили раствор «Декстралинк» с интервалом 5 минут в течение 15 минут в количестве 0,5-0,7 мл до полного пропитывания стромы в выше и нижележащих областях от сформированного тоннеля и просачивания раствора фотосенсибилизатора из входа в тоннель. Последующее циркулярное облучение ультрафиолетовым светом проводили с использованием диафрагмы в виде двух полукруглых сегментов для проецирования УФ облучения на область тоннеля при стандартных параметрах в течение 30 минут.

При проведении циркулярного и полноапертурного УФ облучения для предупреждения высыхания роговичной ткани выкроенные диски кератоконусных роговиц помещали на тканевую подставку искусственной передней камеры «Barron».

Донорские глаза, полученные из патологоанатомического бюро, для проведения процедуры стандартного КРК и циркулярного тоннельного фемтокросслинкинга помещали в держатель для глаз.

После проведения процедуры стандартного и фемтокросслинкинга проводили иммуногистохимические исследования срезов роговицы для выявления типов коллагена в лаборатории микроскопии Казанского Института Биохимии и Биофизики КазНЦ РАН. Последующая морфометрия

ЗОТОВ В.В.

и анализ локализации различных типов коллагена выполяли на базе Республиканского клинического онкологического диспансера г. Чебоксары совместно с к.б.н. Ларионовым Е.В.

Стекла со срезами роговиц помещали на 20 минут в 1% раствор перекиси водорода, промывали буферным раствором, раскапывали блокирующий реагент и инкубировали 5 минут во влажной камере. Затем на срезы наносили приготовленные в рабочем разведении моноклональные антитела к коллагенам типа I, II, III, IV и VI (Acrisantibodiesinc., США) в рабочем разведении 1: 500. Инкубировали 30 минут во влажной камере, промывали в трех сменах буферного солевого раствора, после чего наносили связывающие анти-антитела (смесь кроличьих и мышиных антител против антител к коллагену) и инкубировали 15 минут.

Срезы промывали буферным солевым раствором, раскапывали конъюгированный с пероксидазой стрептавидин, инкубировали 15 минут и проводили гистохимическое выявление пероксидазной активности с помощью раствора диаминобензидина DAB (Novocastra, США) в течение 5-15 минут. Заключение препаратов, окрашенных хромогеном DAB, который устойчив в органических растворителях, производили с помощью канадского бальзама.

В полученных образцах методом точечного счета с помощью окулярной стереометрической сетки определяли объемную долю коллагена типа I, II, III, IV и VI стромы роговицы, а также уплотнений пучков коллагена стромы («сшивок»), свидетельствующих о формировании новых ковалентных связей между фибриллами коллагена. Для этого использовали результаты оценки 10 случайных наложений сетки, имеющей 100 тестовых точек, на несколько серийно-ступенчатых плоскопараллельных срезов. По числу совпадений тест-точек с изучаемыми структурами, отнесенных к 1000, получали объемную долю в процентах каждого изучаемого параметра.

Методом трансмиссионной электронной микроскопии проводили изучение и сравнение ультраструктуры ткани роговицы кролика после

ЗОТОВ В.В.

стандартного КРК и фемтокросслинкинга. Исследование выполняли на базе Института Биотехнологии РАН г. Москва.

В работе использовали самцов кроликов породы шиншилла, которые были выбраны в связи с относительным сходством роговицы кролика и человека по гистоморфологическому строению и возможности проведения процедуры КРК без изменений стандартного протокола. Исследования выполнены на 18 глазах 9 кроликов. Животные были разделены на 3 группы: 1 (опытная) группа - кролики, которым проводили процедуру кросслинкинга с применением фемтолазера, 2 группа (сравнения) – кролики, которым проводили процедуру стандартного кросслинкинга по цюрихскому протоколу, 3 группа (контроля) - кролики которым проводили только фемтолазерное формирование интрастромального кармана без процедуры кросслинкинга (табл. 3). Срок наблюдения составил 1 неделю, 1 и 3 месяца.

Таблица 3

Распределение экспериментальных животных по группам для проведения трансмиссионной электронной микроскопии, n-количество прооперированных глаз

Срок эксперимента / Процедура	n		
	1 неделя	1 месяц	3 месяца
1-я опытная группа Фемтокросслинкинг - фемтолазерное формирование кармана с последующим КРК без деэпителизации роговицы	2	2	2
2-я группа сравнения Стандартный метод КРК с деэпителизацией роговицы	2	2	2
3-я группа контроля Фемтолазерное формирование интрастромального кармана без КРК	2	2	2

Процедуру проводили кроликам под общей (внутримышечная инъекция 5% раствора кетамина) и местной (инстилляция 0,3% раствора инокаина) анестезией. Животным 1 группы под местной анестезией

выполняли процедуру фемтокросслинкинга с помощью фемтосекундного лазера IntraLase FS 60 кГц (рис.4). Для этого на заданной глубине (150 мкм) формировали карман диаметром 9,0 мм, углом вреза 45 градусов, углом петли 45 градусов. Особенностью данного этапа было наложение вакуумного кольца без векорасширителя, что связано с узостью глазной щели кролика. В сформированный таким образом карман с помощью тупоконечной канюли трехкратно вводили раствор «Декстралинк» с интервалом 5 минут в течение 15 минут в количестве 0,5-0,7 мл до проникновения раствора фотосенсибилизатора из входа в тоннель и полного пропитывания стромы в выше и нижележащих областях от сформированного тоннеля. Последующее облучение ультрафиолетовым светом проводили с использованием диафрагмы в виде двух полукруглых сегментов для проецирования УФ облучения на область тоннеля при стандартных параметрах в течение 30 минут.

Рис. 4. Этап формирования кармана в роговичной строме с помощью фемтолазера IntraLaseFS 60 кГц

Кроликам 2 группы производили механическое удаление эпителия роговицы диаметром 9,0 мм, затем выполняли инстилляцию раствора «Декстралинк» в течение 30 минут. Облучение роговицы ультрафиолетом (3,0 мВт/см^2 в течение 30 мин.) в обеих группах осуществляли с помощью аппарата EVOLUTION производства ООО «Трансконтакт», Россия (рис.5).

Рис. 5. Этап облучения роговицы кролика ультрафиолетом (3,0 мВт/см2 в течение 30 мин.) с помощью аппарата EVOLUTION производства ООО «Трансконтакт», Россия

В 3 группе животным проводили только процедуру формирования роговичного кармана на заданной глубине (150 мкм) и диаметром 9,0 мм с уголом вреза 45 градусов, уголом петли 45 градусов с помощью фемтосекундного лазера – IntraLase FS 60 кГц (рис.6).



Рис. 6. Изображение процесса формирования роговичного кармана на мониторе фемтосекундного лазера – IntraLase FS 60 кГц

На сроках 1 неделя, 1 и 3 месяца кроликов выводили из эксперимента воздушной эмболией, глаза энуклеировали, роговицы вырезали с помощью трепана 9,0 мм.

Для проведения электронной микроскопии диски роговиц фиксировали в растворе глютаральдегида на фосфатном буфере в течение 24 часов и далее фиксировали осмием. После материал подвергали обезвоживанию в спиртах восходящей концентрации, заливали в эпоксидную смолу. Ультратонкие и полутонкие срезы изготовляли на ультратоме LKB (Швеция). Гистоморфологические исследования проводили на трансмиссионном электронном микроскопе JEOL 1200 EX (Япония).

В полученных образцах оценивали наличие и распределение «сшивок» коллагена стромы, свидетельствующих о формировании новых ковалентных связей между фибриллами коллагена, а также состояние ультраструктуры базальной мембраны эпителия, по изменениям которой можно судить о травматичности этапа удаления эпителия.

2.2.2. Экспериментальное исследование биомеханических характеристик роговицы после КРК

Для исследования биомеханических свойств роговицы, с целью проверки гипотезы увеличения прочности роговицы после УФ-кросслинкинга, изучали способность к растяжению образцов роговицы экспериментальных животных, подвергшихся процедуре КРК и фемтолазерного формирования интрастромального кармана. Эксперимент проводился в лаборатории полимеризации НИИ химии при ННГУ им.Н.И. Лобачевского.

Для экспериментальной работы использовали самцов кроликов породы Шиншилла массой 2-3 кг. Исследования выполняли на 20 глазах 10 кроликов. Глаза животных были разделены на 4 группы по 5 глаз в каждой. Группа 1-я – контроль, 2-я - глаза после СКРК, 3-я - после ЦТФКРК, 4-я -

ЗОТОВ В.В.

после фемтолазерного формирования интрастромального тоннеля без кросслинкинга.

Группу контроля составляли глаза кроликов с прозрачными, интактными роговицами. Кроликам 2 группы производили механическое удаление эпителия роговицы диаметром 9 мм, затем инстиллировали раствор «Декстралинк» в течение 30 минут (рис.7,б). Облучение роговицы ультрафиолетом (3,0 мВт/см^2 в течение 30 мин.) осуществляли с помощью аппарата EVOLUTION производства ООО «Трансконтакт», Россия (рис.7,в). На глазах 3 группы процедуру циркулярного тоннельного фемтокросслинкинга начинали с формирования интрастромального тоннеля с помощью фемтосекундного лазера IntraLase FS 60 кГц. Для этого на заданной глубине 150 мкм формировали кольцевидный канал внутренним диаметром 4,0 мм и внешним 9,0 мм, после чего в радиальном направлении проводили входной разрез длиной 2,0 мм. Энергия импульса составила 1,5-1,8 мкДж. В сформированный таким образом тоннель вводили раствор «Декстралинк» с интервалом 5 минут в течение 15 минут в количестве 0,5-0,7 мл до проникновения раствора фотосенсибилизатора из входа в тоннель и полного пропитывания стромы в выше и нижележащих областях от сформированного тоннеля. Затем в проекции сформированного кольцевидного тоннеля проводили облучение ультрафиолетовым светом с использованием диафрагмы в виде двух полукруглых сегментов при стандартных параметрах в течение 30 минут (рис.7,г). Глаза 4 группы подвергали процедуре фемтолазерного формирования кольцевидного интрастромального тоннеля на глубине 150 мкм внутренним диаметром 4,0 мм и внешним 9,0 мм, но, в отличие от глаз 3 группы, без последующего облучения ультрафиолетовым светом (рис.7,г).

ЗОТОВ В.В.

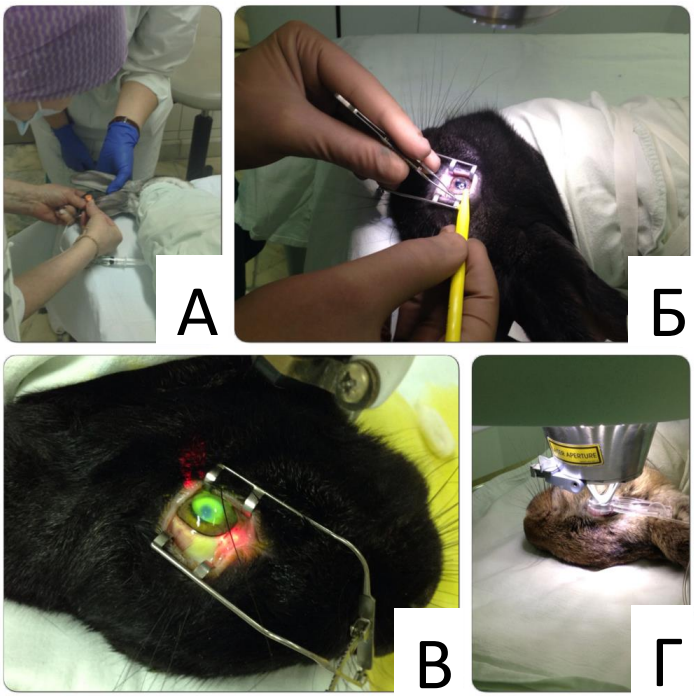

Рис. 7 (а-г). Этапы процедуры кросслинкинга и формирования кармана в роговичной строме: а) проведение общей анестезии, введение в/в 5% раствора кетамина; б) механическое удаление эпителия роговицы; в) облучение роговицы кролика ультрафиолетом (3,0 мВт/см^2 в течение 30 мин.) с помощью аппарата EVOLUTION; г) формирование кармана в роговичной строме с помощью фемтолазера IntraLase FS 60 кГц

Через 1 месяц кроликов выводили из эксперимента воздушной эмболией, глаза энуклеировали. Выкраиваемые полоски ткани размером 12 на 20 мм захватывали весь диаметр роговицы и часть склеры для закрепления между лапками универсальной испытательной машины ZWICK/ROELL Z005 на расстоянии 10 мм (рис. 8,9).

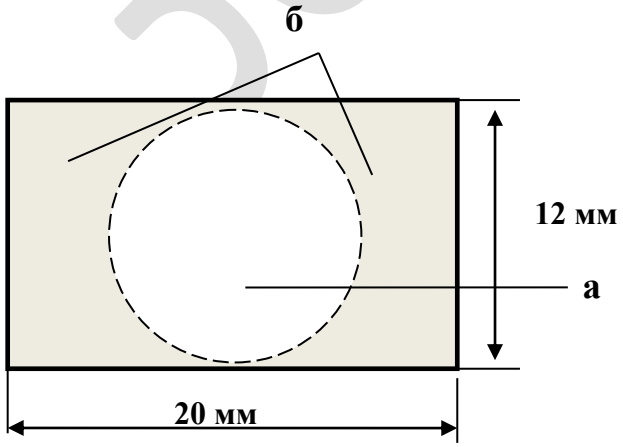

Рис. 8. Схема выкраивания корнеосклерального материала для проведения испытания, где а - роговица; б - участки склеры, используемые для фиксации в разрывной машине



Рис. 9. Универсальная испытательная машина ZWICK/ROELL: а) общий вид; б) процесс разрыва роговичного образца

Натяжение повышали линейно со скоростью 50 мм/мин до напряжения в 7 МПа. Полученные результаты фиксировали программным управлением испытательной машины численно и графически.

Уменьшение растяжимости роговичной ткани расценивали как увеличение ее прочности, произошедшее в результате достижения эффекта УФ-кросслинкинга с формированием новых ковалентных связей, «сшивок» между фибриллами коллагена.

2.3. Клинико-функциональные методы исследования

При проведении клинико-функциональных исследований у всех пациентов были тщательно собраны анамнестические данные по поводу характера, времени возникновения и динамики жалоб, возможных причин снижения зрительных функций, наличия кератоконуса у родственников.

В исследование включали пациентов только с прогрессирующим кератоконусом I-II стадии (по классификации Amsler-Krumeich). Всем

ЗОТОВ Б.В.

отобранным для исследования пациентам были проведены пред- и послеоперационные исследования, включающие в себя: визометрию, кератометрию, рефрактометрию, пахиметрию, тонометрию, офтальмометрию, биомикроскопию, прямую офтальмоскопию, оптическую когерентную томографию переднего отрезка глаза, лазерную тиндалеметрию, аберрометрию с корнеотопографией, определение биомеханических свойств роговицы, фоторегистрацию переднего отрезка глаза до и после операции, конфокальную микроскопию, биометрию переднего отрезка.

Офтальмометрию и рефрактометрию проводили на авторефкератометре RC-5000 фирмы «Tomey» (Япония).

Определение остроты зрения без коррекции и с максимальной коррекцией проводили на фороптере «Huvitz CDR-3100» (Корея) с проектором знаков «Topcon ACP-5» (Япония), а также по визометрической таблице Головина – Сивцева (Россия) с использованием набора сферических и цилиндрических линз.

Для изучения **степени интенсивности болевых ощущений** после проведения КРК в обеих группах после процедуры проводили анкетирование, где пациентам предлагали оценить выраженность болевых ощущений в баллах от 1-го до 4-х (0 = отсутствие боли; 4 = самая сильная боль). Единая классификация болевого синдрома отсутствует. Разные авторы используют различные собственные градации оценки боли. Так, в работе К.А. Золоторевского была использована 4-х бальная шкала, а в работах С.Б. Измайловой и Д.Е. Мерзлова 10-бальная [17,20,34].

Компьютерную кератотопографию использовали для подтверждения стадии кератоконуса и осуществляли на автоматизированном кератотопографе TMS-4 фирмы Tomey (Япония), позволяющим получать топографические карты, отражающие преломляющую силу и кривизну роговицы более чем в 60000 заданных точках. Оценивали *индекс регулярности поверхности роговицы (SRI)*, отражающий локальную регулярность поверхности роговицы внутри центральной зоны диаметром 4,5

ЗОТОВ В.В.

мм (в норме его значение не превышает 1,0) и *индекс асимметрии поверхности (SAI)*, являющийся мерой разницы оптической силы роговицы между противоположными точками, находящимися относительно друг друга под углом 180º на одном и том же кольце миры кератотопографа (в норме его значение не превышает 0,5). Этот показатель может быть количественным индикатором прогрессирования заболевания.

Пахиметрию, а также измерение **длины глаза** проводили на А-сканбиометре «Model 820» фирмы «Humprey» (США) и Nidek US-1800 (Япония).

Тонометрию осуществляли тонометром Маклакова весом 10 г и автопневмотонометром фирмы "Reichert" (США).

Биомикроскопию переднего отрезка глаза проводили на щелевой лампе фирмы TOPCON (Япония). При этом оценивали состояние роговицы, обращали внимание на общеизвестные симптомы заболевания: разреженность стромы в парацентральной зоне роговицы (симптом «гаснущей звезды» или симптом «фейерверка»), субэпителиальные отложения ферритиновых частиц коричневато-оливкового цвета в виде замкнутого кольца, реже в виде изогнутой дуги, проходящей парацентрально (симптом Флейшера), разрывы в десцеметовой оболочке, локальные или тотальные помутнения роговицы.

Офтальмоскопию осуществляли с помощью прямого портативного или электрического офтальмоскопа «Beta 200» фирмы «Heine» (Германия).

Лазерную тиндалеметрию осуществляли с помощью аппарата FC-2000 фирмы «Kowa» (Япония). Прибор производит замер интенсивности лазерного луча, отраженного от находящихся во влаге передней камеры клеток, а также альбуминов и макроглобулинов. С помощью данного метода возможно провести количественную оценку степени воспалительной реакции в глазу без забора влаги передней камеры. Проводили оценку потока белка камерной влаги в фотонах в миллисекунду (норма–до 4,56 ±1,8 ф/мс) и

количества клеток в определенном объеме в кл/мм^3 (норма - до 2,38 ± 2,0 в 0,5 мм^3).

Комплексное сканирующее исследование переднего отрезка глаза осуществляли с использованием сканирующего проекционного топографа Pentacam HR (Oculus Optikgerate GmbH, Германия), в котором используется фотографическая регистрация оптического среза преломляющих сред глаза, основанная на принципе Шеймпфлюга. Данный принцип основан на том, что три плоскости, включающие ПЗС - матрицы, объектив и объект, пересекаются на одной общей прямой. С помощью вращающейся Шеймпфлюг – камеры в течение 2-х секунд за одно сканирование получают до 50 изображений оптического среза для дальнейшего компьютерного анализа. Снимки выполняются под разными углами (от 0º до 180º) по всему диаметру роговицы, что позволяет отобразить реконструированное трехмерное изображение оптической системы глаза на дисплее. С помощью данного прибора возможно измерять степень элевации передней и задней поверхностей роговицы и осуществлять специальную скрининговую программу диагностики кератоконуса Белина-Амброзио, в том числе в его доклинической стадии. Карты элевации имеют 3 цвета. Каждый цвет соответствует величине изменения подъема. Зеленый цвет с подъèмом менее 6 мкм на передней и 8 мкм на задней поверхности роговицы характерен для нормальных глаз. Желтые области с подъèмом 12 мкм на передней и 20 мкм на задней - зона подозрения на кератоконус (или субклинический кератоконус). Красным цветом окрашены области с различием в подъеме на передней поверхности >12 мкм и на задней >20 мкм, что характерно для глаз с кератоконусом.

Оптическую когерентную томографию переднего отрезка глаза (ОКТ), в том числе бесконтактную пахиметрию, выполняли с помощью томографа RTVue – 100 CA (Optovue Inc., США). Данное исследование позволяло детально оценить увеличение оптической плотности передних отделов стромы роговицы после процедуры КРК и наличие демаркационной

ЗОТОВ В.В.

линии [64], являющейся маркером глубины воздействия данной операции на ткань роговицы.

Исследование биомеханических свойств роговицы выполняли при помощи прибора Ocular Response Analyzer (ORA) фирмы Reichert Inc. (США). Прибор позволяет проводить оценку вязкоэластичных свойств кератоконусной роговицы у пациентов до и после КРК, посредством электронно-оптической системы для синхронного исследования двух независимых аппланационных значений давления благодаря вязкому затуханию воздушного импульса в роговичной ткани. Средняя величина этих значений является показателем, определяющим способность роговицы абсорбировать энергию воздушного импульса, и называется корнеальным гистерезисом (КГ), являющийся показателем сопротивления роговицы. На основании данных КГ производится расчет двух дополнительных параметров: роговично-компенсированного ВГД (РК ВГД) и фактора резистентности роговицы (ФРР). Исследование биомеханических свойств роговицы позволяло заподозрить у пациентов кератоконус по ослаблению вязкоэластических свойств роговицы по сравнению с нормой, а также проводить динамическое наблюдение после процедуры КРК, оценивая биомеханические свойства роговицы, и кроме того повышение либо понижение ее ригидности.

Конфокальную микроскопию использовали для исследования роговицы на клеточном и микроструктурном уровне in vivo на приборе Confoscan-4 фирмы Nidek (Япония) с увеличением 500, позволяя исследовать зону размером 440×330 мкм с послойным пошаговым сканированием в 5 мкм. Исследование проводили всем пациентам с кератоконусом до операции для верификации диагноза и после КРК для оценки морфологических изменений роговичной ткани; одновременно проводили подсчет плотности клеток заднего эпителия роговицы (ПЭК) в автоматическом режиме.

Фоторегистрацию оперируемых глаз осуществляли при помощи фотощелевой лампы Topcon DC-1 (Япония).

Предоперационное обследование также включало анализ крови на распространенные парентеральные инфекции (реакция Вассермана, антитела к ВИЧ, поверхностный антиген вируса гепатита В HBs и антитела к вирусу гепатита С). Обязательными являлись консультации терапевта, стоматолога, отоларинголога.

2.4. Статистическая обработка результатов

Статистический анализ проводили с использованием пакета прикладных программ Statistica 6,0. Достоверность различий между двумя средними значениями оценивали с помощью t-критерия Стьюдента. В зависимости от типа распределения выборки для характеристики центральной тенденции (наиболее типичных значений в выборке) использовали средние значения или медиану. Результаты статистики представлены в виде M±σ, где M – среднее значение; σ – стандартное отклонение. Во всех случаях коэффициент достоверности $p<0,05$ считали статистически значимым.

2.5. Клиническая характеристика обследуемых пациентов

Отбор, обследование пациентов до операции, выполнение циркулярного тоннельного фемтокросслинкинга и стандартного КРК у больных с прогрессирующим кератоконусом и динамическое обследование пациентов в послеоперационном периоде проводили на базе Чебоксарского филиала ФГАУ «МНТК «Микрохирургия глаза» им. акад. С.Н. Федорова» МЗ РФ.

Критерии отбора пациентов включали: наличие прогрессирующего кератоконуса 1-2 стадии (по классификации Amsler-Krumeich), отсутствие помутнений и рубцов роговицы, толщина роговицы не менее 400 мкм, максимальная кератометрия не более 65 дптр. При увеличении показателей кератометрии (Kmax, Kave) более чем на 1 дптр в год говорили о прогрессировании кератоконуса.

ЗОТОВ В.В.

Всего в работе было обследовано 127 глаз 116 пациентов с прогрессирующим кератоконусом 1-2 стадии, которые были разделены на 2 равные группы в зависимости от топографии расположения вершины КК и соответственно от метода проведения КРК.

Основную группу составили 64 глаза с периферическим расположением вершины эктазии, на которых был выполнен циркулярный тоннельный УФ-кросслинкинг роговичного коллагена с фемтолазерным формированием тоннеля.

В контрольную группу включены 63 глаза с центральным расположением вершины КК, на которых был проведен КРК по стандартной методике.

В каждой группе были выделены **1-я** (I стадия кератоконуса по классификации Amsler-Krumeich) и **2-я** (II стадия кератоконуса по классификации Amsler-Krumeich) **подгруппы.** Распределение больных по стадиям представлено в табл. 4.

Таблица 4

Распределение клинического материала по группам, n=127

Параметры	**Количество глаз, n (% от всех прооперированных глаз)**	
	Основная группа циркулярного тоннельного фемтокросслинкинга n=64 (50%)	Контрольная группа стандартного КРК n= 63 (50%)
I стадия кератоконуса	33 (26%)	32 (25%)
II стадия кератоконуса	31 (24,5%)	31 (24,5%)

Анализ результатов проводился дифференцированно между подгруппами с соответствующей стадией. Основные клинико-демографические характеристики групп были сходными. Срок наблюдения за больными после проведения различных вариантов КРК составил от 1 до 4 лет (в среднем 3,2 года).

ЗОТОВ В.В.

Все операции выполнены одним хирургом, группы были сопоставимы по нозологическим, возрастным, половым характеристикам. Поэтому анализ результатов хирургического лечения в обеих группах исследования представляется объективным. Возраст пациентов был от 18-и до 40-а лет. Средний возраст в основной группе составил 25,9±4,2 года, в контрольной 24,1±3,8. Из числа обследованных пациентов 82 (70,7%) составляли мужчины и 34 женщины (29,3%).

Наряду с основным заболеванием у пациентов была выявлена сопутствующая патология глаза, которая представлена в таблице 5.

Таблица 5

Сопутствующая патология оперируемого глаза , n=116

Сопутствующая патология	**Количество глаз, n**	**%**
Миопия слабой и средней степени	89	76
ПВХРД	22	20
Другие	5	4

Подробная характеристика пациентов приведена в главе 4.

2.6. Характеристика аппарата для фототерапии роговицы

В данной работе процедуру КРК осуществляли с использованием аппарата для фототерапии роговицы EVOLUTION производства ООО «Трансконтакт» (Москва, Россия), в котором применяли специальную диафрагму в виде двух полукруглых сегментов для проведения циркулярного УФ облучения (рис. 10, 11), (табл. 6).

ЗОТОВ В.В.

Рис. 10. «Аппарат для фототерапии роговицы» EVOLUTION производства ООО «Трансконтакт», Россия

Рис. 11. Диафрагма в виде двух полукруглых сегментов

Таблица 6

Технические характеристики «Аппарата для фототерапии роговицы»

Параметр	Значение	Допустимое отклонение (%)
Длина волны, нм	370	±5
Мощность излучения, мВт/см^2	5,0	±10
Длительность экспозиции, мин	1-60	±2
Характер излучения	Непрерывное	
Диаметр УФ пучка, мм	14,0	±1
Напряжение питания (от сети переменного тока), В	220	±10
Максимальная потребляемая мощность, Вт	17	
Габариты излучателя, кг	50-360	±10
Габариты блока питания, мм	290*210*90	±5

2.7. Характеристика лазерной установки

Для проведения работы использовался фемтосекундный лазер IntraLase Fs фирмы Intra Lase Corp., США (рег.уд.ФС № 2006 /1227) с длиной волны 1053 мкм, частотой следования импульсов 60 кГц, продолжительностью импульса 600-800 Fs, максимальной мощностью лазерного импульса 12 мВт. Действие ФСЛ базируется на принципе фоторазрушения (фотодисрупция - кавитация на наноуровне) роговичной ткани с использованием лазерной компрессии для индукции нелинейной абсорбции высокоинтенсивного инфракрасного света. В зоне фокусировки лазерного излучения биологическая ткань превращается в газообразную плазму. Микроскопические кавитационные пузырьки газа нарушают целостность ткани, подвергшейся воздействию. Перемещение лазерного луча приводит к

ЗОТОВ В.В.

диссекции на молекулярном уровне без передачи тепла и воздействия на окружающую ткань. Это достигается путем использования высокой энергии в импульсе, относительно небольшой частоты следования импульсов и очень малой длительности лазерного импульса (1 фс=10^{-15}с). Лазер IntraLase Fs 60 кГц имеет программу для создания роговичного лоскута, формирования тоннелей для имплантации роговичных сегментов, проведения послойной и сквозной кератопластики.

2.8. Технология хирургического лечения

Методику циркулярного тоннельного кросслинкинга роговичного коллагена с фемтолазерным формированием тоннеля применяли при периферическом расположении верхушки кератоконуса.

Процедуру КРК осуществляли с использованием аппарата для фототерапии роговицы EVOLUTION производства ООО «Трансконтакт» (Москва), в котором применяли специальную диафрагму в виде двух полукруглых сегментов.

Процедуре КРК предшествовало фемтолазерное формирование интрастромального кармана с помощью фемтосекундного лазера IntraLase FS 60 кГц. Энергия импульса, используемого для создания кольца и для входного разреза составляла 1,5 – 1,8 мкДж.

Циркулярный тоннельный кросслинкинг роговичного коллагена с фемтолазерным формированием тоннеля выполняли в 3 этапа: I этап - кератотопографически ориентированное формирование с помощью фемтосекундного лазера IntraLase FS 60 кГц интрастромального тоннеля, проходящего через вершину кератэктазии на глубине 150 мкм с внутренним диаметром 4,0 и внешним 9,0 мм и радиальным входным разрезом длиной 3,0 мм. Глубина формирования интрастромального тоннеля 150 мкм была выбрана с целью полноценного пропитывания роговичной стромы раствором фотосенсибилизатора посредством пассивной диффузии в выше и нижележащие области от тоннеля, а также для исключения повреждения

базальной мембраны эпителия и боуменовой мембраны. Формирование тоннеля внутренним диаметром 4,0 мм и внешним 9,0 мм проводили с захватом наиболее эктазированного участка роговицы, определяемого по кератотопограмме пациента. Кроме того, это также было обусловлено техническими возможностями програмного обеспечения указанной лазерной установки. II этап – трехкратное введение в сформированный интрастромальный тоннель раствора «Декстралинк» с интервалом 5 минут в течение 15 минут в количестве 0,5-0,7 мл до проникновения раствора фотосенсибилизатора из входа в тоннель и полного пропитывания стромы в выше и нижележащих областях от сформированного тоннеля. III этап – циркулярное облучение с применением диафрагмы в виде двух полукруглых сегментов для проецирования УФ облучения непосредственно на место эктазии, стараясь не затрагивать центральную, оптическую часть роговицы, ультрафиолетовым светом (длина волны 376-375 нм) с плотностью мощности 3 мВт/см² с расстояния 10 см в течение 30 минут на аппарате Evolution.

Стандартную методику кросслинкинга роговичного коллагена применяли при центральном расположении верхушки кератоконуса и осуществляли согласно Цюрихскому протоколу.

Стандартная процедура КРК включала в себя удаление роговичного эпителия диаметром 9,0 мм с помощью шпателя, инстилляцию раствора «Декстралинк» каждые 5 минут в течение 30 минут, затем облучение ультрафиолетовым светом с помощью аппарата для фототерапии роговицы глаза Evolution длиной волны 375-376 нм и плотностью мощности 3 мВт/см² в течение 30 минут.

В послеоперационном периоде всем пациентам назначали инстилляции антибактериальных препаратов (Офтаквикс 0,5% 4 раза в день), корнеопротекторов (Баларпан, Оквис 0,3 % 4 раза в день, Корнерегель 5% 2-3

ЗОТОВ В.В.

раза в день), после эпителизации роговицы – стероидные противовоспалительные препараты (раствор Дексаметазона 0,1%) - 4 раза в день. При выписке рекомендовали инстилляции кортикостероидного препарата и корнеопротектора - 4 раза в день в течение первого месяца. Антибактериальный препарат закапывали 4 раза в день в течение 1 недели. После выписки на 2-4 день пациенты осматривались через 1, 3, 6, 12 месяцев и далее 1 раз в год при стабилизации КК.

ЗОТОВ В.В.

ГЛАВА 3

РЕЗУЛЬТАТЫ ЭКСПЕРИМЕНТАЛЬНЫХ ИССЛЕДОВАНИЙ

Задачами экспериментальных исследований, представленных в данной главе, являлись оценка морфологических и структурных изменений роговичного коллагена после проведения различных вариантов ультрафиолетового кросслинкинга в норме и при кератоконусе, а также оценка биомеханических свойств роговицы в зависимости от методики кросслинкинга.

3.1. Результаты экспериментально-морфологических исследований

В данном разделе представлены сравнительные характеристики изменений в роговице после различных видов УФ-кросслинкинга, а также данные о распределении и локализации различных типов коллагена в норме и при кератоконусе на основе проведенных иммуногистохимических и электронномикроскопических исследований.

3.1.1 Результаты гистохимического исследования структуры коллагена нормальной и кератоконусной роговицы в ходе моделирования процедуры кросслинкинга с применением фемтолазера ex vivo

Гистоморфологическое изучение результатов стандартного КРК стромы нормальной донорской роговицы показало, что пучки коллагена стромы сшиваются между собой с формированием уплотнений бок в бок (рис.12).

ЗОТОВ В.В.

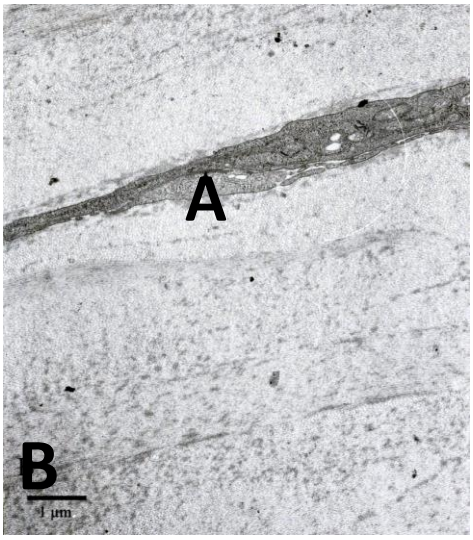

Рис. 12. Ультраструктурная картина участка передней стромы нормальной донорской роговицы после стандартной процедуры УФ-кросслинкинга. А - кератоцит удлиненной формы с типичными постмортальными изменениями. В - уплотнения (сшивки) по ходу пучков волокон коллагена (электронная трансмиссионная микроскопия, *ув. х8000*)

Наибольшее количество сшивок определяется в передней и средней строме роговицы. Часть кератоцитов имеет посмертные изменения, которые выражаются в деструкции мембран и ядер клеток (рис.13). Иммуноферментный анализ, проведенный нами на нормальной донорской роговице человека, подвергавшейся процедуре кросслинкинга, позволил выявить коллаген типа I стромы роговицы посредством окрашивания комплексов моноклональных антител с сайтами связывания (рис. 13).



Рис. 13. Иммуногистохимическая картина участка распределения и локализации коллагена в нормальной роговице по авидин-биотиновой метке конъюгированной пероксидазой, окрашенной диаминобезидином. А - коллаген типа I (А). Титр 1:500 (*ув. х3600*)

На нормальной донорской роговице человека, подвергавшейся процедуре кросслинкинга (рис. 14 а), показано равномерное распределение волокон, содержащих коллаген типа I (А) в основной массе коллагеновых волокон стромы, что указывает на его доминирование по отношению к другим типам коллагенов. Кроме того, видно, что сшивки (обозначены стрелками) в результате кросслинкинга возникают в основном между волокнами коллагена типа I. Количественное определение коллагена типа I и II показало, что их содержание после проведения КРК не изменяется и лежит в пределах 50-55% для коллагена I типа и 30% для коллагена типа II. Эти данные также согласуются с результатами других авторов [63,144].

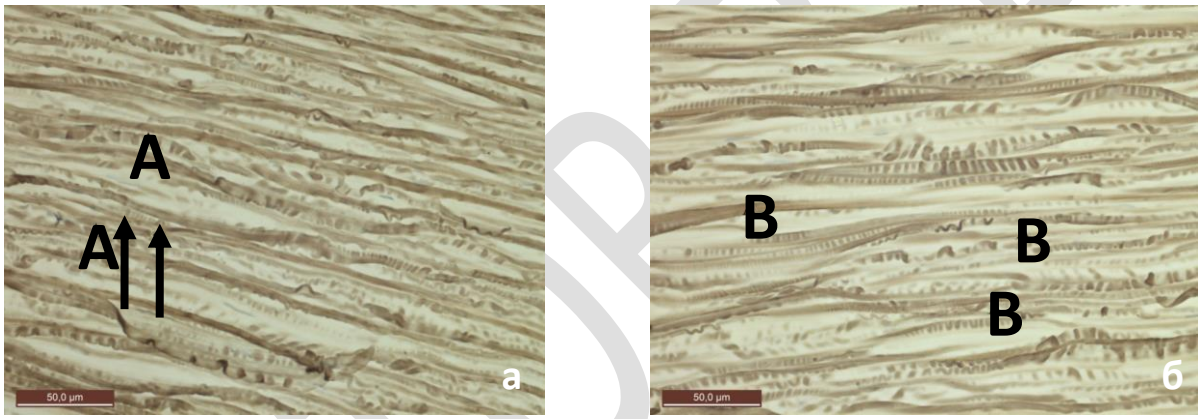

Рис. 14 (а-б). Иммуногистохимическая картина участка распределения и локализации коллагена в нормальной роговице после процедуры кросслинкинга по авидин-биотиновой метке конъюгированной пероксидазой, окрашенной диаминобезидином, где а - коллаген типа I (А); б - коллаген типа VI (В). Сшивки обозначены стрелками. Титр 1:500 (*ув. х3600*)

Кроме того, видно, что сшивки (обозначены стрелками) в результате кросслинкинга возникают в основном между волокнами коллагена типа I. Количественное определение коллагена типа I и II показало, что их содержание после проведения КРК не изменяется и лежит в пределах 50-55% для коллагена I типа и 30% для коллагена типа II. Эти данные также согласуются с результатами других авторов [63,144].

Данные морфометрического анализа локализации и содержания других типов коллагена в донорской роговице показали, что коллаген VI

типа распределен наравне с коллагеном I типа в виде длинных волокон без характерной для коллагена I типа исчерченности (рис. 14 б). Количественное содержание коллагена VI типа в нормальной роговице до и после КРК составило 25-30 % [63,144].

При проведении кросслинкинга на нормальной роговице с фемтолазерным формированием тоннеля для ведения рибофлавина возникают плотные сшивки коллагена как в продольных, так и в поперечных волокнах вокруг зоны тоннеля (рис.15).

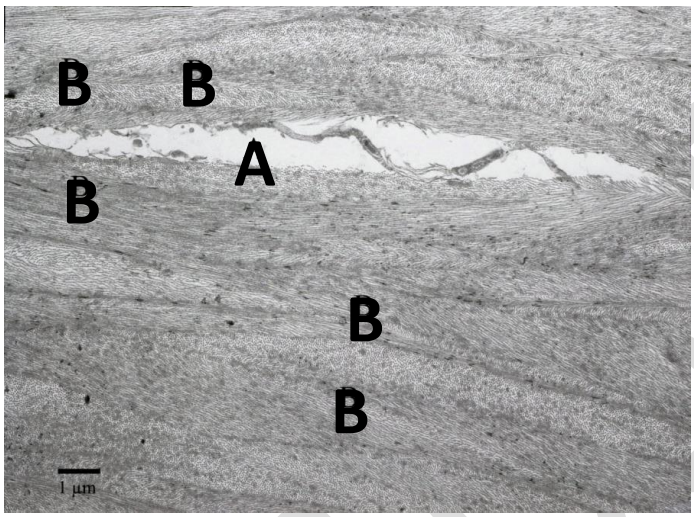

Рис. 15. Ультраструктурная картина стромы нормальной роговицы с тоннелем после процедуры фемтокросслинкинга. А – тоннель, сформированный фемтолазером. В – зоны сшивок (электронная трансмиссионная микроскопия, *ув. х8000*)

Количество зон сшивок при тоннельном способе введения рибофлавина, посчитанные методом точечного счета с помощью окулярной стереометрической сетки, значительно больше, чем при стандартном кросслинкинге. Возможно, это связано с таргетированной доставкой рибофлавина в строму роговицы и прямой реакцией со стромальным коллагеном и, следовательно, с более эффективным процессом кросслинкинга.

В роговице с кератоконусом после стандартной процедуры кросслинкинга наибольшее количество сшивок определяется в передней и средней строме как между сохранными, так и между разволокненными

фибриллами. В основном сшивке подвергаются продольные и поперечные волокна коллагена типа I (рис.16 а, б).



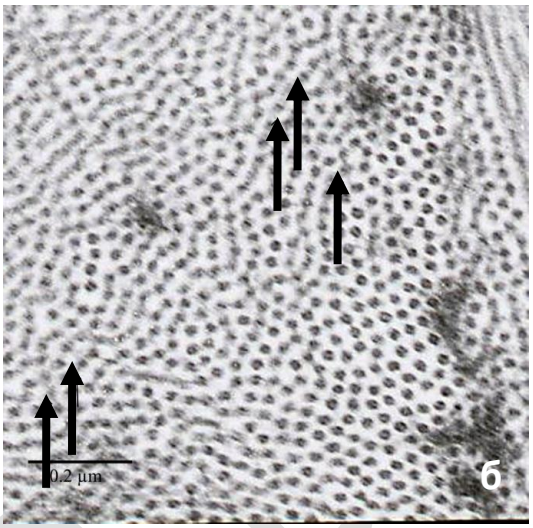

Рис. 16 (а-б). Ультраструктурная картина участка роговицы пациента с кератоконусом после стандартной процедуры кросслинкинга: а) продольные (А) и поперечные (В) волокна «сшитого» коллагена (электронная трансмиссионная микроскопия, *ув. х8000*); б) поперечные волокна сшитого коллагена (обозначены стрелки) (электронная трансмиссионная микроскопия, *ув. х100000*)

Проведенные иммуногистохимические исследования роговиц пациентов с кератоконусом показали значительное изменение в качестве всех типов коллагенов в результате деструкции. Так, количество коллагена типа I, по данным гистоморфометрии, понизилось до 35-45% по сравнению с нормой (55%). В результате развития патологического процесса строма роговицы теряет свою ортогональную ориентацию фибрилл, которые также скручиваются по своей оси (рис.17).

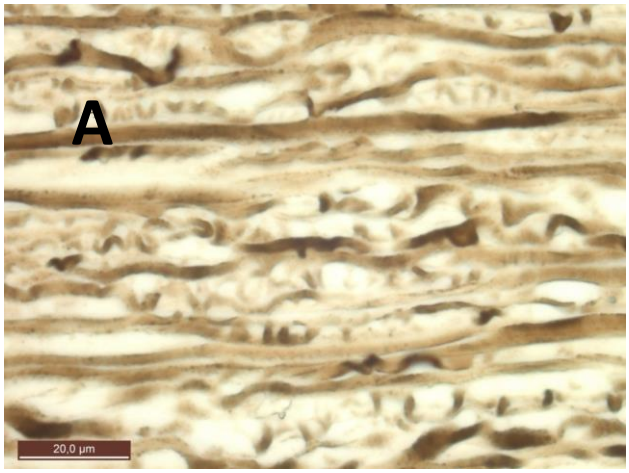

Рис. 17. Иммуногистохимическая картина участка кератоконусной роговицы после УФ кросслинкинга. А- дезориентированное и скрученное волокно коллагена типа I. Титр 1:500 (*ув. х9000*)

Другие типы коллагена стромы также изменяются в количественном и качественном отношении в результате развития кератоконуса. Так, количество коллагена типа III, IV и VI (рис.18), посчитанное методом точечного счета с помощью окулярной стереометрической сетки, уменьшается в среднем на 25 – 30% по сравнению с нормой. Однако изменений в локализации и количественных характеристиках типов коллагенов после проведения различных вариантов КРК обнаружено не было.



Рис.18. Иммуноферментное окрашивание стромы при кератоконусе после УФ кросслинкинга. Распределение и локализация коллагена типа VI (А) по авидин-биотиновой метке конъюгированной пероксидазой, окрашенной диаминобезидином. Титр 1:500 (*ув. х3600*)

Таким образом, результаты экспериментальных иммуногистохимических исследований показали, что в нормальной и кератоконусной роговице под действием УФ кросслинкинга образуются устойчивые сшивки, в основном между фибриллами I типа коллагена. При проведении кросслинкинга с фемтолазерным формированием тоннеля количество и плотность сшивок увеличивается, что вероятно связано с более эффективным распределением рибофлавина непосредственно в строме.

Распределение и локализация в роговице различных типов коллагена под действием УФ кросслинкинга не изменяется, а возникающие сшивки концентрируются в основном на коллагене I типа.

3.1.2. Результаты электронно-микроскопического исследования ультраструктуры стромы роговицы после проведения вариантов процедуры кросслинкинга

Результаты проведенных электронно-микроскопических исследований показали, что через неделю после операции у животных 1 группы сразу под эпителием идет формирование продольных и поперечных сшивок коллагена, которые сконцентрированы вблизи базальной мембраны эпителия (рис.19).



Рис. 19. Ультраструктурная картина участка передней стромы роговицы опытной группы через 1 неделю после процедуры фемтокросслинкинга.

Сшивки коллагена под эпителием (А) и в поверхностных слоях стромы (В) (электронная трансмиссионная микроскопия, *ув. х6000*)

К 1 месяцу после процедуры кросслинкинга с применением фемтолазера сшивки коллагена в основном представлены в поверхностных слоях стромы (рис.20).

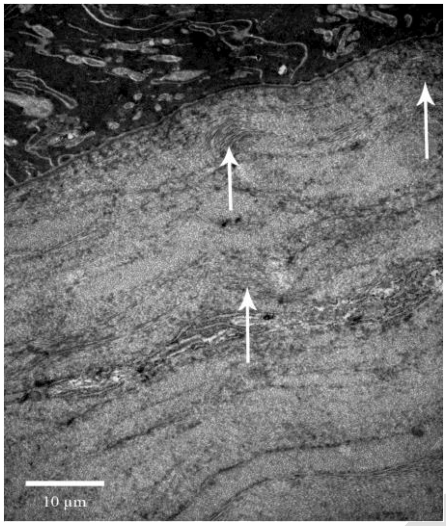

Рис. 20. Электронно-микроскопическая картина участка стромы роговицы животного опытной группы через 1 месяц после процедуры кросслинкинга с применением фемтолазера. Сшивки (обозначены стрелками) волокон коллагена поверхностной стромы роговой оболочки (электронная трансмиссионная микроскопия, *ув. х6000*)

На сроке 3 месяца после процедуры сформированные сшивки сохраняются (рис.21).



Рис. 21. Электронно-микроскопическая картина участка стромы опытного животного через 3 месяца после процедуры кросслинкинга с применением фемтолазера. Сшивки (обозначены стрелками) волокон коллагена

поверхностной стромы роговой оболочки (электронная трансмиссионная микроскопия, *ув. х6000*)

При большем увеличении в поверхностных слоях стромы определяются пласты сшитых волокон и пучков коллагена (рис.22). Часть волокон сшито бок в бок, другая часть - конец в конец.

На всех сроках наблюдения на препаратах 1 группы не обнаруживали явлений воспаления либо других осложнений.

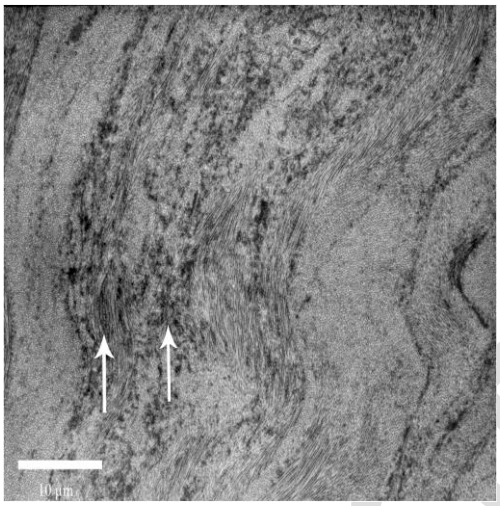

Рис. 22. Электронно-микроскопическая картина участка стромы животного опытной группы через 3 месяца после процедуры кросслинкинга с применением фемтолазера. Сшивки (обозначены стрелками) волокон коллагена поверхностной стромы роговой оболочки (электронная трансмиссионная микроскопия, *ув. х8000*)

Во второй группе сравнения эпителизация роговицы происходила на 2-3 сутки после процедуры и через 1 неделю после стандартной процедуры кросслинкинга визуализировали отечные базальные клетки эпителия с признаками полиморфизма и увеличенными межклеточными пространствами, а также базальная мембрана с выраженными полудесмосомами. Это, по нашему мнению, свидетельствует о травматичности этапа удаления эпителия. В подлежащей строме видны участки поперечно сшитых коллагеновых волокон и фибрилл (рис. 23).

ЗОТОВ В.В.

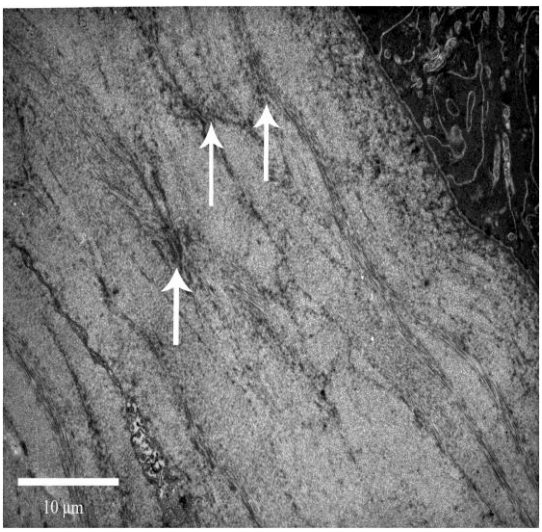

Рис. 23. Электронно-микроскопическая картина участка стромы роговицы кролика 2-ой группы стандартного кросслинкинга через 1 неделю после процедуры. Сшивки (обозначены стрелками) волокон коллагена поверхностной стромы роговой оболочки (электронная трансмиссионная микроскопия, *ув. х8000*)

Через 1 месяц после стандартной процедуры кросслинкинга базальная мембрана плотная, в поверхностных слоях стромы роговой оболочки коллагеновые волокна и фибриллы сшиты бок в бок и конец в конец. Волокна коллагена выглядят хаотически уложенными. Межуточное вещество сжато, волокна плотно соприкасаются друг с другом (рис. 24).



Рис. 24. Электронно-микроскопическая картина участка стромы роговицы кролика 2-ой группы стандартного кросслинкинга через 1 месяц после процедуры. Сшивки (обозначены стрелками) волокон коллагена в поверхностной строме роговой оболочки (электронная трансмиссионная микроскопия, *ув. х6000*)

Через 3 месяца в роговице животных 2-ой группы волокна коллагена в продольном и поперечном направлении остаются сшитыми (рис.25).

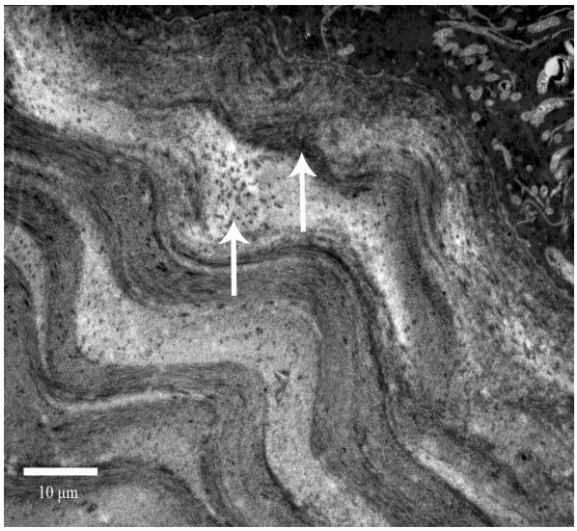

Рис. 25. Электронно-микроскопическая картина участка стромы роговицы кролика 2-ой группы стандартного кросслинкинга через 3 месяца после процедуры. Сшивки (обозначены стрелками) волокон коллагена в поверхностной строме роговой оболочки (электронная трансмиссионная микроскопия, *ув. х6000*)

Проведя анализ микроснимков трансмиссионной электронной микроскопии после фемтокросслинкинга и стандартного КРК на всех сроках наблюдения, было выявлено одинаковое количество сшивок волокон коллагена, что можно расценить, как равноценный эффект обоих методов.

В роговицах кроликов контрольной группы заживление эпителия и роговичной стромы на всех сроках после фемтолазерного формирования кармана, без последующей процедуры кросслинкинга, проходило без каких-либо особенностей. Изменений эпителия и базальной мембраны над стромальным карманом не визуализировали. Через 1 месяц после фемтолазерного формирования кармана эпителий и субэпителиальный слой, а также ход волокон в зоне формирования кармана были не изменены, определяли единичные кератобласты (рис.26).

ЗОТОВ В.В.

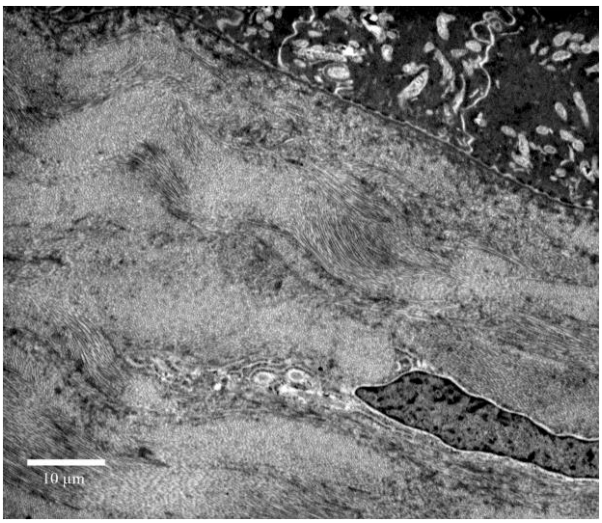

Рис. 26. Электронно-микроскопическая картина участка стромы роговицы кролика контрольной группы через 1 месяц после фемтолазерного формирования кармана (электронная трансмиссионная микроскопия, *ув. х6000*)

Таким образом, исследование состояния ультраструктуры коллагена стромы роговицы экспериментальных животных выявило сопоставимые изменения в группах стандартного КРК и фемтокросслинкинга, проявляющиеся в одинаковом количестве появившихся сшивок волокон коллагена и сохраняющихся на всех сроках наблюдения, что говорит об одинаковом эффекте методик. Выявленные изменения в базальной мембране в виде отечных базальных клеток эпителия с признаками полиморфизма и увеличенными межклеточными пространствами после стандартного КРК свидетельствуют о травматичности этапа удаления эпителия в отличие от методики КРК с введением рибофлавина в стромальный карман, сформированный фемтолазером.

3.2. Результаты исследования влияния фемтокросслинкинга на биомеханические свойства роговицы в эксперименте

При сравнении напряжения при растяжении образцов на 8% установлено различие в деформационных кривых, показывающих зависимость напряжения, приложенного к испытываемому образцу, от

удлинения этого образца (рис. 27). Так, напряжение при растяжении образцов на 8% в 1 группе составило 3,6±0,27 МПа (p=0,0213), во 2 группе 6,4±0,4 МПа (p=0,413), в 3 группе 6,1±0,25 МПа (p=0,0338), в 4 группе 3,5±0,18 МПа (p=0,0547).

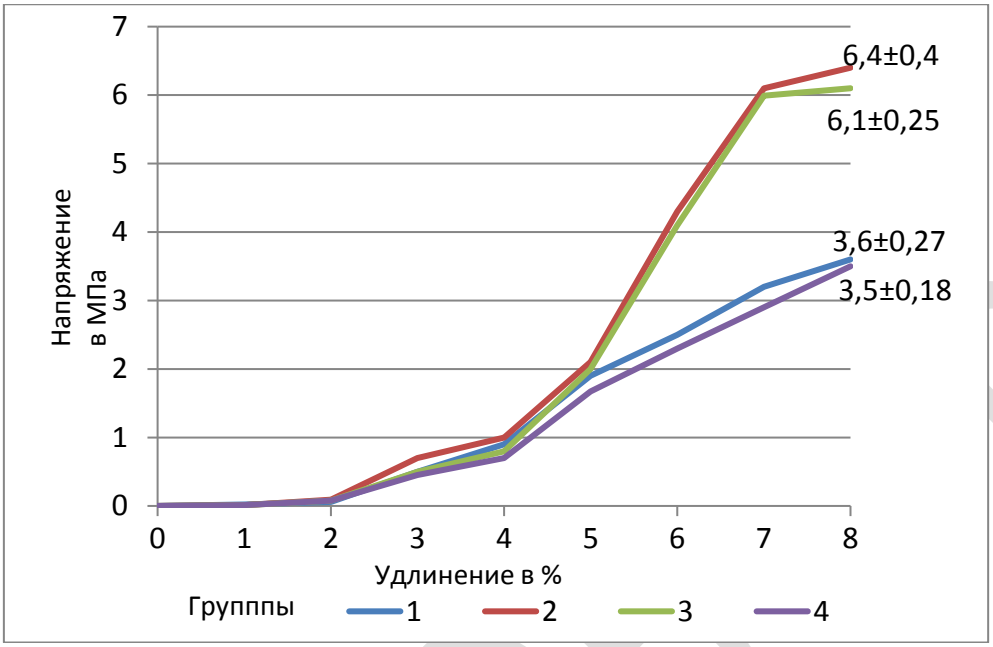

Рис.27. График деформационных кривых

Таким образом, исследование показало почти 2-х кратное увеличение силы, необходимой для растяжения образцов, подвергшихся процедуре ЦТФКРК и СКРК, что свидетельствует о достижении эффекта УФ-кросслинкинга с формированием новых ковалентных связей («сшивок») между фибриллами коллагена. В то же время, само по себе фемтолазерное формирование интрастромального кармана не вызвало статистически значимого снижения биомеханической прочности роговицы, что может быть связано с отсутствием этапа инструментального расслаивания и подъема роговичного клапана и сохранением тонких тканевых мостиков.

Представленные в данной главе результаты, включают целый спектр различных экспериментальных исследований, направленных на исследование и сравнение иммуногистохимических, электронномикроскопических и

биомеханических изменения в роговице после проведения различных вариантов ультрафиолетового кросслинкинга в эксперименте.

Проведенные иммуногистохимические исследования роговиц пациентов с кератоконусом показали, что под действием УФ кросслинкинга в нормальной и кератоконусной роговице образуются устойчивые сшивки, в основном между фибриллами I типа коллагена. При проведении кросслинкинга с фемтолазерным формированием тоннеля благодаря более эффективному распределению раствора фотосенсибилизатора непосредственно в строме количество и плотность сшивок больше, чем при стандартном методе КРК.

Методом электронной микроскопии выявлены изменения в базальной мембране после стандартного КРК, свидетельствующие о травматичности этапа удаления эпителия.

В эксперименте доказано равное увеличение биомеханической прочности роговиц, подвергшихся процедурам циркулярного тоннельного фемтокросслинкинга и стандартного КРК, свидетельствующее об одинаковом эффекте методик. Фемтолазерное формирование интрастромального кармана не вызывает статистически значимого снижения биомеханической прочности всей роговицы.

ЗОТОВ Е.В.

ГЛАВА 4

РЕЗУЛЬТАТЫ КЛИНИКО-ФУНКЦИОНАЛЬНЫХ ИССЛЕДОВАНИЙ

Задачами клинических исследований, представленных в данной главе, являлись изучение особенностей клинического течения, оценка рефракционного и стабилизационного эффектов, изучение морфометрических характеристик роговичных (передней и задней) поверхностей, а также характера и глубины гистоморфологических изменений роговицы, выявление осложнений в раннем и отдаленном послеоперационном периодах после циркулярного тоннельного фемтокросслинкинга и стандартного КРК.

Клинико-функциональные результаты проанализированы на основе хирургического лечения 127 глаз 116 пациентов с прогрессирующим кератоконусом 1-2 стадии, которые были разделены на 2 равные группы в зависимости от метода проведения КРК и топографии расположения вершины КК. Каждая из групп в зависимости от стадии заболевания была разделена на подгруппы (1-я подгруппа - I стадия КК, 2-я подгруппа - II стадия КК). В своей работе мы использовали классификацию Amsler-Krumeich (1998), в которой на основании данных биомикроскопии, пахиметрии, остроты зрения и кератометрии было выделено 4 стадии кератоконуса.

В основную группу включены 64 глаза с периферическим расположением вершины эктазии, на которых была проведена процедура циркулярного тоннельного КРК с применением ФСЛ.

Контрольную группу составили 63 глаза с центральным расположением вершины КК, на которых КРК был проведен по стандартной методике.

В соответствии со стадиями клинического течения КК основная группа была разделена на 2 подгруппы: **1-я подгруппа** – 33 глаза (26% от общего количества) с I стадией КК; **2-я подгруппа** – 31 глаз (24,5%) со II стадией

ЗОТОВ В.В.

КК. Контрольная группа также была разделена на 2 подгруппы: **1-я подгруппа** – 32 глаза (25%) с I стадией, **2-я подгруппа** – 31 глаз (24,5%) со II стадией кератоконуса.

4.1. Результаты дооперационного обследования пациентов

Средние значения клинико-функциональных показателей до операции по стадиям даны в табл. 7.

Таблица 7

Исходные клинико-функциональные показатели в группах исследования (M±σ, n=127)

Исследуемый параметр	**Основная группа (n=64)**		**Контрольная группа (n=63)**	
	1-я подгруппа I стадия КК	2-я подгруппа II стадия КК	1-я подгруппа I стадия КК	2-я подгруппа II стадия КК
НКОЗ	0,22±0,11	0,11±0,03	0,2±0,09	0,09±0,02
КОЗ	0,64±0,14	0,41±0,14	0,53±0,13	0,35±0,11
Сферический компонент рефракции (дптр)	-2,1±1,07	-3,8±1,6	-1,7±1,1	-4,2±2,08
Цилиндрический компонент рефракции (дптр)	-2,2±0,9	-5,1±0,67	-1,9±1,1	-5,4±0,8
Kave, дптр	46,3±2,48	50,23±2,77	45,2±2,4	49,33±2,8
Kmax, дптр	53,03±2,95	57,29±3,05	52,8±2,75	56,88±3,19

Среднее значение передне-задней оси глаза в основной группе составило 24,31±1,52 мм, в контрольной 24,11±1,45 мм, пахиметрия в зоне эктазии – 468,7±37,9 мкм и 445 ± 37 мкм соответственно. Средняя плотность эндотелиальных клеток в центральной зоне роговицы на единицу площади в основной группе составляла 2782 ±146 кл/мм², а в контрольной 2634±122 кл/мм². Данные средних значений анатомических и функциональных показателей представлены в табл.8.

ЗОТОВ В.В.

Таблица 8

Средние значения функциональных и анатомических показателей до операции (M±σ, n= 127)

Исследуемые параметры	**Группы исследования**	
	Основная группа	**Контрольная группа**
Пахиметрия в зоне эктазии, мкм	468,7±37,9	445,0 ± 37,0
ПЗО, мм	24,31±1,52	24,11±1,45
ПЭК, кл/мм²	2782 ±146	2634±122

При обследовании пациентов до операции методом лазерной тиндалеметрии показатели были в пределах нормы в обеих группах, поток белка составил в среднем 3,15 ± 1,0 ф/мс, количество клеток 2,1± 1,4 кл/мм³.

Всем пациентам до и после операции был проведен анализ корнеальных статистических индексов, среднее значение которых представлено в табл. 9.

Таблица 9

Средние значения корнеальных статистических индексов у пациентов с кератоконусом до операции (M±σ, n =127)

Исследуемый параметр	**Основная группа (n=64)**		**Контрольная группа (n=63)**	
	1-я подгруппа I ст. КК	2-я подгруппа II ст. КК	1-я подгруппа I ст. КК	2-я подгруппа II ст. КК
SRI	0,94±0,36	1,21±0,3	0,88±0,29	1,43±0,21
SAI	2,14±0,37	3,32±0,59	2,15±0,35	3,73±0,64

Вязкоэластические свойства роговицы, определяемые анализатором биомеханических свойств роговицы ORA, до операции были прогнозируемо низкими. Корнеальный гистерезис (КГ) в обеих группах в среднем составлял

ЗОТОВ В.В.

7,95±1,09 мм рт. ст. (норма >9,5 мм рт.ст.), фактор резистентности роговицы (ФРР) - 6,56±1,45 мм рт. ст. (норма >10 мм рт.ст.).

Конфокальная микроскопия позволила оценить изменения роговицы при кератоконусе in vivo до и после операции. На начальной стадии КК наблюдали повышение отражательной способности передних отделов стромы, появление активированных кератоцитов. Во II стадии заболевания отмечали эпителиопатию 1-2 степени: сглаженность границ, умеренное количество десквамированных клеток эпителия, начальные изменения боуменовой мембраны в виде появления высокорефлектирующих зон, утолщение стромальных нервов и увеличение количества активных кератоцитов.

4.2. Тактика хирургического лечения в зависимости от топографического расположения вершины кератоконуса

Нами был проведен ретроспективный анализ 100 кератотопограмм 78 последовательных пациентов с кератоконусом, проходивших обследование в Чебоксарском филиале ФГАУ «МНТК «Микрохирургия глаза» им. акад. С.Н. Федорова» Минздрава России в период с 2005 по 2010 год. Было обнаружено, что наиболее часто встречаемая форма топограммы при кератоконусе – это периферическое расположение верхушки в зоне 5 мм. Периферическое расположение верхушки кератоконуса выявили в 82%, центральное – в 18% случаев. Наиболее характерным морфогеометрическим изменением роговичной поверхности на кератотопограммах была асимметричная фигура - «галстук - бабочка» с расположением эктазии в нижнем отделе (рис.28,а) и по типу округлого одиночного выстояния роговицы в нижнем отделе в виде «бобовидной» формы (рис.28,б).

ЗОТОВ В.В.

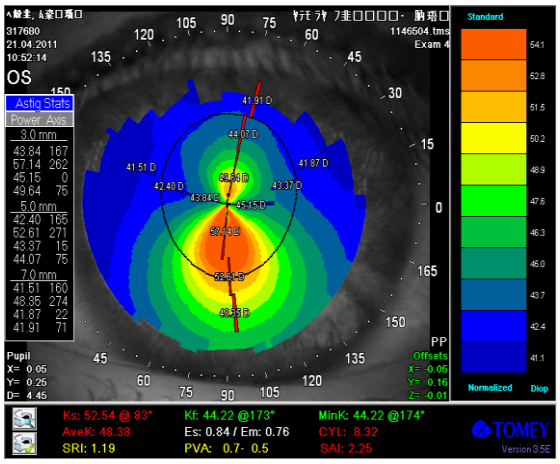

а

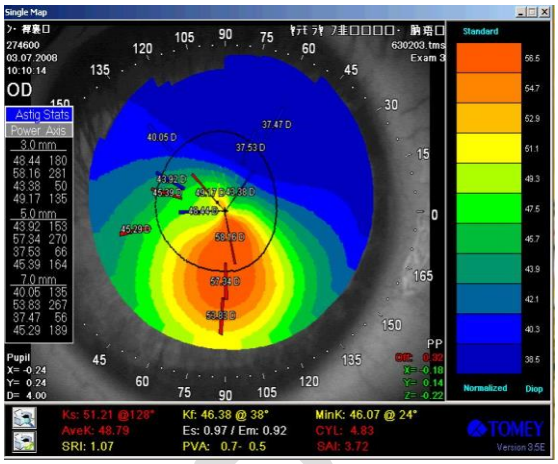

б

Рис. 28 (а,б). Кератотопограмма : а - по типу «галстук - бабочка» пациента М, 25 лет, с кератоконусом II стадии пациента; б - по типу «бобовидной» формы пациента С, 20 лет, с кератоконусом II стадии

Учитывая вышесказанное, метод КРК определяли топографическим расположением верхушки кератоконуса. Разработанную технологию циркулярного тоннельного КРК с формированием кольцевидного интрастромального тоннеля при помощи фемтосекундного лазера применяли при периферическом расположении зоны эктазии в проекции тоннеля внутренним диаметром 4,0 и внешним 9,0 мм от центра роговицы. При более центральном расположении наиболее эктазированного участка роговицы применяли стандартную методику УФ-кросслинкинга.

4.2.1. Предоперационная подготовка

Результаты хирургического вмешательства во многом зависят от качества предоперационной подготовки. В наших исследованиях предоперационная подготовка складывалась из следующих этапов: беседа хирурга с пациентом с объяснением исходной патологии, характера предлагаемого вмешательства, его возможных результатов, рисков и осложнений, а также местной анестезии, заключавшейся в инстилляциях в конъюнктивальную полость 1% раствор инокаина или 10% раствор алкаина 2-3 раза с интервалом в 10 минут.

4.2.2. Технология проведения циркулярного тоннельного кросслинкинга роговичного коллагена с фемтолазерным формированием тоннеля

Разработанную методику циркулярного тоннельного фемтокросслинкинга (патент на изобретение RU № 2456971 «Способ лечения прогрессирующего кератоконуса») проводили в 3 этапа и осуществляли с использованием аппарата для фототерапии роговицы EVOLUTION производства ООО «Трансконтакт» (Москва), в котором применяли специальную диафрагму в виде двух полукруглых сегментов.

Процедуре ЦТФКРК предшествовало фемтолазерное формирование интрастромального кармана с помощью фемтосекундного лазера IntraLase FS 60 кГц. Энергия импульса, используемого для создания кольца и для входного разреза составляла 1,5 – 1,8 мкДж.

Разработанная методика циркулярного тоннельного кросслинкинга роговичного коллагена с фемтолазерным формированием тоннеля состояла из 3-х этапов:

I этап – фемтолазерное формирование интрастромального роговичного тоннеля

II этап – введение раствора рибофлавина в декстране в тоннель

III этап – циркулярное облучение ультрафиолетовым светом

I этап. Изначально в программу компьютера, управляющего фемтосекундным лазером IntraLase FS 60 кГц, вводили параметры роговичного тоннеля: глубину 150 мкм, внутренний диаметр 4,0 мм и внешний 9,0 мм, длину входного разреза от 0,8 до 1,2 мм и ось входного надреза, которая зависела от глаза пациента и варьировала от 0° для левого глаза до 180° для правого. Глубина формирования интрастромального тоннеля 150 мкм была выбрана с целью полноценного пропитывания роговичной стромы раствором фотосенсибилизатора посредством пассивной диффузии в выше и нижележащие области от тоннеля, а также для

ЗОТОВ В.В.

исключения повреждения базальной мембраны эпителия и боуменовой мембраны. Формирование тоннеля внутренним диаметром 4,0 мм и внешним 9,0 мм проводили с захватом наиболее эктазированного участка роговицы, определяемого по кератотопограмме пациента, а также было обусловлено техническими возможностями программного обеспечения лазерной установки (рис.29,30).

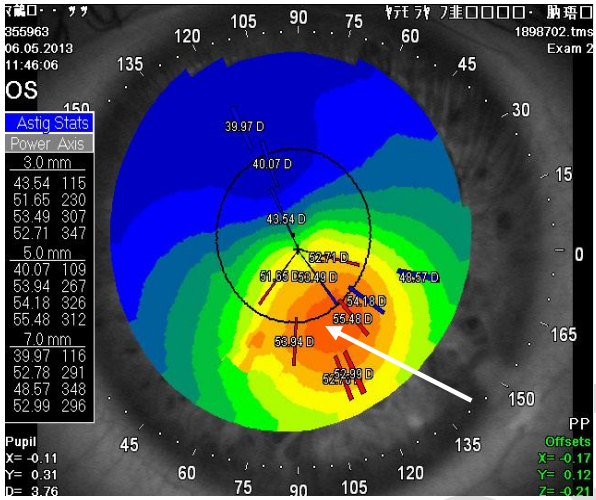

Рис. 29. Кератотопограмма пациента С, 20 лет, с периферическим расположением верхушки (стрелка) кератоконуса II стадии

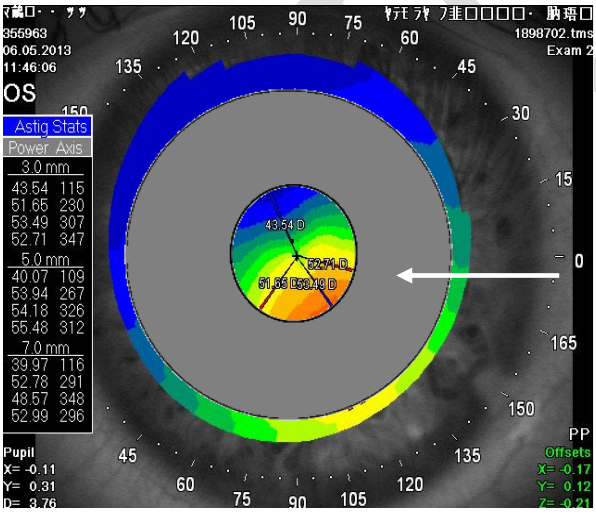

Рис. 30. Кератотопограмма с проекцией кольцевидного тоннеля (стрелка) внутренним диаметром 4,0 и внешним 9,0 мм с захватом наиболее эктазированного участка роговицы

Энергия импульса, используемого для создания тоннеля и для входного разреза, составляла 1,5-1,8 мкДж. На глаз накладывали вакуумную систему, состоящую из предварительно стерилизованных аспирационных колец,

соединенных при помощи вакуумной трубки с одноразовым шприцем. Медсестра с помощью одноразового шприца создавала разрежение в аспирационной системе для устойчивой фиксации кольца на склере. Помещали конус с аппланационным стеклом на площадку на выходе устройства наведения луча и плавно перемещали устройство наведения луча вместе с аппланационным стеклом через центр аспирационного кольца до контакта с роговицей. По достижении достаточной аппланации роговицы аспирационное кольцо сжимало аппланационный конус. Начало процедуры осуществляли путем нажатия хирургом на педаль ножного выключателя. Время процедуры составляло около 50 секунд. После окончания работы фемтолазера отсоединяли аспирационную систему и снимали кольцо.

II этап – введение 0,1% раствора рибофлавина в декстране «Декстралинк» в тоннель, сформированный с использованием фемтосекундного лазера IntraLase FS. Входной разрез открывали с помощью шпателя. Шприцем с тупоконечной канюлей (рис. 31) трехкратно вводили раствор «Декстралинк» с интервалом 5 минут в течение 15 минут в количестве 0,5-0,7 мл до проникновения раствора фотосенсибилизатора из входа в тоннель и полного пропитывания стромы в выше и нижележащих областях от сформированного тоннеля. Затем с помощью щелевой лампы с синим светофильтром проверяли пропитывание всей толщины роговицы, а также наличие рибофлавина в передней камере, что являлось показателем полного насыщения всех слоев роговицы рибофлавином (рис. 32 а,б).

Рис. 31. Канюля для введения рибофлавина в тоннель

ЗОТОВ В.В.

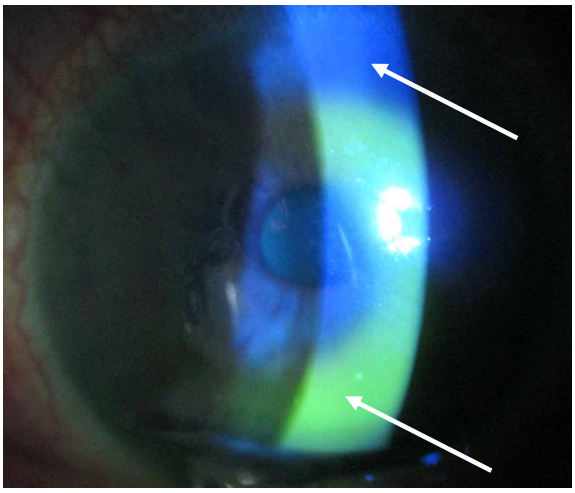

а

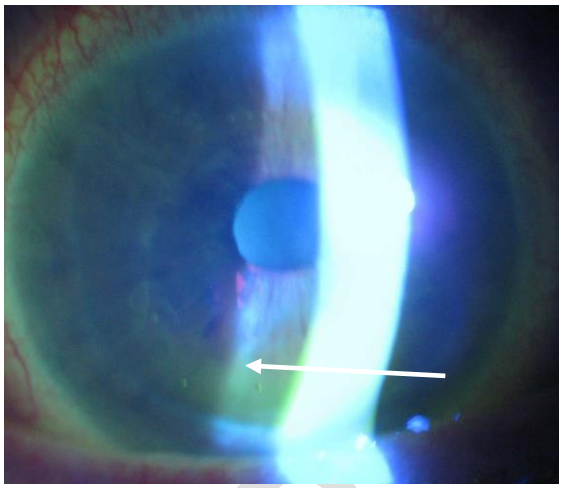

б

Рис. 32 (а,б). Фото глаза пациента М., 25 лет, после 30 минутного, с 5 минутным интервалом, введения 0,1% раствора рибофлавина в декстране «Декстралинк» в тоннель, сформированный с использованием фемтосекундного лазера. Визуализируется а) флюоресценция всей толщи роговицы в области тоннеля и б) влаги передней камеры

III этап – циркулярное облучение роговицы глаза ультрафиолетовым светом с помощью аппарата для фототерапии EVOLUTION. На дисплее устройства выставляли параметры облучения: плотность мощности излучения 0,27 Дж (что соответствовало 3 мВт/см²), время 30 минут. Устанавливали диафрагму в виде двух полукруглых сегментов для проецирования УФ облучения непосредственно на место эктазии, стараясь не затрагивать центральную, оптическую часть роговицы. Для начала процедуры хирург нажимал кнопку «Старт» на блоке управления прибором. В течение процедуры роговицу орошали физиологическим раствором каждые 5-10 минут. По завершении операции в конъюнктивальную полость закапывали раствор ципрофлоксацина и накладывали асептическую повязку.

4.2.3. Технология проведения стандартной процедуры кросслинкинга роговичного коллагена

Стандартную процедуру КРК осуществляли согласно Цюрихскому протоколу (раздел 2.8.).

После тридцатиминутного закапывания фотосенсибилизатора

ЗОТОВ В.В.

Декстралинк с помощью щелевой лампы с синим светофильтром мы проверяли пропитывание всей толщины роговицы, наблюдая флюоресценцию всей толщины роговицы и влаги передней камеры, что является показателем полноценного пропитывания всех слоев роговицы рибофлавином (рис. 33).

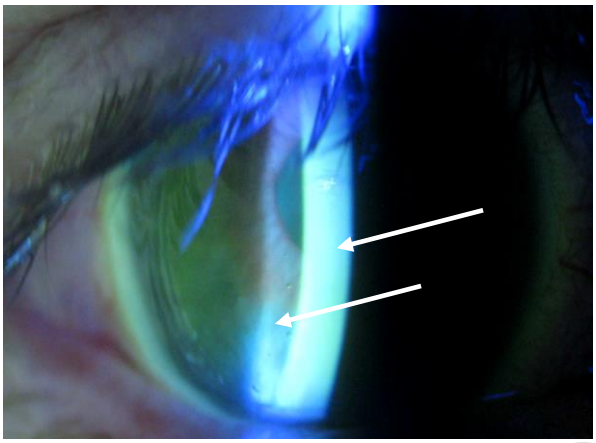

Рис. 33. Фото глаза пациента Г., 27 лет, после деэпителизации и тридцатиминутной инстилляции препарата «Декстралинк», видна флюоресценция всей толщи роговицы и влаги передней камеры

4.2.4. Интраоперационные осложнения

Интраоперационных осложнений не было зарегистрировано ни в одном случае.

4.3. Общая характеристика клиники послеоперационного периода

Пациенты обеих групп непосредственно через несколько часов после операции предъявляли жалобы на разной степени выраженности проявления роговичного синдрома. Анализ клинических данных показал, что степень выраженности жалоб зависела от технологии проведения КРК. Нами была использована 4-х бальная шкала оценки боли (раздел 2.3.) [17]. Результаты анкетирования представлены в таблице 10, в которой отмечено количество пациентов, оценивших тот или иной уровень болевых послеоперационных ощущений.

ЗОТОВ В.В.

Таблица 10

Результаты анкетирования интенсивности послеоперационной боли по 4-х бальной шкале, n=127

Болевые ощущения / Группа	1 балл	2 балла	3 балла	4 балла
Основная, n=64	31	19	9	5
Контрольная, n=63	-	2	24	37

Проявления роговичного синдрома в основной группе были слабой интенсивности и исчезали в течение первых 12 часов после операции с наступлением полной эпителизации в области локального дефекта в месте входного среза в тоннель. Степень интенсивности и длительности роговичного синдрома у пациентов после стандартной процедуры КРК была значительнее в связи с большой площадью деэпителизации и облучения роговичной ткани. Выявленная закономерность обусловлена выраженной травматизацией роговицы при проведении процедуры стандарного КРК в сравнении с циркулярным тоннельным фемтокросслинкингом.

Объективно степень воспалительной реакции в послеоперационном периоде в обеих группах оценивали с использованием лазерной тиндалеметрии. В основной группе поток белка в передней камере составил 3,62±1,84 ф/мс, число клеток – 0,86±0,75 кл/мм³, что соответствовало нормальным значениям. В контрольной группе при проведении лазерной тиндалеметрии в раннем послеоперационном периоде поток белка в передней камере составил 4,5 ± 1,7 ф/мс, число клеток – 2,5 ± 1,6 кл/мм³. Небольшое увеличение потока белка и числа клеток в контрольной группе по сравнению с основной было статистически значимым (p=0,0442), однако показатели оставались в пределах нормальных значений. Это указывает на несколько большую степень воспалительной ответной реакции на

ЗОТОВ В.В.

деэпителизацию роговицы в ходе стандартного КРК в сравнении с методикой циркулярного тоннельного фемтокросслинкинга.

Отдельно следует остановиться на использовании мягкой контактной линзы (МКЛ) пациентами контрольной группы в послеоперационном периоде для снижения интенсивности роговичного синдрома. У пациентов основной группы такая необходимость отсутствовала в связи с быстрой эпителизацией входного разреза роговицы. Как правило, после проведения стандартного КРК время ношения МКЛ составляло 2-4 дня.

В сроки 3-4 дня после операции в обеих группах наблюдали формирование «псевдохейза» в зоне проведения процедуры, который сохранялся от 1 до 3 месяцев, и при биомикроскопии проявлялся в виде облачковидного помутнения в передних 2/3 стромы роговицы (рис.34).

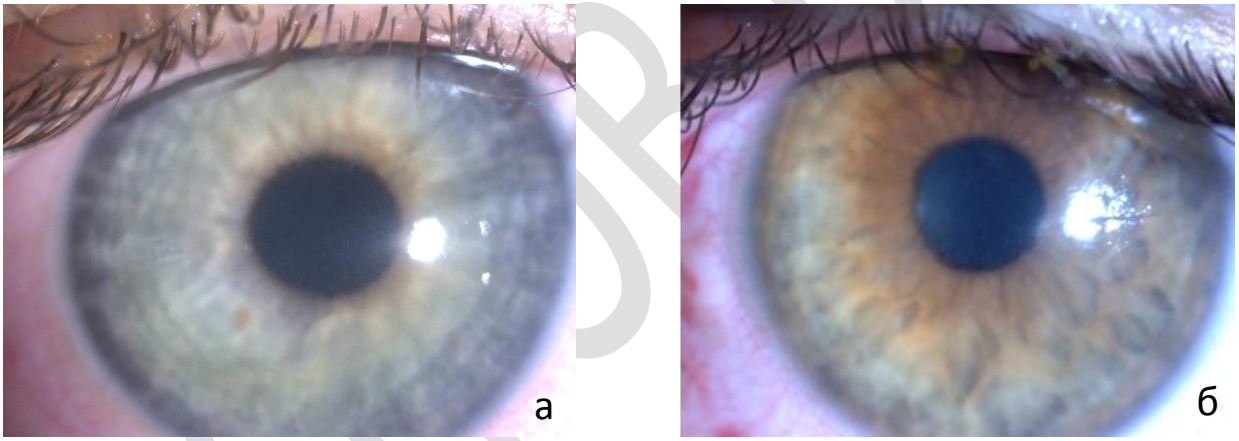

Рис.34. Фото глаза пациента через 1 неделю после: а) стандартного КРК б) циркулярного тоннельного КРК с применением ФСЛ. Увеличение оптической плотности стромы роговицы

В послеоперационном периоде пациентам назначали инстилляции антибактериальных препаратов (Офтаквикс 0,5% 4 раза в день), корнеопротекторов (Баларпан, Оквис 0,3 % 4 раза в день, Корнерегель 5% 2-3 раза в день), после эпителизации роговицы – стероидные противовоспалительные препараты (раствор Дексаметазона 0,1%) - 4 раза в день. При выписке рекомендовали инстилляции кортикостероидного препарата и корнеопротектора - 4 раза в день в течение первого месяца. Антибактериальный препарат закапывали 4 раза в день в течение 1 недели.

После выписки на 3-4 день пациенты осматривались через 1, 3, 6, 12 месяцев и далее 1 раз в год при стабилизации КК.

4.3.1. Послеоперационные осложнения раннего послеоперационного периода

Из осложнений раннего послеоперационного периода следует отметить развитие кератита и длительно незаживающей эрозии роговицы.

Один случай кератита бактериальной этиологии был выявлен в контрольной группе. На 3-й день после операции при биомикроскопии роговицы на крайней периферии у лимба визуализировали инфильтрат округлой формы размером 0,1х0,2 мм. В мазке с конъюнктивы были обнаружены пневмококки. На фоне медикаментозной (противомикробной) терапии кератит был купирован и не повлиял на результат операции. В результате лечения инфильтрат рассосался, однако на его месте при биомикроскопии визуализировали легкое точечное помутнение.

Также нами был выявлен 1 случай персистирующей эрозии роговицы после стандартного КРК через день после снятия МКЛ. Это состояние купировали назначением противовирусного препарата (Офтальмоферон), а также форсированных инстилляций корнеопротекторов (Баларпан, Оквис). Осложнение, по нашему мнению, возникло на фоне присоединения вирусной инфекции, что подтверждено обнаружением в соскобе с конъюнктивы большого количества лимфоцитов, клеточного детрита и «голых» ядер.

Таким образом, представленные данные свидетельствуют о возникновении ранних послеоперационных осложнений в основном у пациентов контрольной группы, чему способствовала большая площадь деэпителизации и облучения роговицы, а также необходимость в ношении МКЛ.

Осложнения, отмеченные в группах исследования в раннем послеоперационном периоде, приведены в табл.11.

Таблица 11

Частота осложнений раннего послеоперационного периода, n=127

Осложнения	Количество случаев, n (%)	
	Основная группа, n=64	Контрольная группа, n=63
Кератит	0	1 (0,78%)
Персистирующая эрозия роговицы	0	1 (0,78%)
Итого	0 (0%)	2 (1,57%)

4.3.2. Послеоперационные осложнения позднего послеоперационного периода

У 3-х пациентов (4 глаза, 3,14% от общего количества глаз), перенесших циркулярный тоннельный фемтокросслинкинг (2 глаза, 1,57% от общего количества глаз) и стандартный КРК (2 глаза, 1,57% от общего количества глаз) через 1 год после процедуры имело место повышение показателей Кмах и Kave более чем на 1 дптр, которое было расценено нами как прогрессирование кератоконуса. На 1-м глазу контрольной группы была выполнена передняя глубокая послойная пересадка роговицы в связи с переходом заболевания в III стадию с истончением роговичной ткани менее 350 мкм. На остальных 3-х глазах была проведена процедура имплантации кольца Myoring. У этих пациентов в дооперационном периоде имелся КК II стадии со значением Кмах от 56,7 до 63,1 дптр на 3–х глазах и на 1–м – КК II стадии со значением Кмах 53,3 дптр.

4.4. Клинико-функциональные результаты циркулярного тоннельного фемтокросслинкинга у пациентов с I стадией кератоконуса, в сравнении с клинико-функциональными результатами стандартного УФ-кросслинкинга

У пациентов 1-й подгруппы (I стадия КК) основной группы НКОЗ до операции варьировала от 0,09 до 0,5 (в среднем 0,22±0,11), а с КОЗ

ЗОТОВ В.В.

колебалась от 0,4 до 0,9 (в среднем 0,64±0,19). Показатель Кмах был в пределах от 48,4 до 56,54 дптр (в среднем 53,03±2,95). Значения показателя Kave находились в пределах от 44,23 до 48,7 дптр (в среднем 46,3±2,48). Толщина роговицы в зоне облучения роговицы была от 443 до 523 мкм (в среднем 471±37 мкм).

У пациентов 1-й подгруппы контрольной группы исходная острота зрения была сопоставима. До операции НКОЗ от 0,05 до 0,6 (в среднем 0,2±0,14), а КОЗ от 0,3 до 0,8 (в среднем 0,53±0,2). Показатель максимальной кератометрии (Кмах) был в пределах от 47,2 до 55,1 дптр (в среднем 52,8±2,75). Значения показателя средней кератометрии (Kave) находились в пределах от 41,63 до 48,58 дптр (в среднем 45,2±2,4). Толщина роговицы в месте облучения была от 442 до 537 мкм (в среднем 485,9±35,8)

В послеоперационном периоде в 1-й подгруппе основной группы через 1 месяц не отмечали достоверного изменения средних показателей НКОЗ (p=0,2853) и КОЗ (p=0,8941) по сравнению с дооперационными значениями. При биомикроскопии выявляли субэпителиальное помутнение (псевдохейз) передних и средних слоев стромы роговицы в области тоннеля, сформированного ФСЛ.

К 24-у месяцу наблюдения в данной подгруппе основной группы пациентов средние показатели НКОЗ и КОЗ достоверно увеличились по сравнению с их дооперационными значениями. Увеличение НКОЗ составило 0,09±0,02 (p=0,0052), а увеличение среднего показателя КОЗ по сравнению с его дооперационным значением составило 0,06 ± 0,03 (p=0,0205). Через 36 месяцев после операции показатели НКОЗ и КОЗ увеличились по сравнению дооперационными значениями на 0,11±0,02 (p=0,0019) и 0,11±0,05 (p= 0,0123) соответственно.

В 1-й подгруппе контрольной группы динамика показателей НКОЗ и КОЗ была отлична от таковой у пациентов основной группы. Так, у пациентов контрольной группы 1 подгруппы через 1 месяц после операции мы отмечали достоверное снижение средних показателей НКОЗ на 0,09±0,04

ЗОТОВ В.В.

(p=0,0122) и КОЗ на 0,08±0,04 (p=0,0331) по сравнению с дооперационными значениями, что связано с появлением хейза в центральной зоне роговицы, подвергавшейся облучению. К 6-у месяцу наблюдения в данной группе пациентов средние показатели НКОЗ и КОЗ достоверно увеличились по сравнению с их значениями через 1 месяц после операции и были без статистически значимых отличий от дооперационных показателей. В сроки наблюдения через 12, 24 месяца наблюдали увеличение среднего показателя НКОЗ на 0,07±0,04 (p=0,0288), увеличение средней КОЗ по сравнению с дооперационным значением на 0,08±0,03 (p=0,0007). К 36-у месяцу наблюдения увеличение НКОЗ составило в среднем 0,1±0,03 (p=0,0004), средний показатель КОЗ в этот срок увеличился на 0,1±0,04 (p=0,0011). Динамика НКОЗ и КОЗ до операции и в разные сроки после операции в 1-й подгруппе основной и контрольной групп представлена графиками на рис. 35, 36.

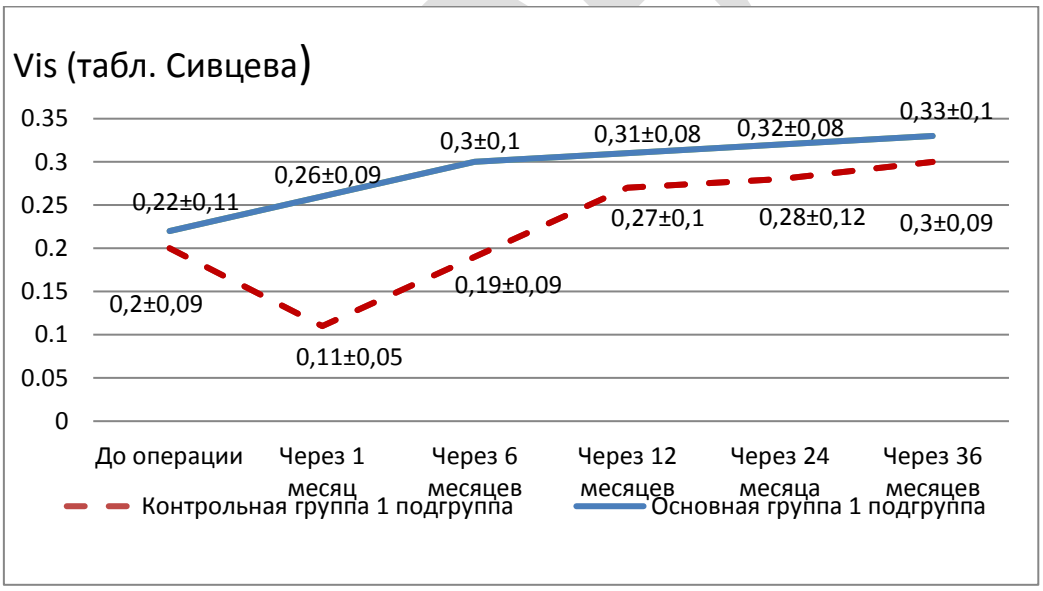

Рис. 35. Изменения НКОЗ в 1-й подгруппе (I стадия кератоконуса) основной и контрольной группы

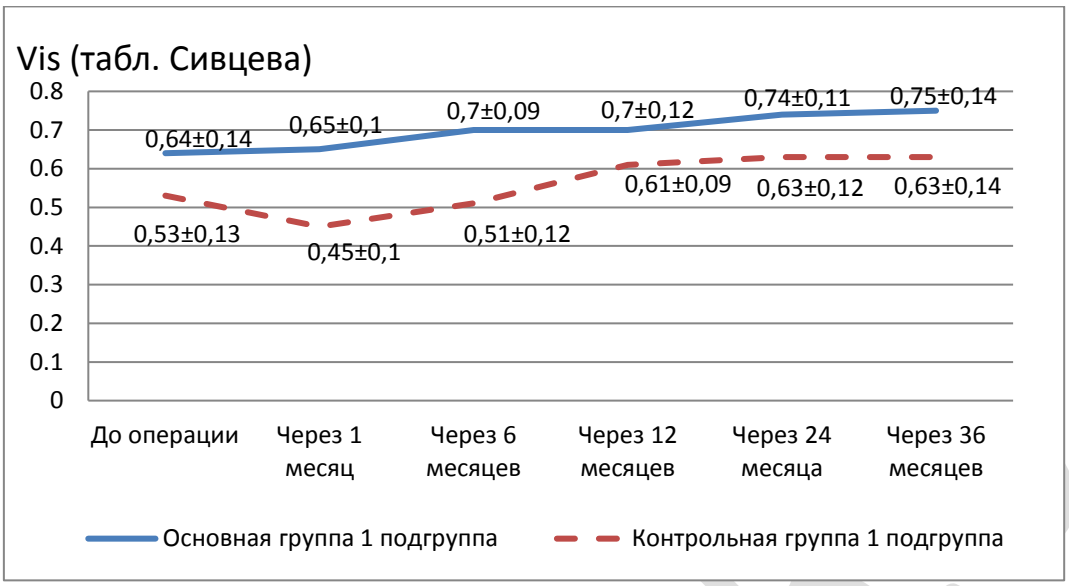

Рис. 36. Изменения КОЗ в 1-й подгруппе (I стадия кератоконуса) основной и контрольной группы

В 1-й подгруппе основной группы после операции показатели Кмах и Kave постепенно снижались в течение всего периода наблюдения и через 3 года после операции достоверное уменьшение Кмах в среднем составило 2,28±0,4 дптр (p=0,0003), уменьшение Kave составило в среднем 2,1±0,5 дптр (p=0,0069) по сравнению с дооперационными значениями.

Показатели Кмах и Kave у пациентов в 1-й подгруппе контрольной группы также постепенно снижались в течение 3-х лет послеоперационного периода наблюдения, однако статистически значимой разницы в результатах, полученных через 1 месяц и в другие сроки после операции, мы не зафиксировали. Через 3 года после операции Кмах достоверно уменьшилась в среднем на 2,2±0,4 дптр (p=0,0188), уменьшение Kave в этот срок составило в среднем 2,3±0,6 дптр (p=0,0099) по сравнению с дооперационными показателями (рис. 37, 38).

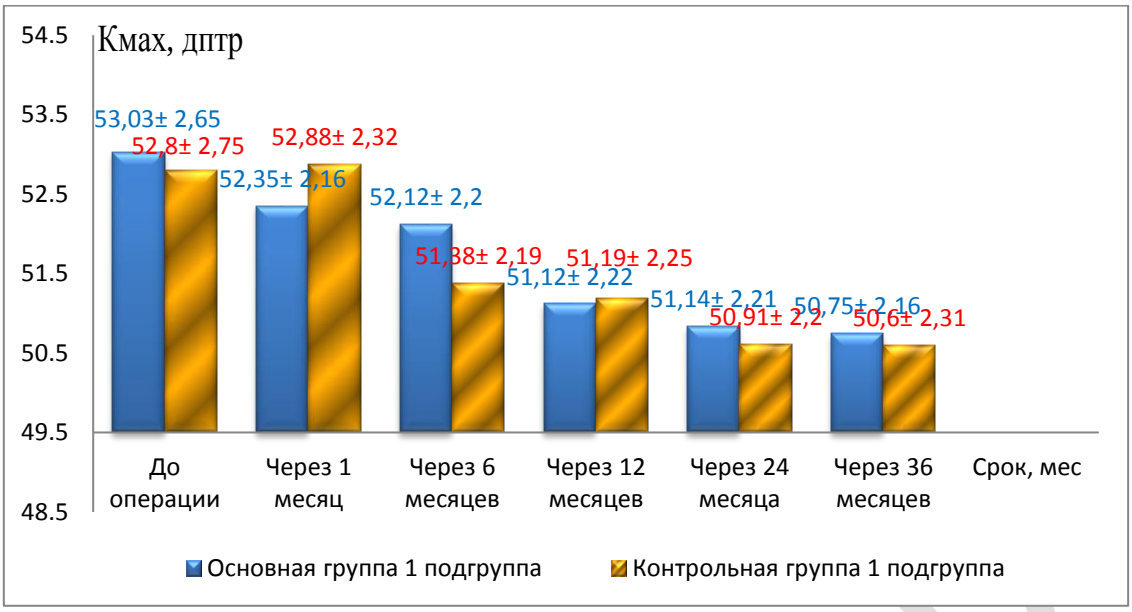

Рис. 37. Изменения показателя Кмах (дптр) у пациентов 1-й подгруппы (I стадия кератоконуса) основной и контрольной групп (n=65)

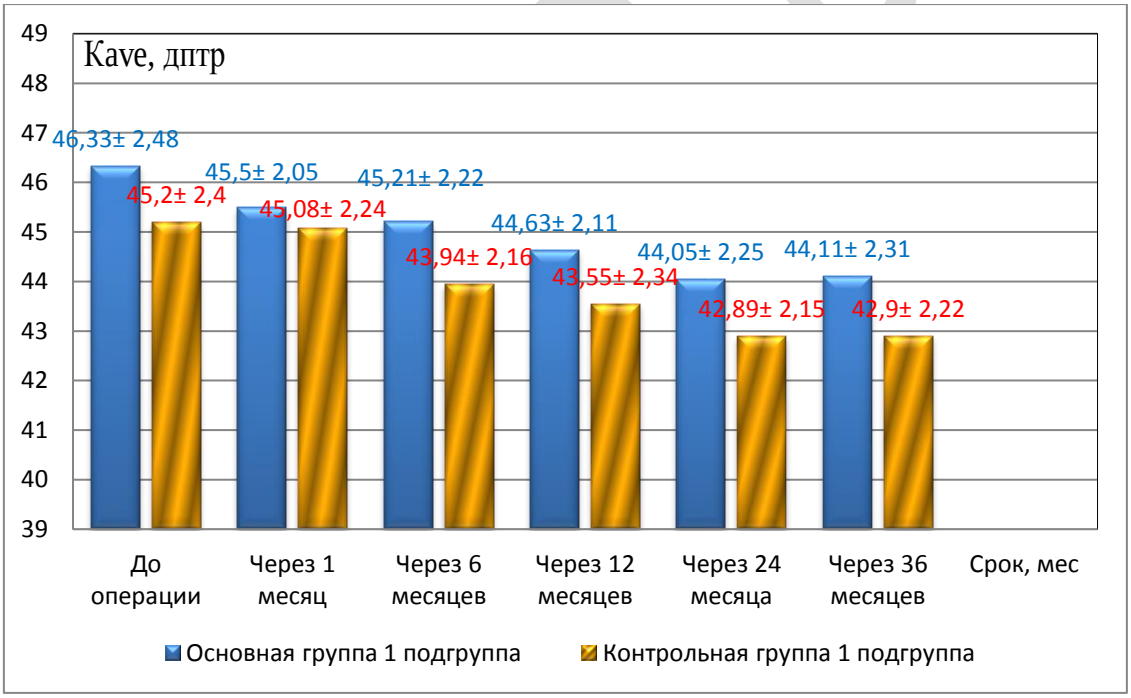

Рис. 38. Изменения показателя Kave (дптр) у пациентов 1-й подгруппы (I стадия кератоконуса) основной и контрольной групп (n=65)

Показатель пахиметрии роговицы в месте облучения у пациентов 1-й подгруппы основной группы через 1 месяц после процедуры остался без статистически значимых изменений. Затем при сроке наблюдения 6 месяцев толщина роговицы уменьшилась, что свидетельствовало о формировании

прочных связей между волокнами коллагена. В дальнейшем в течение всего послеоперационного периода отмечали постепенное увеличение толщины роговицы, которая оставалась, однако, ниже дооперационных значений.

В динамике изменений кератопахиметрических величин у пациентов в 1-й подгруппе контрольной группы были отмечены одинаковые закономерности с таковыми в 1-й подгруппе основной группы. Показатель толщины роговицы также через 1 месяц после процедуры остался без статистически значимых изменений, а через 6 месяцев после операции отмечено статистически значимое снижение толщины роговицы в месте облучения в среднем на 15,1±6,4 мкм. Через 3 года после операции данный показатель достоверно увеличился, однако был достоверно ниже дооперационных значений (табл. 12).

Таблица 12

Значение пахиметрии 1-й подгруппы основной и контрольной группы, мкм

1-ая подгруппа (I стадия кератоконуса)	До операции	Через 1 месяц		Через 12 месяцев		Через 36 месяцев	
	(M±σ)	(M±σ)	p	(M±σ)	p	(M±σ)	p
Основная группа, n=33	471±37	463±46	0,078	444±21	0,028	450±29	0,041
Контрольная группа, n=32	485±36	485±35	0,129	448±25	0,036	459±32	0,035

Из топографических характеристик как наиболее значимые специфические роговичные показатели были проанализированы: **индекс регулярности поверхности (SRI)** и **индекс асимметрии поверхности (SAI)**.

До проведения процедуры циркулярного тоннельного фемтокросслинкинга у пациентов 1-й подгруппы индекс регулярности поверхности (SRI) не превышал значений 0,94±0,36 в основной и 0,88±0,29 в контрольной группах. Индекс асимметрии поверхности роговицы SAI,

который может быть количественным индикатором прогрессирования заболевания в исследуемых группах, был равен 2,14±0,37 и 2,15±0,34 соответственно. После операции показатели SRI и SAI постепенно снижались в течение всего периода наблюдения и через 3 года после операции достоверное уменьшение SRI в среднем составило 0,21 ± 0,09 в основной и 0,25 ± 0,1 в контрольной группах. Уменьшение SAI через 3 года после операции составило в среднем 0,29 ± 0,1 в основной и 0,32 ± 0,09 в контрольной группах по сравнению с дооперационными значениями (табл. 13, 14).

Таблица 13

Изменения корнеального статистического индекса SAI у пациентов 1-й подгруппы основной и контрольной групп

1-ая подгруппа (I стадия кератоконуса)	До операции	Через 1 месяц		Через 12 месяцев		Через 36 месяцев	
	(M±σ)	(M±σ)	p	(M±σ)	p	(M±σ)	p
Основная группа, n=33	2,14±0,37	2,11±0,4	0,8615	1,9±0,32	0,0098	1,85±0,29	0,0054
Контрольная группа, n=32	2,15±0,35	2,16±0,39	0,9811	1,84±0,41	0,0115	1,83±0,27	0,0071

Таблица 14

Изменения корнеального статистического индекса SRI у пациентов 1-й подгруппы основной и контрольной групп

1-ая подгруппа (I стадия кератоконуса)	До операции	Через 1 месяц		Через 12 месяцев		Через 36 месяцев	
	(M±σ)	(M±σ)	p	(M±σ)	p	(M±σ)	p
Основная группа, n=33	0,94±0,3	0,97±0,3	0,6199	0,79±0,21	0,03922	0,73±0,25	0,0434
Контрольная группа, n=32	0,88±0,2	0,9±0,22	0,9927	0,7±0,29	0,02511	0,63±0,31	0,0118

ЗОТОВ В.В.

Вязкоэластические свойства роговицы, определяемые анализатором биомеханических свойств роговицы (ORA), до операции вследствие наличия кератоконуса были прогнозируемо низкими в обеих исследуемых группах.

Фактор резистентности (ФРР) составил в среднем 6,74±1,31 мм рт. ст., **корнеальный гистерезис (КГ)** – 7,9±1,22 мм рт. ст. в основной группе, и 6,23±1,21 и 7,47±1,09 мм рт. ст. соответственно в контрольной. В послеоперационном периоде при анализе характера изменений биомеханических показателей у пациентов в основной и контрольной группах КРК отмечено статистически значимое повышение ФРР до 8,5±1,25 (p=0,0012) и КГ до 9,3±1,31 мм рт. ст. (p=0,002) в 1-й подгруппе основной группы, а также повышение ФРР до 8,1±1,05 (p=0,0008) и КГ до 8,9± 1,2 мм рт. ст. (p=0,0017) в 1-й подгруппе контрольной группы через 3 года после процедуры (рис. 39, 40).

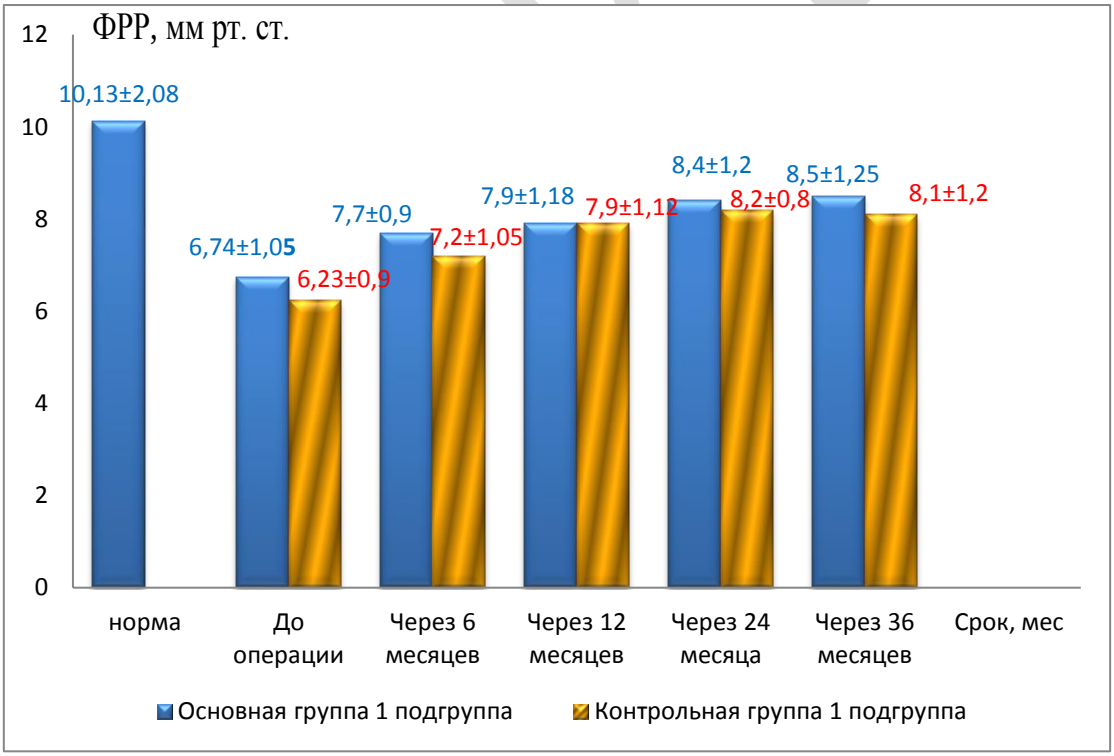

Рис.39. Изменения ФРР в 1-й подгруппе (I стадия кератоконуса) основной и контрольной групп (n=65)

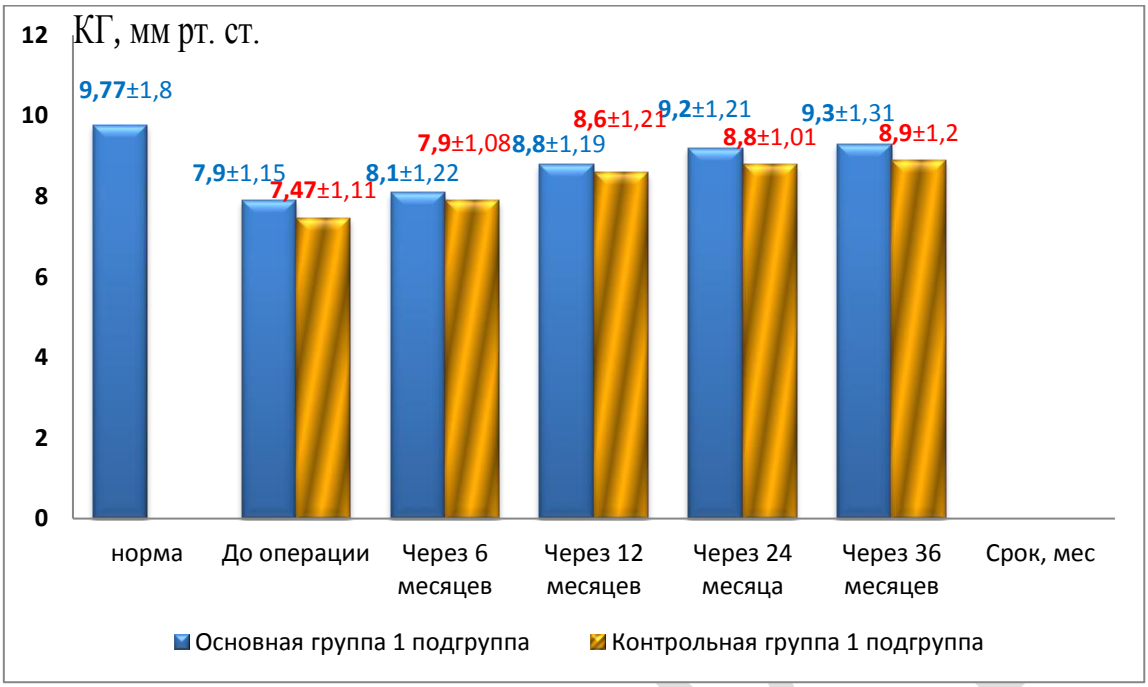

Рис. 40. Изменения КГ в 1-й подгруппе (I стадия кератоконуса) основной и контрольной групп (n=65)

Анализ элевационных карт или карт подъёма передней и задней поверхностей роговицы на установке Pentacam с использованием режима сравнения двух исследований у пациентов 1-ой подгруппы основной и контрольной групп до и после операции приводятся вместе, так как значимых различий в зависимости от техники операции выявлено не было. У пациентов 1-й подгруппы изменения подъема передней поверхности были в среднем до 24,4±5,1мкм, а изменения задней поверхности в среднем до 39,9±8,1 мкм. После операции выявлено статистически значимое снижение элевации передней поверхности до 12,4±3,1мкм; статистически значимых изменений задней поверхности выявлено не было (рис. 41).

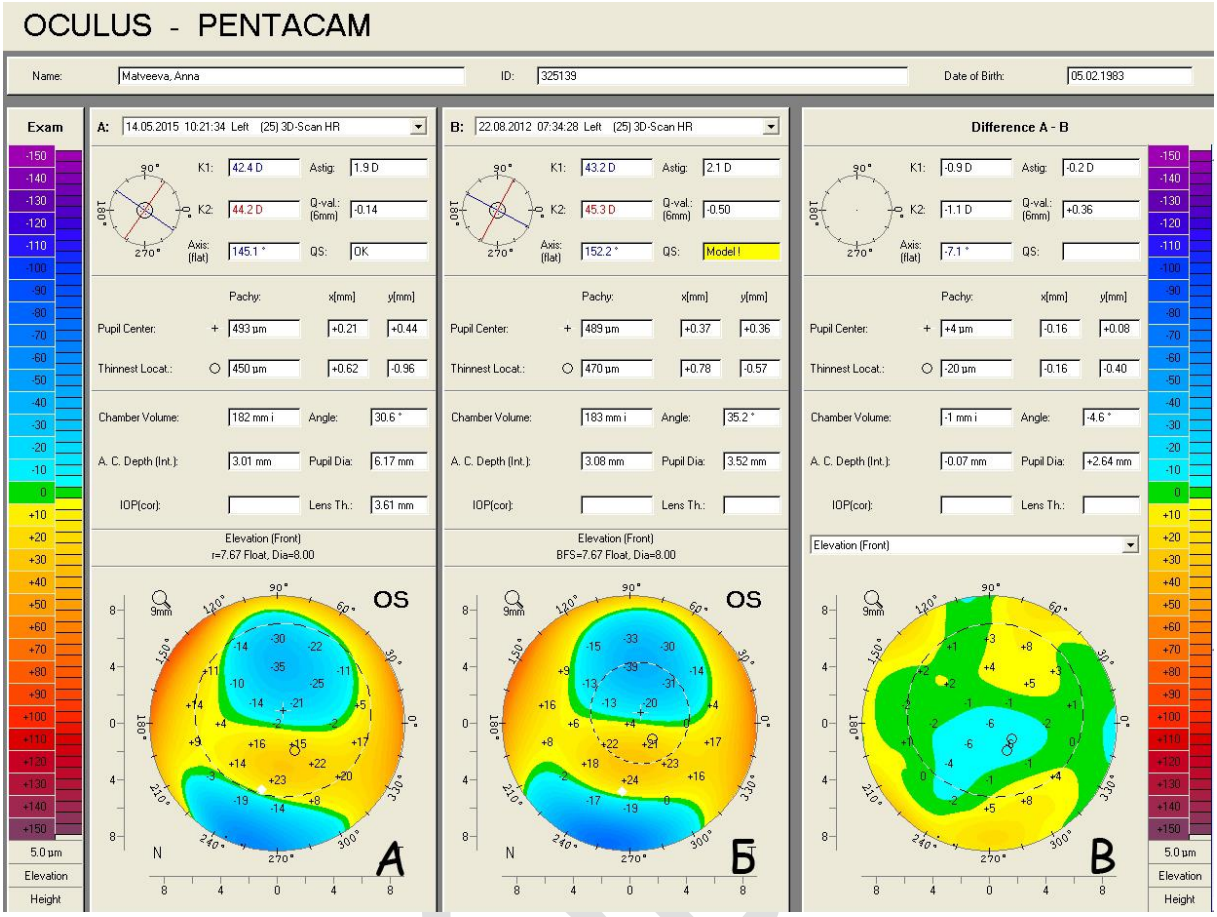

Рис. 41. Пример режима сравнения двух элевационных карт передней поверхностей роговицы по данным Pentacam у пациентки М., 29 лет, с кератоконусом I стадии по классификации Amsler-Krumeich (1 подгруппы): А – через 3 года после процедуры КРК; Б –до операции; В–разница двух элевационных карт

4.5. Клинико-функциональные результаты циркулярного тоннельного фемтокросслинкинга у пациентов со II стадией кератоконуса, в сравнении с клинико-функциональными результатами стандартного УФ-кросслинкинга

Во 2-ю подгруппу вошли пациенты с кератоконусом II стадии по классификации Amsler-Krumeich. У пациентов 2-й подгруппы основной группы НКОЗ была исходно низкой и варьировала от 0,03 до 0,3 (в среднем 0,11±0,03), а КОЗ колебалась от 0,1 до 0,6 (в среднем 0,41±0,14). Показатель Кмах был в пределах от 53,36 до 62,87 дптр (в среднем 57,29±3,05). Значения показателя Kave находились в пределах от 48,88 до 56,57 дптр (в среднем

50,23 ± 2,77). Толщина роговицы в зоне облучения роговицы была от 408 до 477 мкм (в среднем 426±25 мкм).

У пациентов 2-й подгруппы контрольной группы исходная острота зрения была сопоставима. До операции НКОЗ от 0,01 до 0,3 (в среднем 0,09±0,02), а КОЗ от 0,2 до 0,5 (в среднем 0,35±0,11). Показатель максимальной кератометрии (Кмах) был в пределах от 53,3 до 62,84 дптр (в среднем 56,88 ± 3,19). Значения показателя средней кератометрии (Kave) находились в пределах от 48,5 до 55,52 дптр (в среднем 49,33 ± 2,8). Толщина роговицы в месте облучения была от 402 до 487 мкм (в среднем 425,5 ± 27,5).

Послеоперационная динамика клинико-функциональных показателей пациентов **2-й подгруппы** была сходна с таковой у пациентов **1-й подгруппы**. Основная группа (процедура циркулярного тоннельного кросслинкинга роговичного коллагена с фемтолазерным формированием тоннеля) – 31 глаз. Достоверно повышались НКОЗ с 0,11±0,03 до 0,21±0,09 (p=0,0007) и КОЗ с 0,41±0,14 до 0,53±0,11(p=0,0042) через 36 месяцев после операции. Во 2 подгруппе контрольной группы (n=31) показатель НКОЗ достоверно повышался с 0,09±0,03 до 0,19±0,09 (p=0,0007), а КОЗ с 0,35±0,11 до 0,47±0,13 (p=0,0089) через 36 месяцев после операции.

Динамика НКОЗ и КОЗ до операции и в разные сроки после операции во 2-й подгруппе основной и контрольной групп представлена на рис. 42, 43.

Рис. 42. Изменения НКОЗ во 2-й подгруппе (II стадия кератоконуса) основной и контрольной группы (n=62)

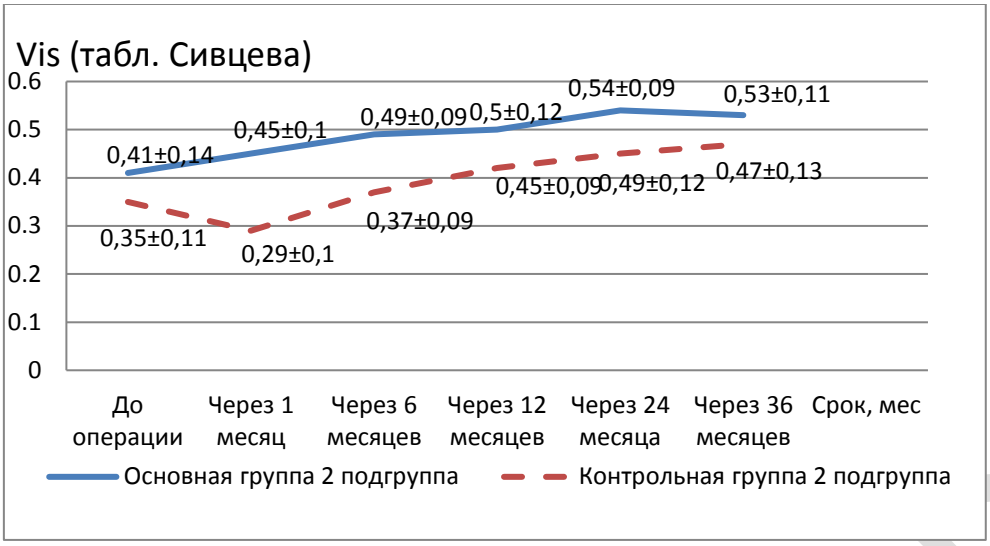

Рис. 43. Изменения КОЗ во 2-й подгруппе (II стадия кератоконуса) основной и контрольной группы (n=62)

После операции во 2-й подгруппе основной группы показатели Кмах и Kave постепенно снижались в течение всего периода наблюдения и через 3 года после операции достоверное уменьшение Кмах в среднем составило 2,34 ± 0,8 дптр (p=0,0073), уменьшение Kave составило в среднем 1,93±0,7дптр (p=0,0012) по сравнению с дооперационными значениями.

Показатели Кмах и Kave у пациентов во 2-й подгруппе контрольной группы постепенно снижались в течение 3-х лет послеоперационного периода наблюдения, однако статистически значимой разницы в результатах, полученных через 1 месяц после операции мы не зафиксировали. Через 3 года поле операции Кмах достоверно уменьшился в среднем на 2,28±0,5 дптр (p=0,0022), уменьшение Kave в этот срок составило в среднем 2,08±0,7 дптр (p=0,0127) по сравнению с дооперационными показателями (рис. 44,45).

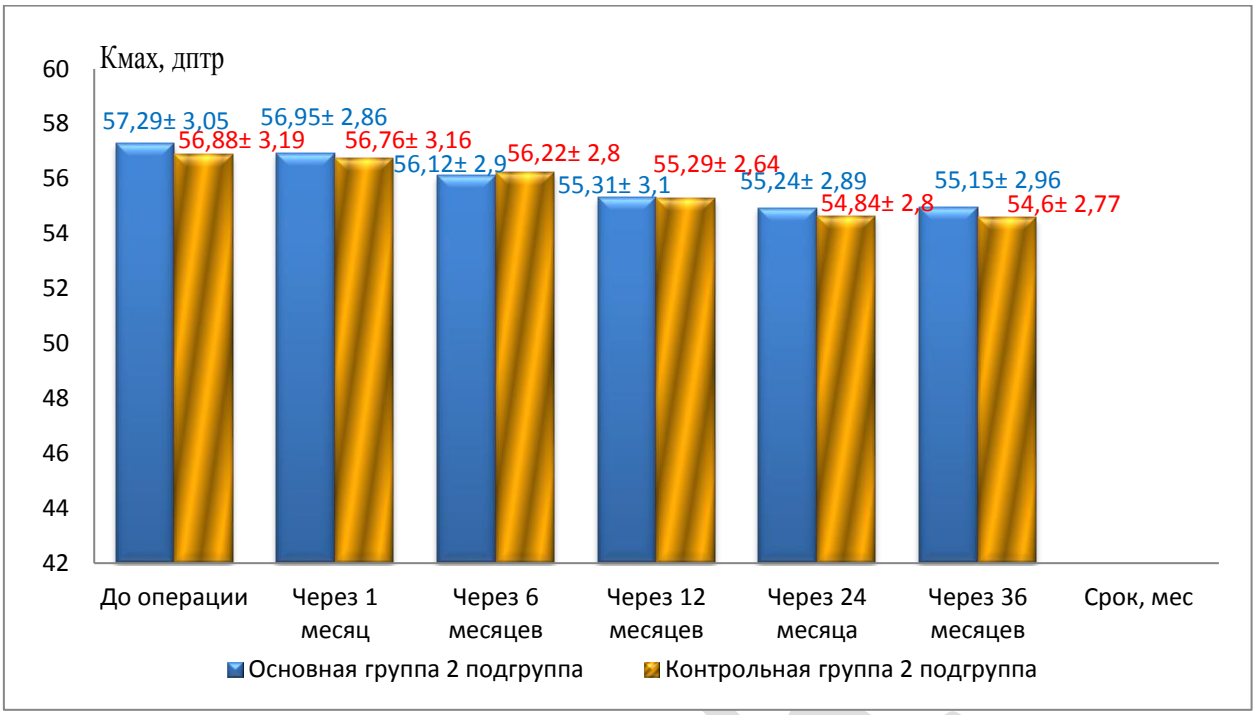

Рис. 44. Изменения показателя Кмах (дптр) у пациентов 2-й подгруппы (II стадия кератоконуса) основной и контрольной групп (n=62)

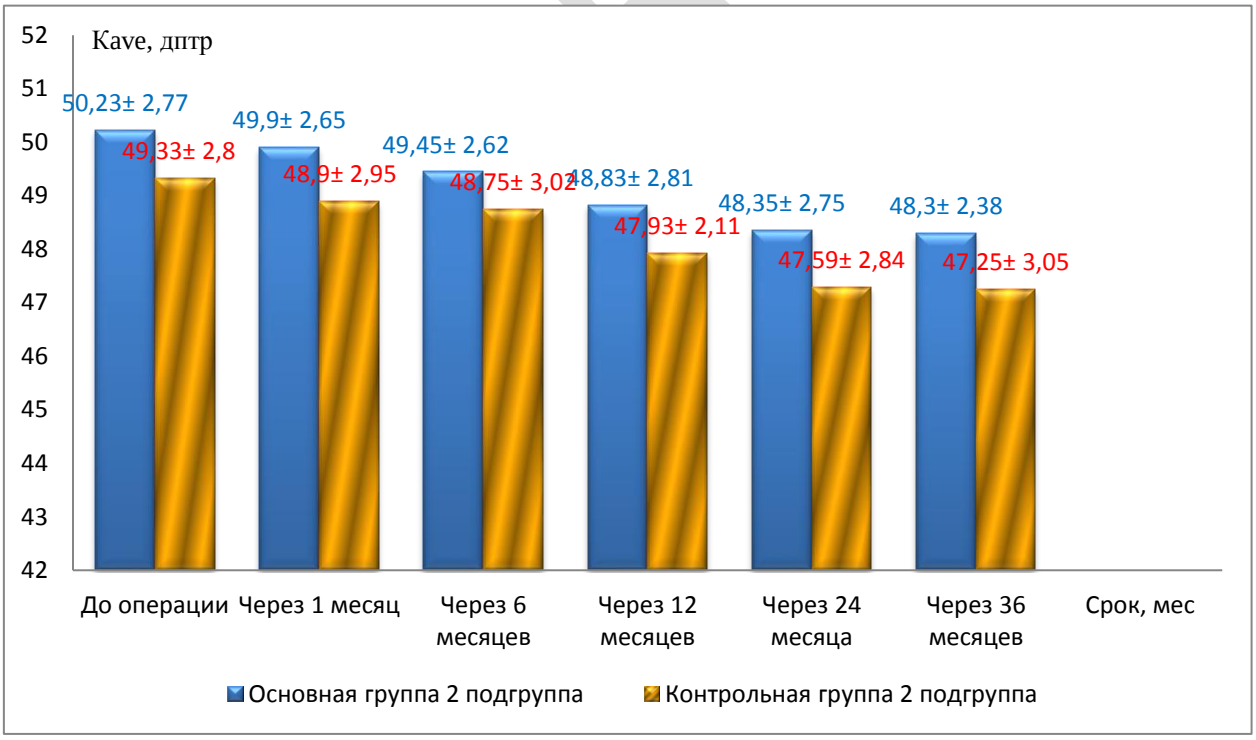

Рис. 45. Изменения показателя Kave (дптр) у пациентов 2-й подгруппы (II стадия кератоконуса) основной и контрольной групп (n=62)

Как и в 1-й подгруппе основной группы, во 2-й подгруппе у пациентов через 12 месяцев после операции было отмечено статистически значимое

снижение толщины роговицы в месте облучения в среднем на 20±7,8 мкм, через 3 года после операции данный показатель достоверно увеличился, не достигнув, однако, дооперационного уровня.

При анализе изменений кератопахиметрических величин у пациентов во 2-й подгруппе контрольной группы отмечены одинаковые закономерности с таковыми во 2-й подгруппе основной группы. Пахиметрия роговицы в месте облучения через 12 месяцев после операции снижалась в среднем на 17±5,9 мкм. Через 3 года после операции данный показатель достоверно увеличился, однако был достоверно ниже дооперационных значений (табл. 15).

Таблица 15

Значение пахиметрии 2-й подгруппы основной и контрольной групп, мкм

2-ая подгруппа (II стадия кератоконуса)	До операции	Через 1 месяц		Через 12 месяцев		Через 36 месяцев	
	(M±σ)	(M±σ)	p	(M±σ)	p	(M±σ)	p
Основная группа, n=31	426±25	421±26	0,7691	416±20	0,0044	428±22	0,0112
Контрольная группа, n=31	425 ± 27	423±36	0,4692	408±30	0,0140	422±25	0,0342

Во 2 подгруппе до операции индекс регулярности поверхности SRI был равен в основной группе 1,21±0,3, в контрольной 1,43±0,21, индекс асимметрии поверхности роговицы SAI – 3,32±0,59 и 3,73±0,64 соответственно. После операции показатели SRI и SAI постепенно снижались в течение всего периода наблюдения и через 3 года после операции достоверное уменьшение SRI в среднем составило 0,20 ± 0,08 в основной и 0,21 ± 0,05 в контрольной группах. Уменьшение SAI через 3 года после операции составило в среднем 0,37 ± 0,19 в основной и 0,32 ± 0,17 в контрольной группах по сравнению с дооперационными значениями (табл. 16,17).

Таблица16

Изменения корнеального статистического индекса SAI у пациентов 2-й подгруппы основной и контрольной групп

2-ая подгруппа (II стадия кератоконуса)	До операции	Через 1 месяц		Через 12 месяцев		Через 36 месяцев	
	(M±σ)	(M±σ)	p	(M±σ)	p	(M±σ)	p
Основная группа, n=31	3,32±0,59	3,25±0,51	0,3646	3,05±0,54	0,0424	2,95±0,39	0,0312
Контрольная группа, n=31	3,73±0,64	3,69±0,95	0,3581	3,42±0,42	0,0221	3,41±0,38	0,0215

Таблица 17

Изменения корнеального статистического индекса SRI у пациентов 2-й подгруппы основной и контрольной групп

2-ая подгруппа (II стадия кератоконуса)	До операции	Через 1 месяц		Через 12 месяцев		Через 36 месяцев	
	(M±σ)	(M±σ)	p	(M±σ)	p	(M±σ)	p
Основная группа, n=31	1,21±0,3	1,20±0,25	0,7726	1,10±0,23	0,0014	1,01±0,21	0,0022
Контрольная группа, n=31	1,43±0,21	1,39±0,22	0,3098	1,28±0,3	0,0039	1,22±0,35	0,0215

Вязкоэластические свойства роговицы, определяемые анализатором биомеханических свойств роговицы (ORA) до операции, вследствие наличия кератоконуса 3 стадии, были прогнозируемо низкими в обеих исследуемых группах. ФРР составил в среднем 6,3±0,96 мм рт. ст., КГ – 7,31±1,2 мм рт. ст. в основной группе, и 5,8±0,8 и 7,3±1,02 мм рт. ст. соответственно в контрольной. В послеоперационном периоде при анализе характера изменений биомеханических показателей у пациентов в основной и контрольной группах КРК, отмечено статистически значимое повышение ФРР до 7,9±1,17 (p=0,0047) и КГ до 8,7±1,16 мм рт. ст. (p=0,0002) во 2-й подгруппе основной группы, а также повышение ФРР до 7,7±0,95 (p=0,0016)

ЗОТОВ В.В.

и КГ до 8,73± 1,11 (p=0,0001) мм рт. ст во 2-й подгруппе контрольной группы через 3 года после процедуры (рис. 46,47).

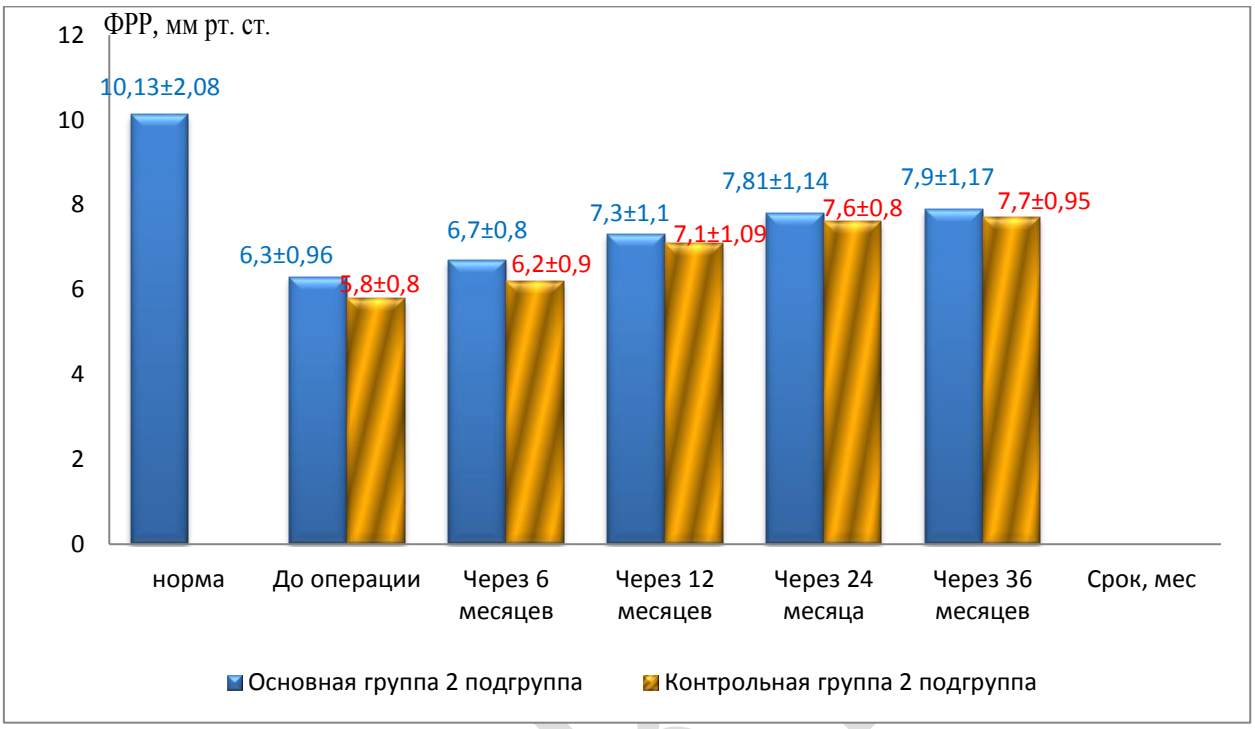

Рис. 46. Изменения ФРР во 2-й подгруппе (II стадия кератоконуса) основной и контрольной групп (n=62)

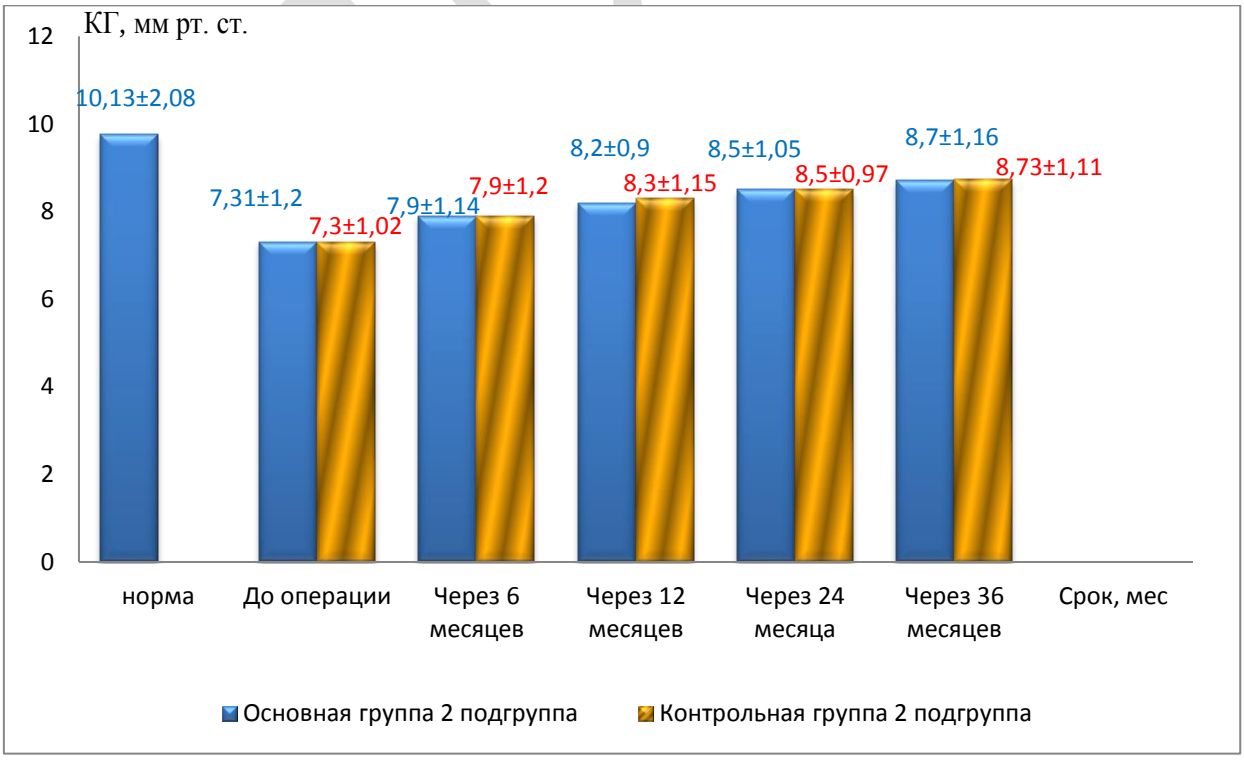

Рис. 47. Изменения КГ во 2-й подгруппе (II стадия кератоконуса) основной и контрольной групп (n=62)

Анализ карт подъёма передней поверхности роговицы на установке Pentacam с использованием режима сравнения двух исследований у пациентов 2-й подгруппы основной и контрольной групп до и после операции приводятся вместе, так как их значимых различий в зависимости от техники операции выявлено не было. Анализ элевационных карт у пациентов 2-й подгруппы через 3 года после операции показал статистически значимое снижение средних значений элевации передней поверхности с 32,4±6,7 до 18,7±4,4 мкм (рис. 48).

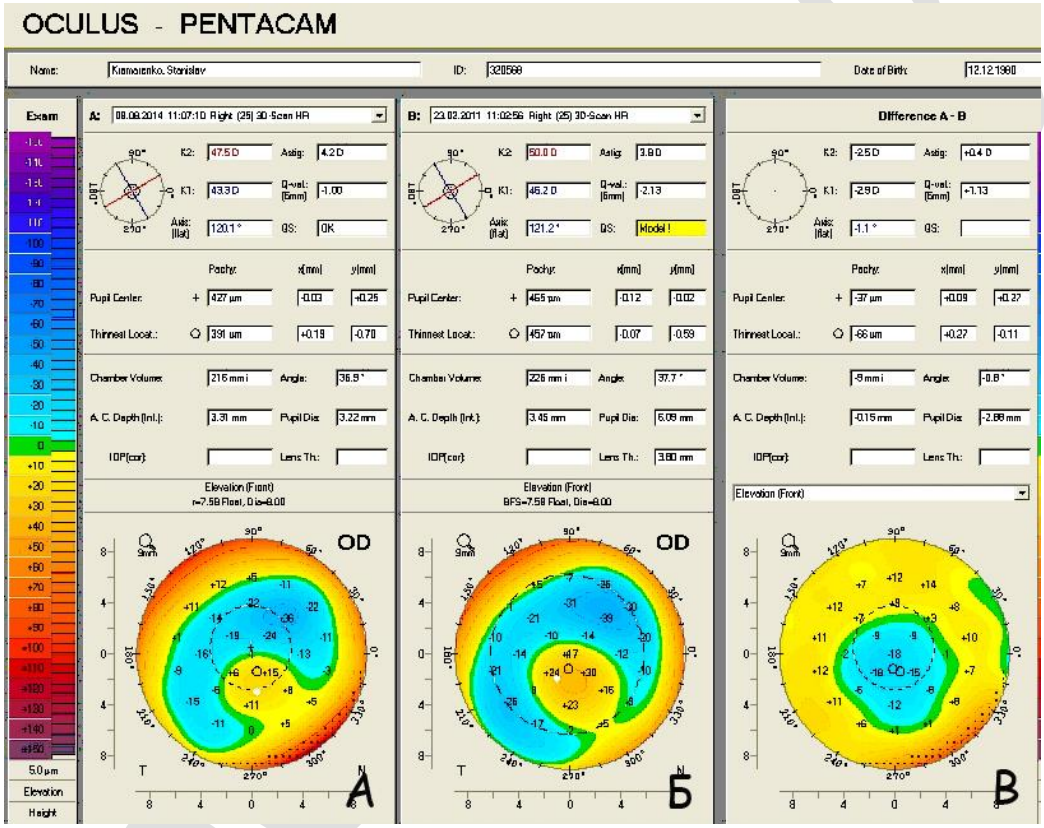

Рис. 48. Пример режима сравнения двух элевационных карт передней поверхностей роговицы по данным Pentacam у пациента К., 31год, с кератоконусом II стадии по классификации Amsler-Krumeich (2 подгруппа): А – после процедуры циркулярного тоннельного КРК с применением ФСЛ; Б –до операции; В–разница двух элевационных карт

4.6. Особенности гистоморфологической картины роговицы in vivo по данным конфокальной микроскопии и оптической когерентной томографии после выполнения УФ-кросслинкинга по различным технологиям

При проведении **конфокальной микроскопии** через 1 неделю после КРК у пациентов основной и контрольной групп в передних и средних слоях стромы в проекции зоны УФ облучения выявляли выраженный отек. В передней строме выявляли апоптоз кератоцитов, который визуализировался ацеллюлярностью, определяющейся в виде сетчатой структуры интрацеллюлярного матрикса, а также появлением гиперрефлексирующих телец (рис. 49).

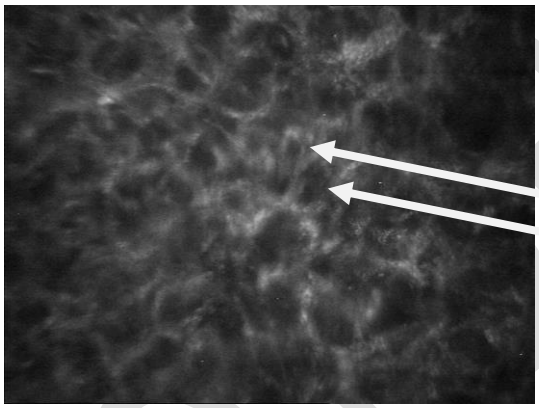

Рис. 49. Конфокальная микроскопия передней (200 мкм) стромы роговицы пациента П., 26 лет, с кератоконусом II стадии через 1 неделю после КРК. Наблюдается ацеллюлярность, определяющаяся в виде сетчатой структуры. *Ув. х 500*

Глубина послеоперационных изменений определялась в пределах передней и средней стромы на глубине до 300 мкм, задняя строма оставалась без выраженных изменений, вузуализировался лишь переход гипоцеллюлярных слоев к слоям с нормальной плотностью кератоцитов.

Различия между изменениями гистоморфологической картины роговицы после КРК, выполненного по стандартной методике и фемтокросслинкингом, проявлялись на уровне боуменовой мембраны: после стандартного кросслинкинга выявлялась уплотненная боуменовая мембрана с гипер- и гипорефлексирующими включениями (рис. 50). Изменений в

боуменовой мембране после фемтокросслинкинга выявлено не было (рис. 51).

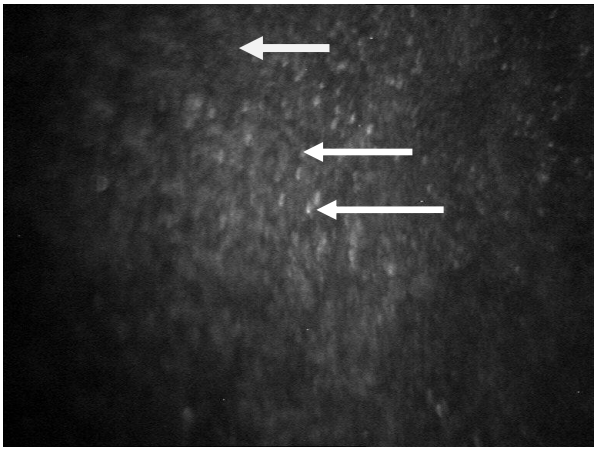

а

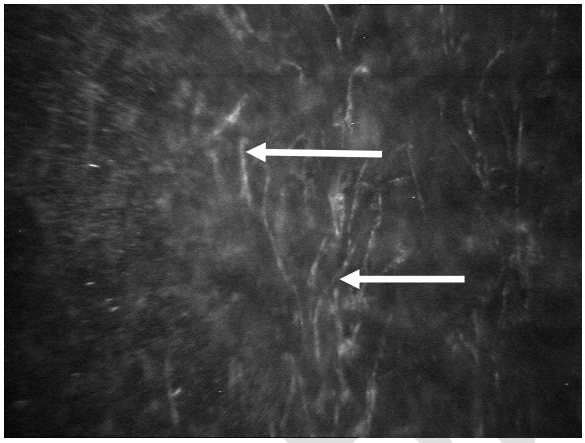

б

Рис. 50 (а,б). Конфокальная микроскопия роговицы пациента П., 26 лет, с кератоконусом II стадии через 1 неделю после стандартного КРК: уплотненная боуменова мембрана с линейными гипер- и гипорефлексирующими включениями (стрелки). *Ув. х 500*

а



б

Рис. 51 (а,б). Конфокальная микроскопия роговицы пациента Д.,30 лет: интактная боуменова мембрана через 1 неделю после фемтокросслинкинга. *Ув. х 500*

В сроки от 1 до 3-х месяцев после процедуры боуменова мембрана в контрольной группе восстанавливала свою прозрачность. В обеих группах в передней строме наблюдались репопуляция небольшого количества активированных кератоцитов, уменьшались явления апоптоза (рис. 52).

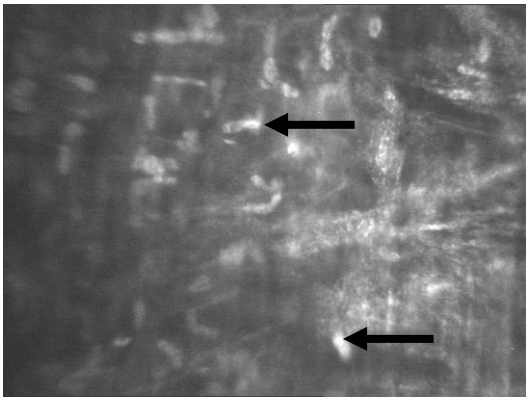

а

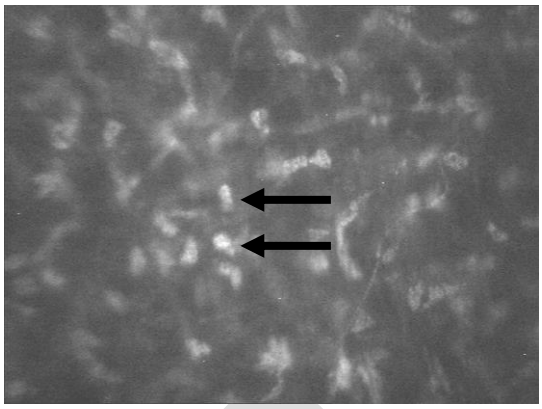

б

Рис. 52 (а,б). Конфокальная микроскопия стромы роговицы пациента С., 27 лет, после КРК через 3 месяца: репопуляция активированных кератоцитов (стрелки). *Ув. х 500*

При обследовании через 6 месяцев в зоне УФ облучения наблюдалась более выраженная складчатость стромы роговицы, полная репопуляция роговицы активированными кератоцитами (рис. 53).

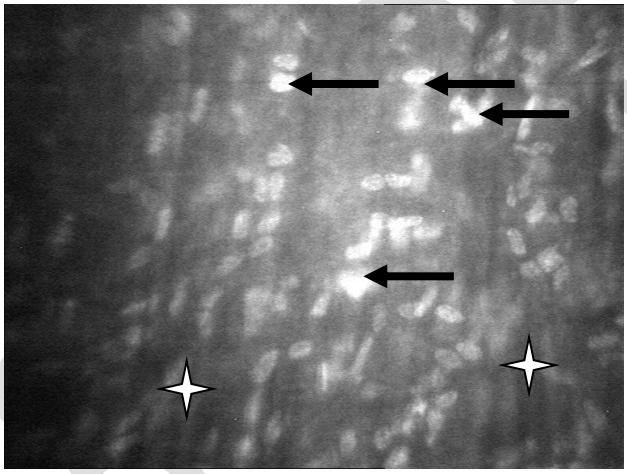

Рис. 53. Конфокальная микроскопия передней стромы роговицы пациента С., 27 лет, после КРК через 6 месяца. Наблюдается выраженная складчатость стромы роговицы (звездочки), полная репопуляция роговицы активированными кератоцитами (стрелки). КМ – 4. *Ув. х 500*

В сроки наблюдения от 1 года и более встречались единичные активированные кератоциты, складчатость, обусловленная уплотнением и стягиванием стромы роговицы (рис. 54).



Рис. 54. Конфокальная микроскопия передней стромы роговицы пациента С., 25 лет, после КРК через 12 месяцев. Наблюдается складчатость стромы роговицы (указано звездочками). *Ув. х 500*

На **ОСТ роговицы** глаз пациентов основной и контрольной групп через 1 месяц после операции просматривали сопоставимое увеличение оптической плотности передних отделов стромы роговицы и наличие демаркационной линии, являющейся маркером глубины воздействия КРК в ткани роговицы, интенсивность которой постепенно снижалась к 6 месяцу наблюдения. В основной группе средняя глубина расположения демаркационной линии составила 336 ± 21 мкм (рис. 55), в контрольной группе данный показатель составил 329 ± 28 мкм (рис. 56).

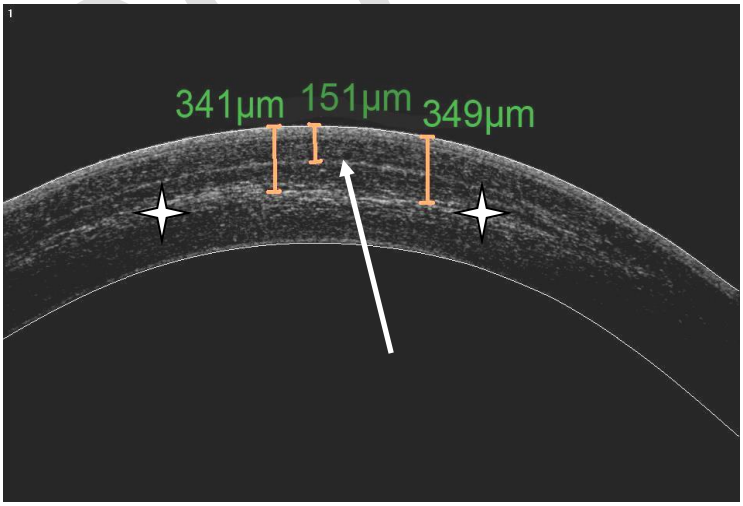

Рис. 55. ОКТ роговицы пациента П., 33 лет, через 1 месяц после проведения циркулярного тоннельного кросслинкинга роговичного коллагена с фемтолазерным формированием тоннеля (стрелка), демаркационная линия (звездочки) визуализируется на глубине 341 мкм

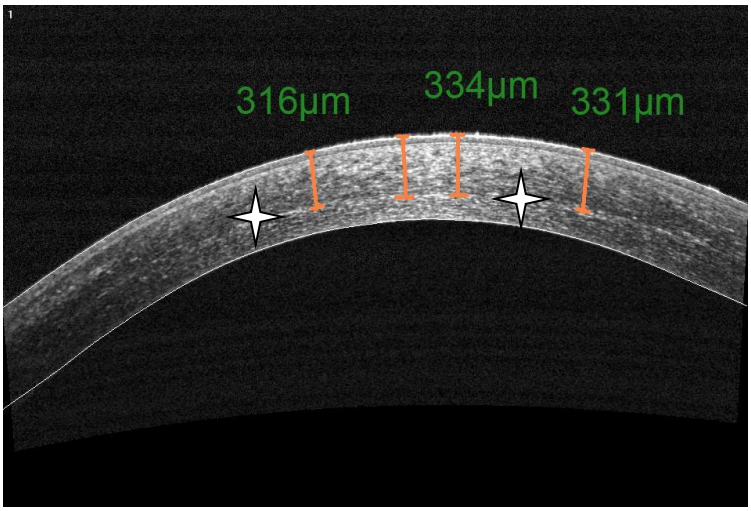

Рис. 56. ОКТ роговицы пациента Е., 25 лет, через 1 месяц после проведения кросслинкинга роговичного коллагена по стандартной методике, демаркационная линия (звездочки) визуализируется на глубине 334 мкм

4.7. Оценка безопасности УФ-кросслинкинга выполненного по различным технологиям

Безопасность циркулярного тоннельного фемтокросслинкинга и стандартного УФ-кросслинкинга была подтверждена исследованиями плотности эндотелиальных клеток, достоверного снижения которой не выявляли в послеоперационном периоде (рис. 57), а также вычислением коэффициента безопасности (КБ) по формуле: КБ = КОЗ после операции / КОЗ до операции, свидетельствующим об отсутствии потери строк корригированной остроты зрения в послеоперационном периоде. В норме КБ≥1,0.

ЗОТОВ В.В.

Рис. 57. Динамика показателей ПЭК в основной и контрольной группах (n=127)

Средние значения КБ в основной и контрольной группах 1 подгруппы составили соответственно 1,17 и 1,18. Во 2-й подгруппе основной группы КБ составил 1,29 в контрольной – 1,34.

Таким образом, сравнительный анализ клинико-функциональных результатов лечения пациентов с кератоконусом I-II стадии после циркулярного тоннельного КРК с фемтолазерным формированием тоннеля и КРК, проведенного по стандартной методике со скарификацией эпителия, показал меньшую степень выраженности воспалительной реакции в послеоперационном периоде у пациентов в основной группе, отсутствие жалоб, характерных для роговичного синдрома, по сравнению с контрольной группой пациентов.

Также было отмечено различие в динамике показателей НКОЗ, КОЗ в раннем послеоперационном периоде в исследуемых группах. Так, у пациентов контрольной группы через 1 месяц после операции отмечали достоверное снижение средних показателей НКОЗ и КОЗ по сравнению с дооперационными значениями, что связано с появлением псевдохейза в центральной зоне роговицы, подвергавшейся облучению. В основной группе снижения зрения отмечено не было в связи с тем, что центральная зона

роговицы облучению не подвергалась и оставалась интактной. Динамика остальных послеоперационных показателей Kmax, Kave, пахиметрии, корнеальных статистических индексов SRI и SAI, фактора резистентности роговицы, корнеального гистерезиса была аналогична в обеих группах, как после КРК, проведенного по стандартной методике, так после циркулярного тоннельного КРК с применением ФСЛ, и не имела статистически значимых отличий. Прогрессирование кератоконуса как после циркулярного тоннельного КРК с фемтолазерным формированием тоннеля, так и после КРК, проведенного по стандартной методике, было выявлено в 1,57 % случаев и в общей сложности составило 3,14% от общего количества операции.

По данным конфокальной микроскопии, как стандартный КРК, так и циркулярный тоннельный фемтокросслинкинг оказывали воздействие исключительно на передние и средние слои стромы роговицы без повреждающего воздействия на эндотелий, что было подтверждено исследованиями плотности эндотелиальных клеток. Различия между изменениями гистоморфологической картины роговицы после КРК, выполненного по стандартной методике, и циркулярным тоннельным фемтокросслинкингом проявлялись на уровне боуменовой мембраны, что может свидетельствовать о травматичности этапа удаления эпителия при стандартном методе КРК. Учитывая тот факт, что в основе патогенеза кератоконуса лежат патологические изменения в роговичном эпителии и боуменовой мембране, методика КРК с введением рибофлавина в карман, сформированный с помощью фемтолазера, не затрагивающая указанные структуры, представляется более безопасной для клинического применения.

ЗАКЛЮЧЕНИЕ

Актуальность и значимость проблемы кератоконуса в настоящее время значительно возросла. Рост первичной заболеваемости во многих странах мира, молодой и трудоспособный возраст пациентов, ограничения при выборе профессии, связанные со значительным снижением зрения, а также прогрессирующий характер заболевания заставил исследователей совершенствовать методы лечения кератоконуса.

До недавнего времени на начальных стадиях заболевания широко применяли жесткие контактные газопроницаемые линзы (ЖКЛ), а в далекозашедших стадиях заболевания основным методом лечения кератоконуса являлась сквозная пересадка роговицы. Однако, несмотря на радикальное решение (замена патологически измененной ткани на полноценную донорскую) эта операция может сопровождаться рядом осложнений, таких как травма хрусталика и радужки, повреждение эндотелия, отторжение и помутнение трансплантата, послеоперационный астигматизм. Ношение же ЖКЛ не дает гарантии стабилизации кератоконуса.

Развитие новых технологий в офтальмологии, таких как интрастромальная кератопластика с применением сегментов или колец и КРК под действием УФ-излучения и рибофлавина позволили перейти на новый уровень в решении проблемы реабилитации больных с кератоконусом.

За последние 10 лет КРК прочно вошел в клиническую практику во всем мире. На фоне растущего числа публикаций, сообщающих о безопасности и эффективности классической технологии КРК в лечении прогрессирующего кератоконуса, идет разработка вариантов КРК, направленных на повышение безопасности и комфорта пациента путем проведения процедуры без удаления роговичного эпителия. Перспективной представляется техника КРК с использованием фемтолазера, предложенной A. Kanellopoulos в 2009 г. Согласно данной методике раствор рибофлавина вводится в роговичный карман, сформированный фемтосекундным лазером

ЗОТОВ В.В.

на определенной глубине, с последующим УФ облучением. В клинических исследованиях данной методики КРК с применением ФСЛ были зарегистрированы осложнения в виде отека и облачковидного помутнения передних и средних слоев стромы в центральной зоне роговицы, вызывающих снижение остроты зрения в первые месяцы после процедуры. Обзор литературы по данной теме выявил ограниченное количество работ, в которых бы проводили сравнение экспериментальных и клинических данных, подтверждающих эффективность и безопасность технологии. Учитывая перспективность методики локального (персонализированного) КРК, предложенной проф. С.И. Анисимовым с соавт., при которой происходит облучение преимущественно эктазированного участка роговицы, на современном этапе целесообразна разработка метода циркулярного тоннельного кросслинкинга с фемтолазерным формированием интрастромального кармана для введения фотосенсибилизатора с учетом топографического расположения зоны эктазии.

Совокупность указанных факторов, а также недостаток информации об отдаленных результатах применения фемтосекундного лазера при КРК обусловили актуальность проведения исследования, цель которого – повышение эффективности и безопасности кросслинкинга у пациентов с прогрессирующим кератоконусом I-II стадии на основе разработки метода циркулярного тоннельного кросслинкинга с фемтолазерным формированием интрастромального кольцевидного тоннеля для введения фотосенсибилизатора с учетом топографического расположения зоны эктазии, при ее расположении вне центральной зоны роговицы.

Для достижения цели были определены следующие задачи:

1. Разработать технологию циркулярного тоннельного УФ-кросслинкинга роговичного коллагена с фемтолазерным сопровождением
2. Исследовать и сравнить иммуногистохимические, электронномикроскопические и биомеханические изменения в

ЗОТОВ В.В.

роговице после проведения различных вариантов ультрафиолетового кросслинкинга в эксперименте

3. Сравнить клинико-функциональные результаты лечения прогрессирующего кератоконуса I – II стадии (по классификации Amsler-Krumeich) методами циркулярного тоннельного фемтокросслинкинга и стандартного кросслинкинга роговичного коллагена
4. Изучить по данным конфокальной микроскопии и оптической когерентной томографии изменения структуры роговицы в облученной и интактной зонах морфологически in vivo
5. Определить дифференцированные показания для циркулярного тоннельного кросслинкинга с фемтолазерным формированием интрастромального кармана и стандартного УФ-кросслинкинга в лечении пациентов с прогрессирующим кератоконусом I – II стадии.

Исследования состояли из экспериментальной и клинической частей. Задачами эксперимента являлись оценка морфологических и структурных изменений роговичного коллагена после проведения различных вариантов ультрафиолетового кросслинкинга в норме и при кератоконусе, а также оценка биомеханических свойств роговицы в зависимости от методики кросслинкинга.

С целью оценки количества и распределения коллагена типа I, II, III, IV и VI стромы роговицы, а также наличия уплотнений пучков коллагена стромы («сшивок»), свидетельствующих о формировании новых ковалентных связей между фибриллами коллагена после проведения кросслинкинга с фемтолазерным формированием интрастромального тоннеля и стандартного кросслинкинга, нами были выполнены гистоморфологические и иммуногистохимические исследования.

Проведенные иммуногистохимические исследования роговиц пациентов с кератоконусом показали значительные изменения в качестве всех типов коллагенов в результате деструкции. Так, в роговице с КК

ЗОТОВ В.В.

количество коллагена типа I, по данным гистоморфометрии, падает до 35-45% по сравнению с нормой (55%). В результате развития патологического процесса строма роговицы теряет свою ориентацию в волокнах коллагена, которые также скручиваются по своей оси. Другие типы коллагенов стромы также изменяются при КК в количественном и качественном отношении. Так, количество коллагена типа III, IV и VI уменьшается в среднем на 25–30% по сравнению с нормой, но изменений в их локализации не обнаруживается, что согласуется с данными литературы [43,58,64,74,106,125,151,152].

Под действием УФ кросслинкинга образуются устойчивые сшивки, в основном между фибриллами I типа коллагена. При проведении кросслинкинга с фемтолазерным формированием тоннеля количество и плотность сшивок увеличивается, что вероятно связано с таргетированной доставкой рибофлавина в строму роговицы и прямой реакцией со стромальным коллагеном и, следовательно, с более эффективным процессом кросслинкинга. Распределение и локализация в роговице различных типов коллагена под действием УФ кросслинкинга не изменяется, а возникающие сшивки концентрируются в основном на коллагене I типа.

С целью сравнения структуры ткани роговицы после стандартного КРК и фемтокросслинкинга было проведено электронно-микроскопическое исследование состояния ультраструктуры коллагена стромы роговицы кроликов, которое выявило сопоставимые изменения в группах стандартного КРК и фемтокросслинкинга, что говорит об одинаковой эффективности методик. Выявленные изменения в базальной мембране после стандартного КРК свидетельствуют о травматичности этапа удаления эпителия в отличие от методики КРК с введением рибофлавина в стромальный карман, сформированный фемтолазером, которая представляется более безопасной для клинического применения. Факт травматичности деэпителизации роговицы также подтверждает конфокальная микроскопия, которая после стандартного кросслинкинга

ЗОТОВ В.В.

выявляла уплотненную боуменову мембрану с линейными гипер- и гипорефлексирующими включениями, в отличие от интактной боуменовой мембраны после фемтокросслинкинга.

Оценка эффективности метода циркулярного тоннельного фемтокросслинкинга на основе анализа биомеханических характеристик роговицы в эксперименте также была задачей данного исследования. С использованием универсальной испытательной машины проведен анализ прочностных характеристик образцов роговицы кроликов, на которых были проведены стандарный КРК, циркулярный тоннельный фемтокросслинкинг, фемтолазерное формирование тоннеля без КРК. При сравнении напряжения при растяжении образцов на 8% установлено различие в деформационных кривых, показывающих зависимость напряжения, приложенного к испытываемому образцу, от удлинения этого образца. Проведенное исследование показало двукратное увеличение силы, необходимой для растяжения образцов, подвергшихся процедуре циркулярного тоннельного фемтокросслинкинга и стандартного КРК. В то же время, само по себе фемтолазерное формирование интрастромального кольцевидного тоннеля без его механического расслаивания не вызвало значимого снижения биомеханической прочности роговицы, что может быть связано с отсутствием этапа инструментального расслаивания и подъема роговичного клапана и сохранением тонких тканевых мостиков [148].

Проведенное исследование показало, что и циркулярный тоннельный фемтокросслинкинг и стандартный КРК имеют одинаковый биомеханический эффект, что также говорит о равном увеличении ее прочности, произошедшем в результате достижения эффекта УФ-кросслинкинга с формированием новых ковалентных связей между фибриллами коллагена. Фемтолазерное формирование интрастромального кармана не вызывает значимого ухудшения биомеханической стабильности всей роговицы, особенно с учетом того факта, что тоннель в ходе

ЗОТОВ В.В.

процедуры ЦТФКРК инструментально не расслаивается, поэтому тканевые мостики не разрушаются, а «Декстралинк» вводится под определенным давлением, позволяющим равномерно распределяться в роговичной строме.

Клинико-функциональные результаты проанализированы на основе хирургического лечения 127 глаз 116 пациентов с прогрессирующим КК 1-2 стадии (по классификации Amsler-Krumeich), которые были разделены на 2 группы по методу проведения КРК.

В основную группу включены 64 глаза, на которых была проведена процедура ЦТФКРК. Контрольную группу составили 63 глаза, на которых КРК был проведен по стандартной методике со скарификацией эпителия.

В соответствии со стадиями клинического течения кератоконуса согласно классификации Amsler-Krumeich основная группа была разделена на 2 подгруппы: 1-я подгруппа – 33 глаза (26%) с I стадией кератоконуса; 2-я подгруппа – 31 глаз (24,5%) с КК II стадии. Контрольная группа также была разделена на 2 подгруппы: 1-я подгруппа – 32 глаза (25%) с I стадией, 2-я подгруппа – 31 глаз (24,5%) со II стадией кератоконуса.

Все операции выполнены одним хирургом, группы были сопоставимы по нозологическим, возрастным, половым характеристикам. Наряду с основным заболеванием у пациентов была выявлена сопутствующая патология со стороны глаза. Основной сопутствующей патологией была миопия средней и высокой степени – у 89 человек (76%), у 22 (20%) была выявлена ПВХРД, которая в ряде случаев требовала предварительного проведения ограничительной лазерной коагуляции сетчатки.

Всем пациентам был проведен стандартный перечень пред- и послеоперационных исследований. Дополнительно проводили лазерную тиндалеметрию (FC-2000, Kowa), компьютерную кератотопографию (TMS-4,Tomey), включая определение элевационной карты передней и задней поверхностей роговицы (Pentacam), оптическую когерентную томографию (RTVue – 100 CA, Optovue), исследование биомеханических свойств роговицы (ORA) и конфокальную микроскопию (Confoscan – 4).

ЗОТОВ В.В.

В основной группе средняя острота зрения до операции без коррекции в 1 подгрупппе составила 0,22±0,11, с максимальной коррекцией 0,64±0,14, во 2-й подгруппе – 0,11±0,03, с максимальной коррекцией 0,41±0,14. В контрольной группе в 1-й подгруппе исходная НКОЗ составила в среднем 0,2±0,09, а КОЗ в среднем 0,53±0,13, во 2-й подгруппе до операции НКОЗ в среднем составила 0,09±0,02, а КОЗ 0,35±0,11. Среднее значение передне-задней оси глаза в основной группе составило 24,31±1,52 мм, в контрольной – 24,11±1,45 мм, пахиметрия в зоне эктазии – 471,7±37,9 мкм и 485 ± 35,8 мкм соответственно. Средняя плотность эндотелиальных клеток в центральной зоне роговицы на единицу площади в основной группе составляла 2782 ±146 кл/мм², а в контрольной 2634±122 кл/мм². Вязкоэластические свойства роговицы, определяемые анализатором биомеханических свойств роговицы ORA, до операции были прогнозируемо низкими. Корнеальный гистерезис в среднем составлял 7,95±1,09 мм рт. ст. (норма >9,5 мм рт.ст.), фактор резистентности роговицы - 6,56±1,45 мм рт. ст. (норма >10 мм рт.ст.)

УФ-кросслинкинг выполняли двумя методами. При периферическом расположении верхушки кератоконуса проводили процедуру циркулярного тоннельного КРК с фемтолазерным формированием тоннеля таким образом, что формирование интрастромального тоннеля с последующим облучением ультрафиолетовым светом проходило через вершину конуса. Интрастромальный тоннель формировался на заданной глубине (150 мкм) с минимальным внутренним диаметром 4,0 мм и максимальным внешним 9,0 мм, после чего в радиальном направлении проводился входной разрез длиной 2,0 мм с помощью фемтосекундного лазера IntraLase FS 60 kHz (Advanced Medical Optics). Ось входного надреза зависела от глаза пациента и варьировала от 0° для левого глаза до 180° для правого. Энергия импульса составляла 1,5-1,8 мкДж. Глубина формирования интрастромального тоннеля 150 мкм была выбрана с целью полноценного пропитывания роговичной стромы раствором фотосенсибилизатора

ЗОТОВ В.В.

посредством пассивной диффузии в выше и нижележащие области от тоннеля, а также для исключения повреждения базальной мембраны эпителия и боуменовой мембраны. Формирование тоннеля внутренним диаметром 4,0 мм и внешним 9,0 мм проводили с захватом наиболее эктазированного участка роговицы, определяемого по кератотопограмме пациента. Кроме того, это было обусловлено техническими возможностями программного обеспечения лазерной установки. В сформированный таким образом тоннель шприцем с тупоконечной канюлей трехкратно вводили раствор «Декстралинк» с интервалом 5 минут в течение 15 минут в количестве 0,5-0,7 мл до проникновения раствора фотосенсибилизатора из входа в тоннель и полного пропитывания стромы в выше и нижележащих областях от сформированного тоннеля. Последующее циркулярное облучение ультрафиолетовым светом длиной волны 375-376 нм и плотностью мощности 3 мВт/см² в течение 30 минут проводили с использованием диафрагмы в виде двух полукруглых сегментов для проецирования УФ облучения на место эктазии и участки роговицы со сниженной ригидностью.

При центральном расположении вершины эктазии проводили стандартную процедуру КРК, включавшую в себя удаление роговичного эпителия диаметром 9,0 мм с помощью шпателя, инстилляцию раствора «Декстралинк» каждые 5 минут в течение 30 минут, затем облучение ультрафиолетовым светом при стандартных параметрах в течение 30 минут.

Для УФ облучения использовался аппарат для фототерапии роговицы глаза Evolution производства ООО Трансконтакт (Россия).

Ранний послеоперационный период у пациентов основной группы характеризовался наличием роговичного синдрома слабой интенсивности (в среднем 1,65±0,65 балла по 4 бальной шкале), который сохранялся в течение первых 12 часов после операции до наступления полной эпителизации. Степень интенсивности и длительности роговичного синдрома у пациентов после стандартной процедуры КРК была большей (в среднем 3,55±0,55 балла,

ЗОТОВ В.В.

а его купирование происходило в среднем на 3-и сутки после процедуры) в связи с большей площадью деэпителизации и облучения роговичной ткани. Объективно степень воспалительной реакции в послеоперационном периоде в обеих группах оценивали с использованием лазерной тиндалеметрии. В основной группе в раннем послеоперационном периоде поток белка составил 3,62±1,84 ф/мс в передней камере, число клеток – 0,86±1,75 кл/мм³, в контрольной группе 4,5 ± 1,7 ф/мс и 2,5 ± 1,6 кл/мм³ соответственно. Оба показателя находятся в пределах нормальных значений. Показатели контрольной группы несколько превышают средние показатели основной группы, что указывает на большую степень воспалительной реакции в ответ на стандартный КРК с деэпителизацией роговицы в сравнении с циркулярным тоннельным фемтокросслинкингом.

Динамика остроты зрения в основной и контрольной группах была различна. В послеоперационном периоде в 1-й подгруппе основной группы через 1 месяц не было отмечено достоверного изменения средних показателей НКОЗ и КОЗ по сравнению с дооперационными значениями, в то время как в 1 подгруппе контрольной группы было достоверное снижение средних показателей НКОЗ на 0,09 ± 0,04 и КОЗ на 0,08 ± 0,04 по сравнению с дооперационными значениями, что связано с появлением хейза в центральной зоне роговицы, подвергавшейся облучению, выявляемом при биомикроскопии, и представляющим отек стромы роговицы на месте гибели кератоцитов [180].

К 12-у месяцу наблюдения в 1 подгруппе основной группы пациентов увеличение НКОЗ составило 0,06 ± 0,02, а увеличение среднего показателя КОЗ по сравнению с его дооперационным значением - 0,09 ± 0,03. В контрольной группе в сроки 12, 24 месяца наблюдали увеличение НКОЗ на 0,07±0,04 и КОЗ на 0,08 ± 0,03 по сравнению с его дооперационным значением. Через 3 года наблюдения НКОЗ в 1 подгруппе основной группы достоверно увеличилась на 0,11 ± 0,02, средний показатель КОЗ в этот срок

достоверно увеличился на 0,11 ± 0,05, в контрольной увеличение НКОЗ и КОЗ составило 0,1 ± 0,03 и 0,1 ± 0,04 соответственно.

Послеоперационная динамика клинико-функциональных показателей у пациентов 2-й подгруппы была сходна с таковой у пациентов 1-й подгруппы. Во 2-й подгруппе основной группы НКОЗ повышалась с 0,11±0,03 до 0,21±0,09 и КОЗ с 0,41±0,14 до 0,53±0,11 через 36 месяцев после операции, а в контрольной группе градиент повышения НКОЗ и КОЗ через 36 месяцев после процедуры составил 0,1±0,04 и 0,12±0,02 соответственно. Повышение показателей НКОЗ и КОЗ к 36 месяцу наблюдения в 1 и 2 подгруппах основной и контрольной групп было схожим, что может быть объяснено равной эффективностью методик и достижением стабилизации процесса КК. Изменение остроты зрения после проведенных циркулярного тоннельного КРК с применением ФСЛ и стандарного КРК связаны с уменьшением преломляющей силы роговицы, улучшением биомеханических свойств и оптимизацией ее поверхности.

В обеих группах в послеоперационном периоде отмечали уменьшение преломляющей силы роговицы. Данные кератометриии были сопоставимы на протяжении всего срока наблюдения. Уменьшение в 1-й подгруппе основной группы показателей Кмах и Kave через 3 года после операции в среднем составило 2,28 ± 0,4 дптр и 2,1 ± 0,5 дптр, в то время как в 1 подгруппе контрольной группы уменьшение Кмах и Kave через 3 года после операции составило 2,2 ± 0,4 дптр и 2,3 ± 0,6 дптр по сравнению с дооперационными значениями.

Во 2-й подгруппе основной группы снижение Кмах и Kave по сравнению с дооперационными значениями в среднем составило 2,34 ± 0,8 дптр и 1,93 ± 0,7 дптр, в контрольной – 2,28 ± 0,5 дптр и 2,08 ± 0,7 дптр соответственно. Показатели Кмах и Kave в 1 и 2 подгруппах основной и контрольной групп изменялись в течение 3–х летнего срока наблюдения схожим образом, а именно снижение данных показателей было зафиксировано в течение первых 2-х лет после процедуры, а затем

ЗОТОВ В.В.

отмечалась стабилизация. Статистически достоверной разницы между показателями Кмах и Kave через 2 и 3 года после КРК выявлено не было.

Анализ корнеальных статистических индексов SRI и SAI, проведенный до и после КРК у пациентов 1-й подгруппы, выявил постепенное улучшение показателей в течение всего периода наблюдения и через 3 года после операции достоверное уменьшение SRI в среднем составило 0,21 ± 0,09 в основной и 0,25 ± 0,1 в контрольной группах. Уменьшение SAI через 3 года после операции составило в среднем 0,29 ± 0,1 в основной и 0,32 ± 0,09 в контрольной группах по сравнению с дооперационными значениями.

Во 2 подгруппе уменьшение SRI через 3 года после операции в среднем составило 0,2 ± 0,08 в основной и 0,21 ± 0,05 в контрольной группах. Уменьшение SAI составило в среднем 0,37 ± 0,9 в основной и 0,32 ± 0,07 в контрольной группах по сравнению с дооперационными значениями.

При изучении биомеханических свойств роговицы у пациентов 1-й подгруппы выявлено статистически значимое повышение данных в основной группе: ФРР с 6,74±1,31 до 8,5±1,25, КГ с 7,9±1,22 до 9,3±1,31 мм рт. ст.; в контрольной группе: ФРР с 6,23±1,21 до 8,1±1,05 и КГ с 7,47±1,09 до 8,9± 1,2 мм рт. ст. через 3 года после процедуры.

Во 2-й подгруппе основной и контрольной групп анализ биомеханических свойств роговицы выявил статистически значимое повышение в основной группе ФРР с 6,3±0,96 до 7,9±1,17, КГ с 7,31±1,2 до 8,7±1,16 мм рт. ст.; в контрольной группе: ФРР с 5,8±0,8 до 7,7±0,95 и КГ с 7,3±1,02 до 8,73± 1,11 мм рт. ст. через 3 года после процедуры. Повышение величин КГ и ФРР в 1 и 2 подгруппах обеих групп имело одинаковую закономерность, а именно: в течение 12-и месяцев после вмешательства происходило максимальное изменение данных значений, а затем – стабилизация. Это может быть связано с максимальным уплотнением волокон коллагена и, как следствие, с большим увеличением биомеханических свойств роговицы в первый год после процедуры КРК.

При анализе изменений кератопахиметрических величин у пациентов

ЗОТОВ В.В.

обеих групп были отмечены одинаковые закономерности. Пахиметрия роговицы в месте облучения незначительно снижалась, что свидетельствовало об уплотнении роговицы и формировании прочных интра- и межфибриллярных связей волокон коллагена. В дальнейшем в течение всего послеоперационного периода отмечали постепенное увеличение толщины роговицы, которая оставалась однако ниже дооперационных значений.

По данным ОКТ переднего отрезка у пациентов основной и контрольной групп просматривали почти равное увеличение оптической плотности передних отделов стромы роговицы и наличие демаркационной линии через 1 месяц после операции, которая постепенно исчезала к 6 месяцу наблюдения. Через 1 месяц после вмешательства в основной группе средняя глубина расположения демаркационной линии составила 336 ± 21 мкм, в контрольной группе данный показатель составил 329 ± 28 мкм. Статистически значимых различий между данными показателями обнаружено не было (p=0,2351). Полученные результаты согласуются с данными ранее опубликованных работ и указывают на факт успешного выполнения КРК [180].

Анализ карт подъёма передней поверхности роговицы на аппарате Pentacam с использованием режима сравнения двух исследований у пациентов основной и контрольной групп до и после операции демонстрирует отсутствие значимых различий в зависимости от техники операции, но наличие таковых в зависимости от стадии заболевания. Анализ элевационных карт у пациентов 1-й подгруппы обеих групп через 3 года после операции выявил статистически значимое снижение элевации передней поверхности с 24,4±5,1 до 12,4±3,1 мкм. У пациентов 2-й подгруппы основной и контрольной групп было обнаружено статистически значимое снижение (p=0,024) элевации передней вершины с 32,4±6,7 до 18,7±4,4 мкм.

По данным конфокальной микроскопии обнаруживали одинаковые изменения у пациентов основной и контрольной групп в передних и средних слоях стромы в пределах глубины 300-350 мкм, задняя строма оставалась без выраженных изменений, визуализировался лишь переход гипоцеллюлярных слоев к слоям с нормальной плотностью кератоцитов, что доказывает безопасность КРК для подлежащих структур глаза. Безопасность обоих методов была подтверждена исследованиями плотности эндотелиальных клеток, достоверного снижения которой не выявляли в послеоперационном периоде, а также вычислением коэффициента безопасности (КБ), который соответствовал нормальным значениям и был больше 1,0 в обеих подгруппах основной и контрольной групп, что свиделельствовало об отсутствии потери строк КОЗ.

Различия между изменениями гистоморфологической картины роговицы после КРК, выполненного по стандартной методике, и фемтокросслинкингом проявлялись на уровне боуменовой мембраны с изменения которой начинается развитие кератоконуса. После стандартного кросслинкинга выявлялась уплотненная боуменова мембрана с линейными гипер- и гипорефлексирующими включениями, что, по нашему мнению, свидетельствует о травматичности этапа удаления эпителия. Изменений в боуменовой мембране после фемтокросслинкинга выявлено не было.

Среди осложнений раннего послеоперационного периода имели место 1 случай (0,78%) кератита бактериальной этиологии и 1 случай (0,78%) длительно незаживающей эрозии роговицы после стандартного КРК, чему способствовала, на наш взгляд, большая площадь деэпителизации и облучения роговицы, а также ношение МКЛ. Само применение МКЛ, по нашему мнению, является фактором риска развития кератита и инфильтратов роговицы при неправильной гигиене при закапывании пациентом капель в послеоперационном периоде на фоне ухудшения оксигенации роговицы и относительно длительного контакта между поверхностью линзы и деэпителизированной роговичной стромой.

ЗОТОВ В.В.

В ходе данного исследования было отмечено 4 случая (3,14% от общего количества глаз) прогрессирования кератоконуса в послеоперационном периоде. В частности, на 2-х глазах (1,57%), перенесших ЦТФКРК, и 2-х (1,57%) после СКРК через 1 год после процедуры имело место повышение показателей Кмах и Kave на 1 дптр и более, которое было расценено как прогрессирование кератэктазии. Во всех 4-х случаях Кмах была более 57 дптр, что вероятно является фактором риска прогрессирования КК и может служить ограничением для выполнения КРК.

Таким образом, проведенные исследования показали, что циркулярный тоннельный фемтокросслинкинг, выполняемый при периферическом топографическом расположении верхушки эктазии в зоне от 4,0 до 9,0 мм, наравне со стандартной методикой кросслинкинга является эффективным методом стабилизации прогрессирующего кератоконуса I-II стадий по классификации Amsler-Krumeich (1998) при сроке наблюдения 3 года, обеспечивая равное увеличение количества сшивок коллагеновых волокон, улучшение биомеханических свойств роговицы, остроты зрения, уменьшение кератометрических показателей, стабильные данные ПЭК и сопоставимые данные коэффициента безопасности; в то же время циркулярный тоннельный фемтокросслинкинг демонстрирует большую безопасность за счет ускоренного восстановления целостности эпителиального покрова, снижения выраженности роговичного синдрома, уменьшения травматичности и отсутствия механических дефектов поверхности роговичной стромы, что влечет за собой минимизацию риска инфекционных осложнений.

ЗОТОВ В.В.

ВЫВОДЫ

1. Разработана технология циркулярного тоннельного УФ-кросслинкинга роговичного коллагена, основанная на фемтолазерном формировании интрастромального тоннеля внутренним диаметром 4,0 мм и внешним 9,0 мм для введения фотосенсибилизатора с захватом наиболее эктазированного участка роговицы, определяемого по кератотопограмме пациента.
2. Под действием УФ-кросслинкинга в нормальной и кератоконусной роговице образуются устойчивые «сшивки», в основном между фибриллами коллагена I типа. Методом электронной микроскопии выявлены изменения в базальной мембране после стандартного УФ-кросслинкинга, свидетельствующие о травматичности этапа удаления эпителия. В эксперименте доказано равное двукратное увеличение биомеханической прочности роговиц, подвергшихся процедурам циркулярного тоннельного фемтокросслинкинга и стандартного УФ-кросслинкинга, свидетельствующее об одинаковом эффекте методик. Фемтолазерное формирование интрастромального кармана без механического расслаивания не вызывает статистически значимого снижения биомеханической прочности всей роговицы.
3. Анализ клинико-функциональных результатов показал эффективность метода циркулярного тоннельного УФ-кросслинкинга с применением фемтолазера, обеспечивающего меньшую по интенсивности послеоперационную боль (1,65±0,65 балла из 4-х против 3,65±0,55 при стандартном УФ-кросслинкинге), повышение в 93% случаев НКОЗ и КОЗ в раннем послеоперационном периоде (по сравнению с 58% случаев после стандартного кросслинкинга роговичного коллагена), равное или сопоставимое улучшение биомеханических свойств роговицы (повышение корнеального гистерезиса в 1,5 раза, фактора резистентности в 1,3 раза), что позволило добиться стабилизации прогрессирующего кератоконуса в 96,8% случаев при сроке наблюдения

до 3-х лет у пациентов с кератоконусом I-II стадии по классификации Amsler-Krumeich на фоне уменьшения выраженности роговичного синдрома, минимизации инфекционных осложнений и сокращения сроков послеоперационной реабилитации.

4. По данным конфокальной микроскопии in vivo выявлено уплотнение боуменовой мембраны после стандартного кросслинкинга, свидетельствующее о травматичности этапа удаления эпителия. По данным оптической когерентной томографии переднего отрезка в обеих группах через 1 месяц после операции определено равное увеличение оптической плотности передних отделов стромы роговицы и наличие демаркационной линии на глубине в среднем 336 ± 21 мкм в основной группе и 329 ± 28 мкм в контрольной, указывающие на факт успешного выполнения УФ-кросслинкинга.
5. Выполнение циркулярного тоннельного УФ-кросслинкинга на основе использования фемтосекундного лазера для формирования интрастромального тоннеля показано при прогрессирующем кератоконусе I-II стадии по классификации Amsler-Krumeich при максимальной кератометрии до 57 дптр и пахиметрии в зоне эктазии не ниже 400 мкм, а также периферическом расположении зоны эктазии в проекции формируемого кольцевидного тоннеля внутренним диаметром 4,0 и внешним 9,0 мм от центра роговицы; при более центральном расположении наиболее эктазированного участка роговицы необходимо применение стандартной методики УФ-кросслинкинга.

ЗОТОВ В.В.

ПРАКТИЧЕСКИЕ РЕКОМЕНДАЦИИ

1. При прогрессирующем кератоконусе I-II стадии по классификации Amsler-Krumeich с периферическим расположением зоны эктазии в проекции кольцевидного тоннеля внутренним диаметром 4,0 и внешним 9,0 мм от центра роговицы, при максимальной кератометрии до 57 дптр и пахиметрии в зоне эктазии не ниже 400 мкм рекомендуется проведение циркулярного тоннельного УФ-кросслинкинга на основе использования фемтосекундного лазера для формирования интрастромального кармана.
2. При прогрессирующем кератоконусе I-II стадии по классификации Amsler-Krumeich с центральным расположением наиболее эктазированного участка роговицы, при максимальной кератометрии до 57 дптр и пахиметрии в зоне эктазии не ниже 400 мкм рекомендуется применение стандартной методики УФ-кросслинкинга.
3. Оптимальными параметрами роговичного тоннеля, формируемого с помощью фемтолазера, для введения фотосенсибилизатора с последующим циркулярным УФ-кросслинкингом являются: внутренний диаметр – 4,0 мм, наружный диаметр – 9,0 мм, глубина залегания тоннеля – 150 мкм.
4. Пациентам с кератоконусом I-II стадии после проведения УФ-кросслинкинга рекомендовано динамическое наблюдение для оценки динамики прогрессирования кератоконуса по показателям Кмах и Kave, данным пахиметрии, а также элевации передней поверхности роговицы. Рекомендуемые сроки обследования после операции: 1,6,12 месяцев, затем при стабильности данных Кмах и Kave, пахиметрии, элевации передней поверхности роговицы, осмотры возможно проводить однократно в год.

ЗОТОВ В.В.

Список литературы

1. Абугова, Т. Д. Ранняя диагностика и медицинская реабилитация больных кератоконусом средствами контактной коррекции зрения: автореф. дис. … канд. мед. наук / Т. Д. Абугова. – М., 1986. – С. 16-17.
2. Аветисов С.Э., Мамиконян В.Р., Труфанов С.В., Осипян Г.А. Селективный принцип современных подходов в кератопластике // Вестн. Офтальмол. – 2013. – №5. – С. 97-103.
3. Аветисов С.Э., Мамиконян В.Р., Новиков И.А. Роль кислотности слезы и CU-кофактора активности фермента лизилоксидазы в патогенезе кератоконуса // Вестн. Офтальмол. – 2011. – № 2. – С. 3-8.
4. Аветисов, С.Э. Конфокальная микроскопия роговицы при кератоконусе / С.Э. Аветисов [и др.] // Вестн. офтальмол. – 2008. – № 3. – С. 6-10.
5. Аветисов С.Э., Мамиконян В.Р., Новиков И.А., Патеюк Л.С., Осипян Г.А., Кирющенкова Н.П. Перераспределение минеральных элементов в роговице при кератоконусе // Вестн. офтальмол. –2015. – № 6. – С. 34-42
6. Анисимов, С.И. Динамика изменения остроты зрения и топографических параметров после проведения персонализированного (локального) кросслинкинга / С. И. Анисимов, С. Ю. Анисимова, К. А. Золоторевский // Современные технологии катарактальной и рефракционной хирургии – 2011: материалы XII науч.-практ. конф. - М., 2011. – С. 308-310.
7. Балашевич, Л. И. Некоторые особенности ранней диагностики кератоконуса / Л. И. Балашевич, А. Б. Качанов, С. А. Никулин // Материалы IV Евро-Азиатской конференции по офтальмохирургии. Разд. II. - Екатеринбург, 2006. – С. 34-51.
8. Балашевич, Л. И. Рефракционная хирургия / Л. И. Балашевич. - СПб.: СПбМАПО, 2002. - 278 с.
9. Бикбов, М. М. Результаты коррекции кератоконуса жёсткими газопроницаемыми контактными линзами / М. М. Бикбов, Л. Х. Мурова // Пробл. офтальмологии. -2004. - № 1. – С. 3.

10. Бикбов, М. М. Результаты лечения кератоконуса методом имплантации интрастромальных роговичных колец MyoRing в сочетании с кросслинкингом роговичного коллагена / М. М. Бикбов, Г. М. Бикбова. - 2012. - № 4. - С. 6-9.
11. Бобровских, Н. В. Оптические аберрации при кератоконусе и изучение возможностей их компенсации: автореф. дис. …канд. мед. наук / Н. В. Бобровских. – М., 2009. – 22 с.
12. Бодрова, С. Г. Морфофункциональные изменения роговицы после длительного ношения мягких контактных линз и их влияние на результаты кераторефракционных операций: дис. …канд. мед. наук / С. Г. Бодрова. – Саранск, 2009. – 129 с.
13. Севостьянов, Е. Н. Апоптоз кератоцитов при кератоконусе / Е. Н. Севастьянов [и др.] // Вестн. офтальмол. – 2002. – Т. 118, № 4. – С. 36-38.
14. Горскова, Е. Н. Клиника, патогенетические варианты течения, диагностика и роль медикаментозных средств в лечении кератоконуса: дис. д-ра мед. наук / Е. Н. Горскова. – М., 1998. – 245 с.
15. Горскова, Е. Н. Результаты психологического тестирования больных кератоконусом / Е. Н. Горскова, Е. Н. Севостьянов, Н. А. Батурин // Вестн. офтальмол. – 1998. – Т. 114, № 6. – С. 44-45.
16. Егорова, Г. Б. Оптические аберрации глаза и возможности их компенсации с помощью контактных линз и хирургических вмешательств при первичных аметропиях и кератоконусе / Г. Б. Егорова, Н. В. Бобровских, А. А. Федоров, Ю. С. Зуева // Вестн. офтальмол. – 2007. – № 5. – С. 47-57.
17. Золоторевский К.А. Лечение кератоконуса и вторичных эктазий методом локального кросслинкинга: дис. …канд. мед. наук / К.А. Золоторевский. – М., 2013.– 107 с
18. Ивановская, Е. В. Оптические и функциональные результаты сквозной кератопластики при кератоконусе / Е. В. Ивановская // Офтальмол.

ЗОТОВ В.В.

журн. – 2000. - №4. – С. 17-20.

19. Измайлова С.Б., Тахчиди Х.П., Мороз З.И. Интрастромальная кератопластика с имплантацией сегментов как возможность ремоделирования измененной роговицы при кератэктазиях различного генеза // Современные технологии катарактальной и рефракционной хирургии – 2009: Сб. науч. ст. - М., 2009. - С. 361-364.

20. Измайлова С.Б. Медико-технологическая система хирургического лечения прогрессирующих кератэктазий различного генеза: дис. … д-ра. мед. наук / С.Б. Измайлова. – Москва, 2014. - 314 с.

21. Кандаян, М. А. К вопросу о заболеваемости кератоконусом и инвалидизации вследствие его среди подростково-призывной молодежи Республики Армении / М. А. Кандаян, А. В. Егиазарян // Вестн. офтальмол. – 2001. – Т. 117, № 3. – С. 42-43.

22. Каспарова, Е. А. Комбинация фоторефракционной и фототерапевтической кератэктомии в лечении кератоконуса / Е. А. Каспарова, В. В. Куренков // Вестн. офтальмол. – 2000. – Т. 116, № 4. – С. 10-12.

23. Каспарова, Е. А. Ранняя диагностика, лазерное и хирургическое лечение кератоконуса: автореф. дис. … д-ра мед. наук / Е. А. Каспарова. – М., 2003. – 27 с.

24. Качалина, Г. Ф. Кератоконус и послеоперационная эктазия роговицы: мифы и реальность / Г. Ф. Качалина, Ю. И. Кишкин, Н. В. Майчук, О. И. Кондакова // Современные технологии катарактальной и рефракционной хирургии: материалы XI науч.-практ. конф. – М., 2010. – С. 266-273.

25. Кузнецов А.В. Изучение возможности совершенствования методики перекрестной сшивки коллагена роговицы (клинико-экспериментальное исследование): автореф. дис. … канд. мед. наук / А.В. Кузнецов. – М., 2014. – 24 с.

ЗОТОВ В.В.

26. Куликова, И. Л. Кераторефракционная лазерная хирургия в реабилитации детей и подростков с гиперметропической рефракцией: дис. …д-ра мед. наук / И. Л. Куликова. – М., 2009. – 339 с.
27. Куренков В. В. Руководство по эксимерлазерной хирургии роговицы / В. В. Куренков. – М.: Изд-во РАМН, 2002. – 398 с.
28. Лебедь, Л. В. Фемтосекундная сквозная кератопластика при кератоконусе / Л. В. Лебедь, Н. П. Паштаев // Офтальмохирургия. – 2012. - № 1. – С. 62-68.
29. Лебедь, Л. В. Оценка биомеханической силы послеоперационного рубца после фемтосекундной сквозной кератопластики / Л. В. Лебедь, Н. А. Поздеева // Офтальмохирургия. - 2012. - № 4. - С. 18-21.
30. Малюгин, Б. Э. Глубокая передняя послойная кератопластика с использованием фемтосекундного лазера Intralase 60 kHz: первый опыт / Б. Э. Малюгин, А. Н. Паштаев, Ю. Н. Елаков и др. // Практическая медицина. – 2012. – т.1, № 4. – С. 100-103.
31. Мамиконян В. Р., Осипян Г. А., Аветисов К. С. Новая модификация операции полной стромопластики роговицы // Вестн. офтальмол. –2010. №4.– С. 35-37.
32. Маслова Н. А. Формирование интрастромальных роговичных тоннелей для имплантации роговичных сегментов у пациентов с кератоконусом с помощью фемтосекундного лазера IntraLase // Н. А. Маслова // Бюл. СО РАМН. – 2009. - № 4. – С. 75-79.
33. Маслова Н. А. Фемтолазерная интрастромальная кератопластика с имплантацией роговичных сегментов в лечении пациентов с кератоконусом: дис. …канд. мед. наук / Н.А.Маслова. – М., 2012. – 140 с.
34. Мерзлов Д. Е. Клинико-экспериментальное обоснование оптимизированной технологии УФ-кросслинкинга в лечении кератоконуса: дис. …канд. мед. наук /Д. Е. Мерзлов. – М., 2014.– 110 с
35. Паштаев Н. П. Коррекция миопии высокой степени в сочетании с тонкой роговицей методом фемтолазерной интрастромальной имплантации

кольца MyoRing / Н. П. Паштаев, Н. А. Поздеева, М. В. Синицын // Катарактальная и рефракционная хирургия. – 2013. – т.13, № 4. – С. 25-28.

36. Патеюк Л.С. Минеральные элементы роговицы и неорганические биомеханические параметры слезы при кератоконусе: автореф. … дис. канд. мед. наук. - Москва, 2015. – 24 с.
37. Пенкина А.В. Комбинированное лечение кератоконуса: фемтолазерная имплантация интрастромальных роговичных сегментов в сочетании с кросслинкингом роговичного коллагена: автореф. дис. …канд. мед. наук / А. В. Пенкина. – М., 2012. – 25 с.
38. Пучковская, Н. А. Кератоконус / Н. А. Пучковская, З. Д. Титаренко. – Кишинев: Тимлул, 1990. – 72 с.
39. Розенблюм, Ю. З. Клиническая аберрометрия глаз / Ю. З. Розенблюм, Т. А. Корнюшина // Актуальные вопросы контактной коррекци зрения: сб. тр. Московского НИИ глазных болезней им. Гельмгольца. - М., 1989. - С. 66-70.
40. Севостьянов, Е. Н. Особенности патогенеза, современная диагностика и консервативное лечение кератоконуса: дис. … д-ра. мед. наук / Е. Н. Севостьянов. – Самара, 2003. - 265 с.
41. Семенова, А. Л. Клинико-лабораторная диагностика ранних стадий кератоконуса: дис. … д-ра мед. наук / Ю. Б. Слонимский. – М., 1993. – 109 с.
42. Слонимский, Ю. Б. К вопросу о показаниях для рефракционной сквозной пересадки роговицы / Ю. Б. Слонимский, А. Ю. Слонимский // Актуальные проблемы офтальмологии: сб. науч. тр. - Уфа, 1996. - С. 43-46.
43. Слонимский, Ю. Б. Место сквозной субтотальной трансплантации роговицы в хирургии кератоконуса на современном этапе / Ю. Б. Слонимский, А. Ю. Слонимский // Федоровские чтения. Новые

ЗОТОВ В.В.

технологии в лечении заболеваний роговицы: материалы науч. - практ. конф. – М., 2004. - С. 339-344.

44. Сусликов, С. В. Динамика зрительных функций и биомеханических свойств роговицы после лазерной термокератопластики у пациентов с кератоконусом / С. В. Сусликов, Н. А. Маслова, Н. П. Паштаев // Офтальмохирургия. – 2009. - № 4. – С. 4-9.
45. Титаренко, З. Д. Глутатионовая антиоксидантная система у больных кератоконусом / З. Д. Титаренко, А. П. Левицкий // Офтальмол. журн. - 1978. - № 5. - С. 364-366.
46. Фролов, М. А. Межслойная секторальная кератопластика в хирургической коррекции астигматизма / М. А. Фролов [и др.] // Вестн. офтальмол. – 1996. – № 2. – С. 15-18.
47. Тахчиди, Х. П. Клинико-функциональные результаты лечения начального, развитого и далеко зашедшего кератоконуса методом интрастромальной кератопластики с имплантацией одного сегмента в зону наибольшей эктазии роговицы / Х. П. Тахчиди [и др.] // Федоровские чтения – 2009: VIII всерос. науч.-практ. конф. с междунар. участием: сб. тез. – М.: Офтальмология. – 2009. – С. 528-529.
48. Хавезова И. Атомно-адсорбционный анализ / И. Хавезова, Д. Цалева ; пер. с болгарского Г. А. Шейниной. - Л.: Наука, 1983. – 144 с.
49. Asri, D. Corneal collagen crosslinking in progressive keratoconus: multicenter results from the French National Reference Center for Keratoconus / D. Asri, D. Touboul, P. Fournie et al. // J. Cataract. Refract. Surg. – 2011. – Vol. 37, № 12. – P. 2137–2143.
50. Buzzonetti L, Petrocelli G. Transepithelial corneal cross-linking in pediatric patients: early results/ L. Buzzonetti , G. Petrocelli //J Refract Surg. - 2012– Vol. 28 № 11. – P. 763-767
51. Boxer Wachler, B. S. Modern Management of Keratoconus. - California, USA: Jaypee Brothers Medical Publishers (p) ltd. – 2007. – P. 230.

52. Colin, J. Intacs inserts for treating keratoconus: one-year results / J. Colin [et al.] // Ophthalmology. – 2001. – Vol. 108(8). – P. 1409-1414.
53. Colin, J. Intacs for the correction of keratoconus: two-year follow-up / J. Colin, F. J. Malet // J. Cataract. Refract. Surg. – 2007. – Vol. 33 (1). – P. 69-74.
54. Caporossi, A. Long-term results of riboflavin ultraviolet a corneal collagen cross-linking for keratoconus in Italy: the Siena eye cross study / A. Caporossi, C. Mazzotta, S. Baiocchi et al. // Am. J. Ophthalmol. – 2010. – Vol. 149, № 4. – P. 585–593.
55. Caporossi, A. Age-related long-term functional results after riboflavin UV A corneal cross-linking / A. Caporossi, C. Mazzotta, S. Baiocchi et al. // J. Ophthalmol. - 2011. - Epub Aug 4.
56. Coskunseven, E. Effect of treatment sequence in combined intrastromal corneal rings and corneal collagen crosslinking for keratoconus / E. Coskunseven, M. R. Jankov, F. Hafezi // J. Cataract. Refract. Surg. – 2009. – Vol. 35, № 12. - P. 2084-2091.
57. Chan, C. C. Effect of inferior-segment Intacs with and without C3-R on keratoconus / C. C. Chan, M. Sharma, B. S. Wachler // J. Cataract. Refract. Surg. – 2007. - Vol. 33, № 1. - P. 75-80.
58. Chen, Y. Q. A preliminari report of epikeratophakia in the treatment of keratoconus / Y. Q. Chen // Chung Hua Yen Ko Tsa Chih. - 1991. - Vol. 27, № 6. - P. 342-344.
59. Critchfield, J. W. Keratoconus I. Biochemical studies / J. W. Critchfield, A. J. Calandra, A. B. Nesburn, M. C. Kenney // Exp. Eye Res. - 1988. - Vol. 46, № 6. - P. 953-963.
60. Cohen, J. J. Glucocorticoid activation of a calcium-dependent endonuclease in thymocyte nuclei leads to cell death / J. J. Cohen, R. C. Duke // J. Immunol.- 1984. - Vol. 132, № 1. - P. 38-42.
61. Colin, J. Intacs for the correction of keratoconus: two-year follow-up / J. Colin, F. J. Malet // J. Cataract. Refract. Surg. – 2007. – Vol. 33, № 1. - P. 69-74.
62. Croxatto, J. O. Sequential in vivo confocal microscopy study of corneal wound

healing after cross-linking in patients with keratoconus / J. O. Croxatto, A. E. Tytiun, C. J. Argento // J. Refract. Surg.-.2010. – Vol. 26, № 9. - P. 638–645.

63. Daxer, A. Intracorneal continuous ring implantation for keratoconus: One-year follow-up / A. Daxer, H. Mahmoud, R. S. Venkateswaran // J. Cataract. Refract. Surg. – 2010. – Vol. 3, № 8. - P. 1296-1302.
64. De-Cunda, D. A. Measurement of corneal topography in keratoconus / D. A. De-Cunda, E. G. Woodward // Ophthal. Physiol. Opt. - 1993. - Vol. 13, № 4. - P. 377 - 382.
65. Doors, M. Use of anterior segment optical coherence tomography to study corneal changes after collagen cross-linking / M. Doors, N. G. Tahzib, F. A. Eggink et al. // Am. J. Ophthalmol. – 2009. – Vol. 148, № 6. - P. 844–851.
66. Engel, J. Structure and macromolecular organization of type VI collagen / J. Engel, H. Furthmayr et al. // Ann. N. Y. Acad. Sci. – 1985. Vol. 460. - P. 25-37.
67. Edmonds, C. R. Corneal endothelial cell count in keratoconus patients after contact lens wear / C. R. Edmonds [et al.] // Eye Contact Lens. – 2004. – Vol. 30, № 1. – P. 54-58.
68. EstiI, S. Apoptosis in shed human corneal cell / S. EstiI, G. Wilson // Invest. Ophthalmol. Vis. Sci. – 1998.-Vol. 39, № 2. - P. 201.
69. Holzer, M. P. Femtosecond laser-assisted corneal flap cuts: morphology, accuracy and histopathology / M. P. Holzer // Invest. Ophthalmol. Vis. Sci. – 2006. – Vol. 47, № 7. – P. 2828-2831.
70. Fontana, L. Clinical outcomes after deep anterior lamellar keratoplasty using the big-bubble technique in patients with keratoconus / L. Fontana, G. Parente, G. Tassinari // Am. J. Ophthalmol. – 2007. – Vol. 143, № 1. - P. 117–124.
71. Filippello, M. Transepithelial corneal collagen crosslinking: bilateral study / M. Filippello, E. Stagni, D. O'Brart // J. Cataract. Refract. Surg. – 2012. – Vol. 38, № 8. - P. 283–291.

72. Galvis, V. Late bacterial keratitis after intracorneal ring segments (Ferrara ring) insertion for keratoconus / V. Galvis [et al.] // Cornea. – 2007. – Vol. 26, № 10. – P. 1282-1284.
73. Gonzales, V. Computer-Assisted Corneal Topography in Parents of Patients with keratoconus / V. Gonzales, P. I. McDonnel // Arch. Ophthalmol. - 1992. - Vol. 110, №10. - P. 1413-1414.
74. Griffith, T. S. Fas ligand induced apoptosis as a mechnism of immune privilege / T. S. Griffith, T. Brunner, S, M. Fletcher et al. // Science. – 1995. - Vol. 270, № 5239. - P. 1189 - 1192.
75. Hafezi, F. Collagen crosslinking with ultraviolet-A and hypo-osmolar riboflavin solution in thin corneas / F. Hafezi, M. Mrochen, H. P. Iseli et al. // J. Cataract. Refract. Surg. – 2009. – Vol. 35, № 4. - P. 621–624.
76. Hafezi, F. Corneal collagen crosslinking with riboflavin and ultraviolet A to treat induced keratectasia after laser in situ keratomileusis. / F. Hafezi, J. Kanellopoulos, R. Wiltfang, T. Seiler // J. Cataract. Refract. Surg. - 2007. – Vol. 33, № 12. - P. 2035–2040.
77. Hayes, S. Effect of complete epithelial debridement before riboflavin-ultraviolet-A corneal collagen crosslinking therapy / S. Hayes, D. P. O'Brart, L. S. Lamdin et al. // J. Cataract. Refract. Surg. - 2008. – Vol. 34, № 4. - P. 657–661.
78. Hollingsworth, J. G. Correlation of appearance of keratoconic cornea in vivo by confocal microscopy and in vitro by light microscopy / J. G. Hollingsworth, R. E. Bonshek, N. Efron // Cornea. - 2005. - Vol. 24. - №4. - P. 397 – 405.
79. Hwang, J. S. Effects of multicurve RGP contact lens use on topographic changes in keratoconus / J. S. Hwang, J. H. Lee, W. R. Wee W. R., M. K. Kim // Korean. Journal of Ophthalmology. - 2010. – Vol. 24. - № 4. - P. 201–206.
80. Iseli, H.P. Laboratory measurement of the absorption coefficient of riboflavin for ultraviolet light (365 nm) / H. P. Iseli, M. Popp, T. Seiler // J. Refract. Surg. -2011. – Vol. 27, № 3. - P. 195–201.

81. Kanellopoulos, A. J. Collagen cross-linking in early keratoconus with riboflavin in a femtosecond laser-created pocket: initial clinical results / A. J. Kanellopoulos // J. Refract. Surg. - 2009. – Vol. 25, №11. - P. 1034-1037.
82. Kawano, M. M. Differentiation of early plasma cells on lone marrow stromal cells requiress interleikin-6 for escaping from apoptosis / M. M. Kawano, K. Mihara, N. Huang // Blood. – 1995. - Vol. 85, № 2. - P. 487-494.
83. Kang, S. Y. Anterior stromal puncture for treatment of contact lens-intolerant keratoconus patients. / S. Y. Kang, Y. K. Park, J. S. Song, H. M. Kim // Graefe's Archive for Clinical and Experimental Ophthalmology. - 2011. – Vol. 249. - № 1. - P. 89–92.
84. Kennedy, R. H. A 48-year clinical and epidemiologic study of keratoconus / R.H.Kennedy, W. M. Bourne, L. A. Dyer // Amer. J. Ophthalmol. – 1986. – Vol. 101, № 3.- P. 267-273.
85. Koreman, N.M. A clinical study of contact-lens-related keratoconus / N. M. Koreman // Am. J. Ophtalmol. - 1986. – Vol. 101, № 3. - P. 390.
86. Koller, T. Flattening of the cornea after collagen crosslinking for keratoconus. / T. Koller, B. Pajic, P. Vinciguerra, T. Seiler // J. Cataract. Refract. Surg. - 2011. – Vol. 37, № 8. - P. 1488–1492.
87. Koster, H. R. Topographical analysis of keratoconus / H. R. Koster, M. D. Wagoner // Int. Ophthalmol. Clin. – 1993. – Vol. 33, № 2.
88. Krumeich J.H., Daniel J., Knülle A. Live-epikeratophakia for keratoconus // J. Cataract Refract. Surg. – 1998. – Vol.24. – P.456–463
89. Kymionis, G. D. One-year follow-up of corneal confocal microscopy after corneal cross-linking in patients with post-laser in situ keratosmileusis ectasia and keratoconus. / G. D. Kymionis, V. F. Diakonis, M. Kalyvianaki, D. Portaliou // Am. J. Ophthalmol. - 2009. – Vol. 147, № 5. - P. 774 –778.
90. Kymionis, G. D. Corneal collagen cross-linking with riboflavin and ultraviolet-A irradiation in patients with thin corneas / G. D. Kymionis, D. M. Portaliou, V. F. Diakonis, G. A. Kounis // Am. J. Ophthalmol. - 2012. – Vol. 153, № 1. - P. 24-28.

91. Kymionis, G. D. Simultaneous topography-guided photorefractive keratectomy followed by corneal collagen cross-linking for keratoconus / G. D. Kymionis, D. M. Portaliou, G. A. Kounis // Am. J. Ophthalmol. - 2011. – Vol. 152, № 5. - P. 748–755.
92. Lackner, B. Repeatability and reproducibility of central corneal thickness measurement with Pentacam, Orbscan and ultrasound / B. Lackner, G. Schmidinger, S. Pieh et al // Optom. Vis. Sci. - 2005. - Vol. 82. - №10. - P. 892 - 899.
93. Leccisotti, A. Transepithelial corneal collagen cross-linking in keratoconus / A. Leccisotti, T. Islam // J. Refract. Surg. - 2010. - Vol. 26, № 12. - P. 942–948.
94. Li, X. Longitudinal study of the normal eyes in unilateral keratoconus patients / X. Li [et al.] // Ophthalmology. - 2004. - Vol. 111, № 3. - P. 140-046.
95. Lim, L. Late onset post-keratoplasty astigmatism in patients with keratoconus / L. Lim [et al.] // Br. J. Ophthalmol. – 2004. – Vol. 88, № 3. – P. 371-376.
96. Legkikh, L. N. Morphological and mathematical aspects of corneal ectasia origin in keratoconus and keratoglobus / L. N. Legkikh // XXII Congress of the ESCRS, Abstract. – Paris, 2004.
97. Li, Y. The apoptosis and proliferation after photorefractive keratectomy / Y. Li [et al.] // Zhonghua Yan Ke Za Zhi. – 1999. – Vol. 35, № 1. – P. 29-32.
98. Lima, G da S. Laser in situ keratomileusis to correct myopia, hypermetropia andastigmatism after penetrating keratoplasty for keratoconus: a series of 27 cases / G. da S. Limaa, H. Moreira, S. A. Wahab // Can. J. Ophthalmol. – 2001. – Vol. 36, № 7. - P. 54-57.
99. Mark, H. H. Keratoconus appearing after contact lens wear. / H. H. Mark // Eye Ear Nose Throat Mon. - 1974. – Vol. 53. - № 6. - P. 225-226.

ЗОТОВ В.В.

100. Miranda, D. Ferrara intrastromal corneal ring segment for severe keratoconus / D. Miranda [et al.] // J. Refract. Surg. – 2003. – Vol. 19, № 6. – P. 645-653.

101. Mazzotta, C. Treatment of progressive keratoconus by riboflavin-UVA-induced cross-linking of corneal collagen: ultrastructural analysis by Heidelberg Retinal Tomograph II in vivo confocal microscopy in humans / C. Mazzotta, A. Balestrazzi, C. Traversi // Cornea. - 2007. – Vol. 26, № 4. - P. 390–397.

102. Mazzotta, C. Morphological and functional correlations in riboflavin UV A corneal collagen cross-linking for keratoconus / C. Mazzotta, T. Caporossi, R. Denaro // Acta. Ophthalmol. - 2012. – Vol. 9, № 3. - P. 259-265.

103. Messmer, E.M. Morphological and Immunohistochemical Changes After Corneal Cross-Linking. / E. M. Messmer, P. Meyer, M. C. Herwig // Cornea. - 2013. – Vol. 32. - № 2. - P. 111-117.

104. Mazzotta, C. Stromal haze after combined riboflavin-UVA corneal collagen cross-linking in keratoconus: in vivo confocal microscopic evaluation / C. Mazzotta, A. Balestrazzi, S. Baiocchi // Clin. Experiment. Ophthalmol. - 2007. – Vol. 35, № 6. - P. 580–582.

105. Mandell, R. B. Asymmetric corneal toricity and pseudokeratoconus in videokeratography / R. B. Mandell, C. S. Chiang, L. Yee // J. Am. Optom. Assoc. - 1996. - Vol. 67, № 9. - P. 540-547.

106. Macsai, M. S. Development of Keratoconus after contact lens wear / M. S. Macsai, G. A. Varley, I. H. Krachmer // Arch. Ophthalmol. - 1990. - Vol. 108, № 4. - P. 534-538.

107. Mishima, S. Clinical investigations on the corneal endotelium / S. Mishima // Amer. J. Ophthalmol. – 1982. - Vol. 93, № 1. - P. 129.

108. Martin, R. G. Wedge resection in the cone after failed refractive surgery in patient with keratoconus / R. G. Martin // J. Refract. Surg. - 1995. - Vol. 21. - №3. - P. 348- 350.

109. Meek K.M., Tuft S.J., Huang Y. et al. Changes in Collagen Orientation and Distribution in Keratoconus Corneas // Invest. Ophthalmol. Vis. Sci. 2005; Vol. 46; N.6; 1948-1956.

110. Muller L.J., Pels E., Vrensen G.F. The Specific Architecture of the Anterior Stroma Accounts for Maintenance of Corneal Curvature // Br. J. Ophthalmol. 2001; Vol. 85; 437- 443.

111. Paik DC, Wen Q, Airiani S, Braunstein RE, Trokel SL. Aliphatic β-nitro alcohols for non-enzymatic collagen crosslinking of scleral tissue. Exp Eye Res. 2008; 87: 279-285.

112. Raiskup, F. Corneal cross-linking with hypo-osmolar riboflavin solution in thin keratoconic corneas / F. Raiskup, E. Spoerl // Am. J. Ophthalmol. – 2011. – Vol. 152, № 1. - P. 28-32.

113. Rabinowitz, Y. S. Keratoconus / Y. S. Rabinowitz // Surv. Ophthalmol. – 1998. – Vol. 42, № 4. –P. 297-319.

114. Raiskup-Wolf, F. Collagen crosslinking with riboflavin and ultraviolet-A light in keratoconus: long-term results / F. Raiskup-Wolf, A. Hoyer, E. Spoerl, L. E. Pillunat // J. Cataract. Refract. Surg. - 2008. – Vol. 34, P.796–801.

115. Rabinowitz, Y. S. Videokeratography database of normal human corneas / Y. S. Rabinowitz, H. Yang, Y. Brickman // Br. J. Ophthalmol. – 1996. – Vol. 80, № 7. – P. 610-616.

116. Rabinowitz, Y. S. Corneal topography // Curr. Opin. Ophthalmol. - 1995. - Vol. 6. - № 4. - P. 57-62.

117. Roberts, C. Biomechanics of the cornea and wavefront-guided laser refractive surgery / C. Roberts // J. Refract. Surg. – 2002. – 18 (Suppl). – P. 589-592.

118. Ruckhofer, J. Confocal microscopy after implantation of intrastromal corneal ring segments / J. Ruckhofer [et al.] // Ophthalmolog. – 2000. – Vol. 107, № 12. – P. 2144-2151.

119. Rocha, K. M. Comparative study of riboflavin-UVA cross-linking and ‘flash-linking’ using surface wave elastometry / K. M. Rocha, J. C. Ramos-Esteban, Y. Qian // J. Refract. Surg. - 2008. – Vol. 24, № 7. - P. 748–751.

120. Rubsamen, P. E. Keratoconus with acute hydrops and perforation. Briefcase report / P. E. Rubsamen, W. M. McLeich // Cornea. - 1991. - Vol. 10, № 1. - P. 82-84.

121. Rehany, U. In vitro incorporation of proline into keratoconic human corneas / U. Rehany, S. Shoshan // Invest. Ophthalmol. - 1984. - Vol. 25, № 11. - P. 1254-1257.

122. Ruben, M. Treatment of keratoconus / M. Ruben // Ophthalmol. Optician. - 1978. - Vol. 18, № 3. - P. 64-71.

123. Rabinowitz, Y. S. KISA % index: a quantitative videokeratography algoritm embodying minimal topographic criteria for diagnosing keratoconus / Y. S. Rabinowitz, K. Rasheed // J. Cataract. Ref. Surg. - 1999. - Vol. 25, № 10. - P. 1327-1335.

124. Rubinstein, M.P. The use of hybrid lenses in management of the irregular cornea / M. P. Rubinstein, S. Sud // Cont. Lens. Anterior Eye. - 1999. - Vol. 22. - № 3, P. 87-90.

125. Samaras, K. Effect of epithelial retention and removal on riboflavin absorption in porcine corneas / K. Samaras, D. P. O'Brart, E. Doutch et al. // J. Refract. Surg. - 2009. – Vol. 25, № 9. - P. 771–775.

126. Sawaguchi, S. Alfa-1 proteinase inhibitor levels in keratoconus / S. Sawaguchi, S. S. Twining, B. Y. Yue et al. // Exp. Eye Res. - 1990. - Vol. 50, № 5. - P. 549-554.

127. Smolek, M. K. Keratoconus and contact lens-induced corneal warpage analysis using the keratomorphic diagram / M. K. Smolek, S. D. Klyce, N. Maeda // Invest. Ophthalmol. Vis. Sci. – 1994. - Vol. 35, № 13. - P. 4192-4204.

128. Shiotani, Y. Comparison of topographic indices that correlate with visual acuity in videokeratography / Y. Shiotani, N. Maeda, T. Inoue et al. // Ophthalmology. – 2000. - Vol. l07, № 3. - P. 559-564.

129. Spoerl, E. Induction of cross-links in corneal tissue / E. Spoerl, M. Huhle, T. Seiler // Exp. Eye Res. - 1998. – Vol. 66, № 1. - P. 97-103.

130. Spoerl, E. Increased resistance of crosslinked cornea against enzymatic digestion / E. Spoerl, G. Wollensak, T. Seiler // Curr. Eye Res. - 2004. – Vol. 29. № 1. - P. 35–40.

131. Spoerl, E. Techniques for stiffening the cornea / E. Spoerl, T. Seiler // J. Refract. Surg. - 1999. – Vol. 15, № 6. - P. 711-713.

132. Spoerl, E. Induction of cross-links in corneal tissue / E. Spoerl, M. Huhle, T. Seiler // Exp. Eye Res. - 1998. – Vol. 66, № 1. - P. 97–103.

133. Sturbaum, C. W. Pathology of corneal endothelium in keratoconus / C. W. Sturbaum, R. L. Peiffer // Ophthalmologica. - 1993. - Vol. 206, № 4. - P. 192-208.

134. Toledo, J. A. Longterm progression of astigmatism after penetrating keratoplasty for keratoconus: evidence of late recurrence / J. A. de Toledo [et al.] // Cornea. – 2003. – Vol. 22, № 4. – P. 317-323.

135. Van Leuven, F. V. Human a2-macroglobulin: structure and function / F. V. Van Leuven // Trends. Biochem. Sci. - 1982. - Vol. 52, № 2. - P. 185-187.

136. Vinciguerra, P. Intraoperative and postoperative effects of corneal collagen cross-linking on progressive keratoconus / F. V. Van Leuven // Arch. Ophthalmol. - 2009. – Vol. 127, № 10. - P. 1258-1265.

137. Vinciguerra, R. Comparative stress strain measurements of human corneas after transepithelial UVA induced cross-linking: impregnation with iontophoresis, different riboflavin solutions and irradiance power / R. Vinciguerra, E. Spoerl, S. Romano // Paper presented a The Association for Research in Vision and Ophthalmology Annual Meeting, 7th May, 2012; Fort Lauderdale, Florida.

138. Waring, G.O. Iontophoretic delivery of riboflavin and future applications with corneal CXL with UV-A for keratoconus treatment / G. O. Waring // Paper presented at The American Society of Refractive Surgery Symposium And Congress, 24th April, 2012, Chicago.

139. Watters, G. A. Evaluation of mild, moderate, and advanced keratoconus using ultrasound pachometry and the EyeSys videokeratoscope / G. Watters, H. Owens // Optom. Vis. Sci. – 1998. - Vol. 75, № 9. - P. 640-646.

140. Wilson, S. E. Keratocyte apoptosis and keratoconus / S. E. Wilson, W. J. Kim, R. R. Mohan, D. M. Meisler // 13th Inter. Ophthalmol. Gongress. - 26-31 Jul. - Paris, 1998. - P. 135.

141. Willmer, R. Keratokonus das Ratsel der Pathogenese / R. Willmer, D. Zimmermann // Klin. Mbl. Augenheilk. - 1986. – Vol. 188, № 5. - P. 365-366.

142. Wollensak, G. Riboflavin/ultraviolet-a-induced collagen crosslinking for the treatment of keratoconus / G. Wollensak, E. Spoerl, T. Seiler // Am. J. Ophthalmol. - 2003. - Vol. 135, № 5. - .P. 620–627.

143. Wollensak, G. Keratocyte cytotoxicity of riboflavin/UVA-treatment in vitro. / G. Wollensak, E. Spoerl, F. Reber, T. Seiler // Eye (Lond). - 2004. – Vol. 18, № 7. - P. 718-722.

144. Wollensak, G. Collagen fiber diameter in the rabbit cornea after collagen crosslinking by riboflavin / UVA / G. Wollensak, M. Wilsch, E. Spoerl, T. Seiler // Cornea. - 2004. – Vol. 23, № 5. - P. 503-507.

145. Wollensak, G. Stress-strain measurements of human and porcine corneas after riboflavin-ultraviolet-A-induced cross-linking. / G. Wollensak, E. Spoerl, T. Seiler // J. Cataract. Refract. Surg. - 2003. - Vol. 29, № 9. - P. 1780-1785.

146. Wollensak, G. Biomechanical and histological changes after corneal crosslinking with and without epithelial debridement / G. Wollensak, E. Iomdina // J. Cataract. Refract. Surg. - 2009. - Vol. 35, № 3. - P. 540-546.

147. Wollensak, G., Keratocyte apoptosis after corneal collagen cross-linking using riboflavin / UVA treatment / G. Wollensak, E. Spoerl, M. Wilsch, T. Seiler // Cornea. - 2004. - Vol. 23. № 1. - P. 43-49.

148. Wollensak, G. Biomechanical efficacy of collagen crosslinking in porcine cornea using a femtosecond laser pocket / G. Wollensak, C. M. Hammer, Spörl E. // Cornea. - 2014. - Vol. 33, № 3. - P. 300-305.

149. Yue, B.Y. Heterogenety in keratoconus. Possible biochemical basis / B. Y. Yue, J. Sugar, K. Benveniste // Proc. Soc. Exp. Biol. Med. - 1984. - Vol. 175, № 4. - P. 336-340.

150. Zadok, D. Penetratimng keratoplasty or keratoconus: long-term results / D. Zadok [et al.] // Cornea. - 2005. - Vol. 24, № 8. - P. 112-115.

151. Zimmermann, D. R. Type VI collagen is a major component of the human cornea / D. R. Zimmermann, B. Trueb, K.H. Winterhalter et al. // FEBS Letters. - 1986. - Vol. 197, № 1-2. - P. 55-58.

152. Zhou, L. Expession of wound healing and stress-related protein in keratoconus corneas / L. Zhou, B. Y. Yue, S. S. Twining et al. // Curr. Eye Res. - 1996. - Vol. 15, № 11. - P. 1124-1131.

ЭОТОВ Е.В.