ГОСУДАРСТВЕННОЕ БЮДЖЕТНОЕ ОБРАЗОВАТЕЛЬНОЕ УЧРЕЖДЕНИЕ
ВЫСШЕГО ПРОФЕССИОНАЛЬНОГО ОБУЧЕНИЯ
НИЖЕГОРОДСКАЯ ГОСУДАРСТВЕННАЯ МЕДИЦИНСКАЯ АКАДЕМИЯ

На правах рукописи

Рыжевский Дмитрий Владимирович

Повышение эффективности лечения врожденных и неонатальных фокальных сосудистых гиперплазий кожи челюстно-лицевой области у детей с применением комбинированного метода селективного фототермолиза и склерозирования.

14.01.14. – Стоматология

Диссертация
на соискание ученой степени
кандидата медицинских наук

НАУЧНЫЙ РУКОВОДИТЕЛЬ:
доктор медицинских наук,
профессор Дурново Е.А.

Нижний Новгород – 2015

ВВЕДЕНИЕ 3
1. ЛИТЕРАТУРНЫЙ ОБЗОР 10
1.1. Классифицирование врожденных поражений сосудов. 10
1.2 Теории возникновения, особенности патогенеза, клинической картины и диагностики врожденных и неонатальных гиперплазий кровеносных сосудов. 144
1.3 Методы лечения сосудистых гиперплазий кожных покровов. 255
1.3.1. Оперативное лечение. 266
1.3.2 Диатермокоагуляция. 28
1.3.3 Склеротерапия. 28
1.3.4 Криодеструкция. 30
1.3.5. Гормональная терапия. 31
1.3.6 Рентгенотерапия. 33
1.3.7 Лечение пропранололом. 33
1.3.8. Лечение лазером и импульсным светом. 34
2. МАТЕРИАЛ И МЕТОДЫ ИССЛЕДОВАНИЯ 45
2.1. Общая характеристика обследованных пациентов 45
2.2 Методы исследования. 49
2.2.1 Общеклиническое обследование. 49
2.2.2 Оценка площади очага гиперплазии кровеносных сосудов кожи. 51
2.2.3 Ультразвуковое исследование. 53
2.2.4 Термографическое исследование. 55
2.2.5 Статистическая обработка результатов исследования 58
2.3 Комбинированный метод селективного фототермолиза и склерозирования. 59
2.4 Методика селективного фототермолиза 62
2.5 Методика криодеструкции. 64
2.6 Методика склерозирования. 64
3. РЕЗУЛЬТАТЫ СОБСТВЕННЫХ ИССЛЕДОВАНИЙ 66
4. ОБСУЖДЕНИЕ РЕЗУЛЬТАТОВ ИССЛЕДОВАНИЯ 96
ВЫВОДЫ 107
ПРАКТИЧЕСКИЕ РЕКОМЕНДАЦИИ 110
СПИСОК ЛИТЕРАТУРЫ 112

ВВЕДЕНИЕ

Сосудистые гиперплазии кожи, так называемые гемангиомы, являются наиболее часто встречающимися врожденными и неонатальными сосудистыми поражениями кожи у детей. При рождении сосудистые поражения кожи выявляются у 1-3% детей (Исаков Ю.Ф.,2009; Bruckner A.,2009; Holcomb G.,2010), к первому году жизни данный показатель увеличивается до 10% (Кожевников Е.В.,2009; Boscolo E.,2008). Наиболее часто в детской практике приходится сталкиваться с гемангиомами, локализованными в области головы и шеи (Исаков Ю.Ф., 2009; Bruckner A., Frieden I., 2003; Enjolras O., 2007), таким образом, данная проблема представляет большой интерес для челюстно-лицевой хирургии, особенно детского возраста.

В арсенале практикующих хирургов на данный момент присутствует множество способов лечения детей с так называемыми гемангиомами. К ним относятся : склеро-, гормоно-, крио-, лазеро-, рентгенотерапия, хирургический метод, бета-адреноблокаторы, электрохимический лизис, свч-деструкция, эмболизация и др.(Надточий А.Г., Рогинский В.В., Григорьян А.С., 2011). Само количество методов лечения указывает на то, что однозначного решения данной проблемы не существует, а подход к выбору метода для лечения каждого пациента должен быть индивидуальным.

Многие авторы (Буторина А.В., Шафранов В.В., 2009; Рогинский В.В., 2011; Надточий А.Г., 2011; Солдатский Ю.Л., 2012; Enjolras O., 2007) отмечают способность некоторых форм сосудистых поражений к самопроизвольной инволюции. Однако, несмотря на эту способность, данные образования, еще до наступления инволюции, могут разрастаться до значительных размеров, приводя к ряду осложнений (изъязвление, образование гипертрофических рубцов, эрозивные кровотечения). Также часть гемангиом может и не подвергнуться самопроизвольному регрессу, сохраниться и даже с возрастом усугубиться (Рогинский В.В., 2010; Надточий А.Г., 2011; Солдатский Ю.Л., 2012). Кроме того,

в процессе инволюции полного регресса может и не произойти, что проявляется остаточными деформациями, рубцами, сохранением дисхромии и сосудистого рисунка кожи лица (Шафранов В.В., 2003, Голованов В.Н., 2005; Пальтова С.Ю., 2010; Anderson R., 2006; Arneja J., 2010; Daramola O., 2011). Неполноценная реабилитация юных пациентов с гемангиомами лица и шеи представляет еще и серьезную проблему в плане последующей социальной адаптации.

Исходя из вышеперечисленного, актуальна проблема поиска новых, эффективных методов лечения сосудистых гиперплазий кожи (Топольницкий О.З., 2012). Учитывая большую распространенность данного заболевания, особенно у детей, они должны быть простыми в использовании, не требовать больших затрат по времени реализации, а также быть как можно менее инвазивными и безопасными, что тоже обусловлено их основным применением в детской практике.

Селективный фототермолиз ангиодисплазий кожи является одним из наиболее простых и безопасных методов лечения. Физической основой данной методики является поглощение световой волны заданной длины структурой-мишенью (в случае с гемангиомами – гемоглобином эритроцитов либо водой) с последующим преобразованием световой энергии в тепловую (фототермолиз). Метод обладает такими важными свойствами как, отсутствие кровотечения, достаточная безболезненность, возможность прицельного воздействия на четко определенный участок покровных тканей, отсутствие значимого взаимодействия со здоровыми тканями (Тарасенко С.В., 2013). Существенным недостатком селективного фототермолиза является ограниченность глубины проникновения светового потока – наиболее эффективное воздействие до 3-5 мм (Гераськин А.В., 2010; Штиршнайдер Ю.Ю., 2010; Гуткин Д.В., 2006).

Склерозирование гемангиом практикуется в детской хирургии с конца девятнадцатого века. Методика основывается на действии активного вещества, введенного инъекционно внутрь опухоли, вызывающего в ней асептическое воспаление, что приводит к запустеванию гемангиомы и замещению соединительной тканью (Бернадский Ю.И., 2005, Гуцан А.Э., 1997). Наиболее

часто с целью склерозирования применяется этиловый спирт, фибровейн, этоксисклерол. Несмотря на свою доступность, метод имеет существенный недостаток: введение достаточного количества вещества вызывает развитие длительно заживающего некроза, приводящего впоследствии к образованию грубых рубцов (Маркина Н.В., 2005).

Таким образом, в настоящее время поиск новых методов лечения врожденных и неонатальных сосудистых гиперплазий кожи челюстно-лицевой области у детей остается весьма актуальной проблемой, что и определило цель нашего исследования.

Цель исследования: повысить эффективность лечения врожденных и неонатальных фокальных сосудистых гиперплазий кожи челюстно-лицевой области у детей путем комбинированного применения методов селективного фототермолиза и склерозирования.

Задачи исследования:

1. Определить макроскопические критерии фокальных сосудистых гиперплазий кожи челюстно-лицевой области у детей на основании анализа частоты, площади и глубины поражения, а также определить их преимущественную локализацию.
2. Предложить разработанный метод комбинированного селективного фототермолиза и склерозирования фокальных врожденных и неонатальных гиперплазий кровеносных сосудов кожи челюстно-лицевой области у детей.
3. Сравнить характер и интенсивность местных клинических проявлений в области постоперационного поля на следующие сутки после проведенного лечения в зависимости от выбора метода лечения.
4. Оценить характер и степень инволюционных изменений фокальных сосудистых гиперплазий кожи челюстно-лицевой области у детей при лечении комбинированным методом селективного фототермолиза и склерозирования и традиционными методиками лечения на основании анализа площади поражения,

глубины очага поражения и термометрических показателей на этапах лечения (до лечения, через 1 месяц после первого сеанса лечения).

5. Изучить частоту и характер осложнений при лечении фокальных сосудистых гиперплазий кожи челюстно-лицевой области у детей комбинированным методом селективного фототермолиза и склерозирования и традиционными методиками.

6. Сравнить и оценить отдаленные результаты лечения (через 6 месяцев после завершения) фокальных сосудистых гиперплазий кожи челюстно-лицевой области у детей комбинированным методом селективного фототермолиза и склерозирования и традиционными методиками.

Научная новизна

1. Уточнены макроскопические критерии фокальных гиперплазий кровеносных сосудов кожи челюстно-лицевой области у детей на основании анализа частоты, площади и глубины очага поражения, а также их преимущественная локализация
2. Впервые предложен метод комбинированного применения селективного фототермолиза и склерозирования при лечении врожденных и неонатальных сосудистых гиперплазий кожи челюстно-лицевой области у детей.
3. Впервые доказана клиническая эффективность комбинированного метода селективного фототермолиза и склерозирования при лечении гиперплазий кровеносных сосудов кожи челюстно-лицевой области у детей на основании анализа ближайших и отдаленных результатов по сравнению с традиционными методиками.
4. Впервые определены термометрические характеристики фокальных врожденных и неонатальных сосудистых гиперплазий кожи челюстно-лицевой области у детей, а также динамика данных термометрических показателей на этапах лечения: при использовании комбинированного метода селективного фототермолиза и склерозирования и традиционных методов лечения гемангиом у детей.

5. Проведен сравнительный анализ предложенного метода с традиционными способами лечения гемангиом у детей и доказана его эффективность.

Практическая значимость работы

Проведенный анализ наиболее распространенных методов лечения врожденных и неонатальных фокальных сосудистых гиперплазий кожи челюстно-лицевой области у детей дает возможность выбора наиболее оптимального подхода к решению данной проблемы.

Разработанный метод комбинированной фото- и хемодеструкции фокальных гиперплазий кровеносных сосудов кожи челюстно-лицевой области у детей и алгоритм его применения дает хорошие косметические и функциональные результаты.

Метод комбинированного лечения с применением селективного фототермолиза и склерозирования гемангиом с учетом показаний и противопоказаний значительно повышает качество и сокращает сроки лечения по сравнению с традиционными методиками.

Лечение с применением предложенного метода возможно проводить в амбулаторных условиях, либо в условиях однодневного стационара, в большинстве случаев, только с аппликационной анестезией.

Основные положения, выносимые на защиту:

1. При лечении детей с фокальными гиперплазиями кровеносных сосудов кожи челюстно-лицевой области комбинированный метод селективного фототермолиза и склерозирования является малоинвазивным, безопасным и высокоэффективным по сравнению с традиционными методиками.
2. Комбинированный метод селективного фототермолиза и склерозирования при лечении фокальных гиперплазий кровеносных сосудов кожи челюстно-лицевой области у детей приводит к более стойким инволюционным изменениям очага поражения, чем традиционные методы лечения.

Внедрение результатов исследования

Результаты исследования внедрены в практику отделения третьей лазерной хирургии Чебоксарского филиала МНТК «Микрохирургия глаза» (г. Чебоксары). Материалы исследования используются при чтении лекций, проведении практических занятий, семинаров со студентами стоматологического факультета ГБОУ ВПО «НижГМА» Минздрава России (г. Нижний Новгород) и с курсантами АУ ЧР «Институт усовершенствования врачей» (г. Чебоксары).

Апробация результатов исследования

Основные положения и результаты работы были апробированы на совместном заседании сотрудников кафедр ГБОУ ВПО «НижГМА» Минздрава России: терапевтической стоматологии, ортопедической стоматологии, стоматологии детского возраста, хирургической стоматологии и челюстно-лицевой хирургии, пропедевтической стоматологии, челюстно-лицевой хирургии и имплантологии ФПКВ, стоматологии ФПКВ.

Вклад автора

Автор принимал непосредственное участие в анализе литературных данных и архивных материалов. Лично автором выполнен осмотр, клиническое обследование 120 пациентов и проведено лечение 87 пациентов с гиперплазиями кровеносных сосудов кожи челюстно-лицевой области. Вся полученная информация проанализирована, систематизирована и обработана статистическими методами.

Публикации.

По теме диссертационного исследования опубликовано 3 научные работы в журналах, рецензируемых ВАК РФ.

Структура и объем диссертации.

Диссертация изложена на 145 страницах машинописного текста и состоит из введения, обзора литературы, главы «Материалы и методы», результатов

собственных исследований, обсуждения полученных результатов, выводов, практических рекомендаций, списка литературы, приложения. Работа содержит 25 таблиц и 34 рисунка. Библиографический указатель состоит из 297 источников (107 источников на русском языке и 190 источник на иностранных языках).

Работа запланирована и выполнена на кафедре хирургической стоматологии и челюстно-лицевой хирургии Нижегородской государственной медицинской академии.

Литературный обзор

1.1. Классифицирование врожденных поражений сосудов.

Термин "гемангиома" происходит из греческого языка (angeon — сосуд и haima – кровь) и означает врожденные и приобретенные поражения сосудов кожи. Данная патология известна науке многие столетия и имела множество названий: «винные пятна», «клубничная гемангиома», «материнский невус», «укус аиста», «лососевая бляшка» » [4, 10, 12, 37, 49, 75, 105]. Впервые термин «Гемангиома» предложил Рудольф Вирхов в 1964 году. Его авторству и принадлежит первый труд, посвященный гемангиомам, в котором было дано макроскопическое описание данной патологии, и на основании различий в строении была проведена первая систематизация. Образования были подразделены на простые (капиллярные), кавернозные и гроздевидные (рацемозные). В дальнейшем эта классификация многократно видоизменялась. В Советском Союзе использовались следующие клинико-анатомические классификации: по П.М. Горбушиной, по Д.В. Дудко, по Н.И. Кондрашину [9].

Н.И. Кондрашкин (1963) выделял следующие виды гемангиом: простая; кавернозная; ветвистая; комбинированная гемангиома (представляющая сочетания вышеуказанных образований); смешанная (например, гемангиолимфома, гемангиофиброма, нейроангиофиброма); системный ангиоматоз.

В 1978 году в Московском медицинском стоматологическом институте П.М. Горбушиной была разработана практическая систематика сосудистых опухолей в челюстно-лицевой области, в которой выделены следующие формы: 1. Кавернозные или пещеристые: а) инкапсулированные; б) диффузные. 2) Капиллярные или простые: а) поверхностные; б) глубокие. 3. Гроздевидные или ветвистые: а) артериальные; б) венозные. 4. Фиброангиомы различают: 1. капиллярные; 2. кавернозные; 3. ветвистые: а) быстро растущие; б) медленно растущие.

В 1987 году Ю.И. Бернадским и Д.В. Дудко для более точного определения времени и способа лечения была разработана и предложена классификация, учитывающая патогенез, темпы развития и структуру опухоли; так были выделены: врожденные (медленно растущие) гемангиомы, травматические гемангиомы, возникшие при родах (быстро растущие) и травматические гемангиомы, возникшие после рождения (истинные – быстро растущие, ложные – медленно растущие).[9]

Классификация и терминология, используемые для описания эндотелиальных аномалий, в настоящее время остаются источником разногласий. Первоначально эти заболевания подразделяли в зависимости от размера канала поражения и типа содержащейся жидкости. Диагноз «гемангиома кавернозная» особенно спорный, поскольку он использовался как для описания структурных аномалий венозной системы, так и для описания гемангиом с подкожным компонентом - двух типов поражений, которые могут иметь сходный внешний вид в раннем детском возрасте, но отличаются по таким важным признакам – склонности к росту, реакции на лечение и прогнозу. Содержащие лимфу поражения классифицировались как лимфангиомы или кистозные гигромы [62].

Принципиально новый взгляд на классификацию гемангиом был предложен в исследовании J.B.Mulliken при участии J. Glowacki (1982). Авторами было доказано, что в биологическом отношении гемангиомы неоднородны: у части гемангиом эндотелиальные клетки обладают выраженной пролиферативной активностью (данный признак был расценен как проявление онкоактивности), у остальной же части гемангиом пролиферативная активность эпителия отсутствовала (авторами по этому признаку данная часть гемангиом была отнесена к порокам развития) [235]. Отталкиваясь от этого, была создана «биологическая» классификация сосудистых образований, в которой учитывались как клинические свойства образований, так и эндотелиальные характеристики.

Работы J.B. Mulliken и J.Glowacki легли в основу классификации, официально принятой в 1996 г. Интернациональным обществом изучения сосудистых аномалий (ISSVA) [131, 166, 179, 234, 275], представленной ниже:

1. Сосудистые опухоли

1.1 Гемангиома

1.2 Капозиформная гемангиоэндотелиома

1.3 Тафт-ангиома (ангиобластома)

1.4 Ангиосаркома

1.5 Врожденная гемангиоперицитома / инфантильный миофиброматоз

1.6 Эккринная ангиоматозная гамартома

2. Ангиодисплазии

2.1 С медленным потоком крови или лимфы:

2.1.1 Капиллярные ангиодисплазии

2.1.2 Телеангиэктазии

2.1.3 Лимфатические ангиодисплазии

2.1.4 Венозные ангиодисплазии

2.2 С быстрым потоком крови или лимфы:

2.2.1 Артериальные ангиодисплазии

2.2.2 Аневризмы, эктазии, стенозы и т.п.

2.2.3 Артериовенозные ангиодисплазии или артериовенозные фистулы

2.3 Комбинированные:

2.3.1 С медленным потоком: синдром Клиппеля-Треноне (капиллярно-лимфатически-венозная ангиодисплазия)

2.3.2 С быстрым потоком: синдром Паркса-Вебера (капиллярно-артериально-венозная ангиодисплазия).

Как видно из классификации, ангиодисплазии на основании гистологической картины подразделяются на капиллярные, лимфатические, артериальные, венозные, артериовенозные и смешанные [178, 181, 235].

В 2010 году группой Российских исследователей под руководством Виталия Владиславовича Рогинского и Андрея Геннадьевича Надточиева было

сформулировано и доказано положение о том, что наиболее часто встречающиеся в детском возрасте патологические сосудистые образования, так называемые «детские гемангиомы» или «врожденные гемангиомы», являются не онкологическим образованием, а активно развивающейся сосудистой гиперплазией [257].

На основе данного положения была создана Классификация патологических состояний из кровеносных сосудов (2011). Основным положением этой классификации является выделение среди патологичных сосудистых образований (сосудистых аномалий – по классификации ISSVA) еще одной (наиболее часто встречаемой) группы – «Сосудистые гиперплазии», которые ранее обозначались как «Сосудистые опухоли» [257].

Таким образом, в классификации сосудистых образований выделяют:

- сосудистые опухоли, различающиеся по благоприятности прогноза, и, в соответствии, разделяющиеся на доброкачественные опухоли (капиллярная гемангиома, ангиофиброма и некоторые другие формы) и злокачественные образования (ангиосаркома, гемангиоэндотелиома и другие формы).
- Неопухолевые сосудистые образования, которые, в свою очередь, делятся на сосудистые гиперплазии в различных стадиях выраженности (стадия первичных проявлений, стадия активного роста, стадия начала инволюции, в которой образование начинает обратное развитие, стадия выраженной инволюции, стадия резидуальных проявлений) и сосудистые мальформации (артериальные, венозные, смешанные, капиллярные, артерио-венозные соустья);

Данное деление является клинико-биологическим и базируется на биологических стандартах построения. Иными словами, в ней тип – верхнее звено иерархии (к примеру, сосудистые опухоли). Класс – более низкое звено иерархии (гиперплазии, мальформации, доброкачественные и злокачественные опухоли) и вид – это варианты классов. По содержанию она клиническая, так как ее фрагменты складываются в нозологические формы [257].

Однако в действующей классификации МКБ-Х диагноз «Гемангиома» до сих пор остается неизменным, и большая часть практикующих врачей продолжает

пользоваться этим термином. Целью данной работы являлось повышение эффективности лечения детей с данным поражением кожи, поэтому в этом исследовании, наравне с более традиционным понятием «Гемангиома», фигурирует диагноз «Сосудистая гиперплазия».

1.2 Теории возникновения, особенности патогенеза, клинической картины и диагностики врожденных и неонатальных гиперплазий кровеносных сосудов.

По данным ряда авторов сосудистые новообразования кожных покровов составляют 75-80% всех новообразований детского возраста [3, 34, 38, 44, 111, 167], встречаются у 12% детей раннего детского возраста [178, 259, 290] и преобладают у девочек (соотношение девочек к мальчикам равно 3-7:1) [39, 51, 167]. Вероятность появления гемангиомы у доношенных детей составляет 10 - 12% и повышается до 20% у недоношенных детей с весом менее 1000 г [113]. Гемангиомы часто обнаруживаются также у переношенных новорожденных и у близнецов [169, 178, 194].

Существует свыше десятка теорий (например: фиссуральная, травматическая, неврологическая, теория тканевых уродств, эмбриональная теория и теория отшнурования), пытающихся объяснить этиологию и патогенез развития этих новообразований.

Одной из них является фиссуральная теория, согласно которой опухоль развивается вследствие аномального развития зачатков сосудов на местах хориоидальных щелей и вокруг естественных отверстий области лица и шеи. В связи с этим, особенности расположения новообразований предсказуемы: вокруг глаз и ротового отверстия, на кожных покровах носа и ушей, шеи. Эта теория достаточно актуальна на данный момент. [25, 73, 252, 279].

Травматическая теория говорит о возникновении новообразования в результате полученной травмы в эмбриональном периоде или в процессе родов. Основным аргументом, доказывающим верность данного предположения, является то, что гемангиомы чаще располагаются в областях, подверженных наибольшей травматизации в период родов (шея, лицо) [21, 40].

Согласно неврологической теории, развитие гемангиомы связано с внутриутробным повреждением нейронов и нервных волокон, что доказывает расположение данных образований в соответствии с ходом ветвей нейрональных проводников [122]. Данная теория в последнее время все реже упоминается в литературе.

В соответствии с теорией тканевых уродств, гемангиома представляет собой некое эмбриогенетическое уродство, или, так называемую гамартому, которая объясняет только факт врожденного процесса [110], но не позволяет истолковать последующие после рождения процессы ее роста, прорастания и разрушение окружающих тканей. В отличие от гамартом, гемангиомы имеют возможность самопроизвольного исчезновения, что, в данном случае, не позволяет отнести их к генетическим дефектам [8].

Наиболее современной считается теория отшнурованных клеток [49, 226]. При ней источником опухоли являются первичные капилляры, которые растут почкованием и образующиеся из клеток мезенхимы. Процесс аналогичен образованию капилляров в гранулярной ткани, но имеет ярко выраженный инфильтративный характер и схожесть с ростом гемангиом. По мере формирования и дифференцировки сосудов в артериальные и венозные, некоторые участки капиллярной сети остаются в избытке и организуются во временно автономно работающие. Под супрессивным влиянием макроорганизма данные участки (островки) постепенно подвергаются редукции. Однако при нарушении эмбриогенеза участки капиллярной сети вновь возобновляют первоначальную гемодинамическую связь с артериальными и венозными сосудами, а также, с капиллярами, что может служить предпосылкой для образования соответствующего вида гемангиомы. С помощью данной теории

представляется возможным объяснить усиленное развитие и рост врожденных гемангиом вскоре после рождения [126 ,161].

Хотя точные механизмы, контролирующие рост и инволюцию сосудистых гиперплазий не до конца понятны, последние исследования васкулогенеза - процесса, во время которого предшественники эндотелиальных клеток дают рост кровеносным сосудам, и ангиогенеза - развития новых сосудов из уже существующих, способствовали формированию некоторых гипотез. Клеточными маркерами ангиогенеза, определяемыми путем иммунохимического анализа, являются ядерный антиген пролиферирующей клетки, IV тип коллагеназы, основной фактор роста фибробластов, фактор роста эндотелия сосудов, урокиназа и Е-селектин [221, 275], а также моноцитарный хемоаттрактант-протеин [206]. Основной фактор роста фибробластов повышается в моче и имеет тенденцию к уменьшению по мере регрессии гемангиомы [180, 275], что может быть использовано в качестве мониторинга при лечении [144].

Роль васкулогенеза менее понятна, но наличие аномальных артерий у некоторых пациентов с обширными гемангиомами может объясняться дефектами развития в период 8-10 недель гестации [215, 243, 246]. Риск развития гемангиом в 10 раз выше у детей, родившихся у женщин, перенесших процедуру исследования ворсин хориона [138]. Повышенная вероятность развития гемангиом у таких детей подтверждает, что ошибки в васкулогенезе могут в дальнейшем способствовать пролиферации гемангиом. Незавершенное созревание сосудистой системы у эмбриона может привести к задержке развития сосудистого эндотелия, который после рождения начинает быстро пролиферировать быстрее, чем у нормальных кровеносных сосудов. Хотя это и спорное утверждение, оно может объяснять повышенную вероятность развития гемангиом у недоношенных детей [113, 176].

Прямая наследственная передача гемангиом не установлена [23, 87]. В редких семейных случаях гемангиом очевидна генетическая мутация локусов, в которых находятся несколько генов, ответственных за рост кровеносных сосудов

[123, 289]. Также были описаны несколько родственников с вероятно аутосомно-доминантным передачей признака [130]. Анализ мутаций у таких родственников, развитие репрезентативной модели животных и дальнейшее расширение знаний по ангиогенезу и васкулогенезу могут улучшить наше понимание патогенеза гемангиом.

Что касается гистологического строения новообразований, стартовые проявления новообразований являются в большей степени клиническим понятием. Со стороны морфологии и структуру данные проявления соответствует стадии активного роста [60, 281]. В обоих случаях мы наблюдаем экзофитное новообразование с четкими границами пораженной и здоровой ткани. Ткань же образования имеет нечеткое разделение на несколько долек с наличием в строме участков богатых коллагеновыми волокнами, с резко очерченным контуром питающей артерии. Субстрат опухоли – выстланные гиперплазированным эндотелием капилляры. Эндотелиоциты выглядят "надутыми" с овальными гиперхромными ядрами. Ввиду гиперпластического процесса в эндотелии просвет капилляров значительно сужен и может не определяться [208, 227].

Для стадии начальной инволюции характерно наличие "сглаженных" нечетких границ патологического образования, которое имеет ныне в составе на 1 -2 дольки больше, нежели в первой стадии. Начало инволютивного процесса характерно для периферических отделов опухоли. В дальнейшем процесс распространяется и на центральные отделы образования. Питающая артерия также выражена, но на данной стадии она более ветвистая. При изучении строения капилляров отмечается сочетание гиперплазированных эндотелиоцитов в еще не дегенерированных капиллярах, так и уплощенных и "распластанных" на ярко выраженной базальной мембране эндотелиоцитов в пределах инволютированных сосудов. На месте инволюции клеток эндотелия отмечается щелевидной формы просвет капилляров, заполненный единичными эритроцитами [121, 134].

В следующей стадии (выраженная инволюция) количество долек опухоли достигает 6-8, при этом инволютивные процессы выражены одинаково как в

центральной части образования, так и по периферии. В строении внутренней выстилки почти всех капилляров отмечается уплощение эндотелия и образование щелевидного просвета.

В последней стадии (резидуальные проявления) узел гиперплазии исчезает. Артерия, которая ранее питала новообразование, облитерируется. Морфологию составляют одиночные капилляры, которые выстланы плоским дистрофированным эндотелием. Базальная мембрана имеет четкие контуры. Между сосудами появляются признаки развития интерстиция: появление адипоцитов, фибробластов, миофибробластов и коллагеновой стромы [121, 134, 208, 227].

При проведении иммуногистохимических исследований было обнаружено, что на всех стадиях развития гемангиомы выражена экспрессия фактора VIII, рецепторов CD31 и рецепторов CD34. Данные рецепторы найдены свыше чем в 90% клеточного состава. Также был констатирован тот факт, что стадия начальных проявлений не имеет принципиальных гистологических различий со стадией активного роста. В обоих стадиях маркер Glut-1 (специфический для ГКС) был выявлен у порядка трех четвертей всего клеточного состава опухоли; пролиферативные маркеры эндотелиоцитов Ki-67 обнаружены у четверти клеток эндотелия, что свидетельствует об активном росте новообразования.

Для процесса начала инволюции характерным оказалось снижение процентных соотношений экспрессии Glut-1 до 45% и Ki-67 до 15%. Снижение данных показателей указывает на начало инволюции.

Для выраженной инволюции характерны показатели Glut-1 в пределах 3-4% клеток и Ki-67 в пределах двух процентов клеток.

На стадии резидуальных проявлений показатели снижаются сильнее и стремятся к единице: Glut-1 -1-2% клеток, Ki-67 – менее 1% клеток. Данный факт говорит о полном прекращении инволюции [121, 134, 197, 222, 227].

Расположение сосудистых гиперплазий может быть различно: на голове и шее (60%),на туловище (25%) или на конечностях (15%) [81, 101]. Внешний вид патологического очага варьирует в зависимости от уровня вовлечения дермы,

глубины поражения, локализации и стадии эволюции [178, 290]. Очаг поражения может иметь вид ягоды клубники (при поверхностном расположении). Сосудистые гиперплазии, которые залегают глубоко в коже, - мягкие теплые массы слегка голубоватого цвета. [181]. При рождении поражения часто отсутствуют или незначительны, проявляясь как эритематозное или пигментное пятно, либо как область локализованных телеангиэктазий [177, 178].

После рождения начинается фаза быстрой пролиферации, продолжающаяся несколько месяцев. По мере пролиферации очаг принимает характерный вид ярко- красного, слегка возвышающегося над поверхностью кожи образования. Во время пролиферативной фазы сосудистые гиперплазии являются поражениями с быстрым потоком, что часто проявляется шумом, пульсацией и повышением местной температуры. Типичная сосудистая гиперплазия кожи начинает инволютировать приблизительно через 10-12 месяцев после рождения и 50% поражений полностью разрешаются в течение 5 лет [148, 153, 203].

Даже большое выступающее образование может бесследно регрессировать, не оставив прошлых признаков поражения тканей [41, 52, 106, 111, 223]. Тем не менее, часто на коже остаются резидуальные западения, телеангиэктазии или рубцы, особенно если в пролиферативной фазе наблюдалось изъязвление [168, 178]. Сосудистые гиперплазии кончика носа, губы и околоушной области особенно медленно регрессируют, а очень большие поверхностные гемангиомы лица часто оставляют деформирующие рубцы [238].

Сосудистые гиперплазии могут иметь глубокий, поверхностный или смешанный компоненты. Размер образования колеблется от нескольких миллиметров до нескольких сантиметров в диаметре. Чаще всего это одиночное образование, но у 20% имеются множественные очаги сосудистой гиперплазии [67, 131].

В некоторых случаях гемангиомы полностью развиваются внутриутробно и достигают окончательного размера уже при рождении (врожденные сосудистые гиперплазии) [132]. Такие врожденные образования стремительно разрешаются, часто оставляя после себя атрофические изменения кожи [132]. Хотя стадийное

поведение сосудистых гиперплазий хорошо известно, бывает трудно предсказать продолжительность стадии роста и инволюции в каждом индивидуальном случае. Поверхностные сосудистые гиперплазии кожи обычно достигают своих окончательных размеров к 6-8 месяцам, а глубокие лишь к 12-14 месяцам, а в некоторых случаях и к 2 годам. Стадия инволюции еще менее предсказуема, она обычно начинается с изменения цвета с ярко красного на лиловый или серый [131, 212, 224].

Сосудистая гиперплазия может оказаться угрожающей жизни из-за своей локализации (например, заглоточная опухоль) или приводит к прогрессирующей сердечной недостаточности, обусловленной шунтированием в одиночных или множественных больших кожных или печеночных гемангиомах [151, 168, 169, 209, 244].

Множественные кожные сосудистые гиперплазии (диффузный гемангиоматоз) могут сочетаться с висцеральными гемангиомами. Печеночные гемангиомы (в прошлом называвшиеся гемангиоэндотелиомами) обычно множественные и вовлекают обе печеночные доли. Смертность от них достигает 30-80% [131, 146, 150, 151, 169, 209, 293]. Множественные гастроинтестинальные гемангиомы могут осложняться кровотечением. Висцеральные гемангиомы, также как и кожные, имеют фазу быстрого роста в раннем детском возрасте и, если ребенок выживает, самостоятельно регрессируют. Периорбитальные сосудистые гиперплазии могут привести к астигматической амблиопии (из-за деформации роговицы), косоглазию (из-за инфильтрации окологлазничных мышц) и даже к потере зрения (из-за сдавления зрительного нерва). Гемангиомы дыхательных путей могут приводить к их обструкции. Заглоточные гемангиомы сопровождаются хрипотой и стридором. Эти поражения могут быстро прогрессировать, приводя к дыхательной недостаточности, часто проявляющейся в возрасте 6-12 недель. Приблизительно 50% таких детей имеют также ассоциированные кожные сосудистые гиперплазии, поэтому носовое дыхание ребенка с подобной патологией, особенно подбородка, губ, мандибулярной области, требует наблюдения.

Наиболее частым осложнением гиперплазии кровеносных сосудов является изъязвление, которое может быть очень болезненным и приводит к риску инфекции, кровотечения и рубцевания [156]. Изъязвление возникает в результате некроза и часто происходит в глубоких, быстро увеличивающихся патологических очагах, но иногда может быть уже при рождении. Дети с изъязвленными сосудистыми образованиями раздражительны, страдают плохим аппетитом и беспокойным сном.

Боль, сопровождающая изъязвление, является результатом ишемии и некроза патологического очага. Особенно высокий риск изъязвления имеют сосудистые гиперплазии аногенитальной области, что сопровождается жесточайшей болью при мочеиспускании или дефекации. В этих случаях возможно развитие суперинфекции, которая может привести к целлюлиту, остеомиелиту или септицемии и в некоторых случаях не исключает даже летальный исход [170, 232]. Геморрагии при гиперплазии кровеносных сосудов, хоть и сопровождаются минимальной кровопотерей, психологически могут вызывать большую тревогу у родителей ребенка.

Одним из осложнений быстро увеличивающихся сосудистых образований является феномен Казабах-Мерритта, который характеризуется гемолитической анемией, тромбоцитопенией и коагулопатией [213, 268]. Этот синдром чаще всего связан не с классическими инфантильными гемангиомами, а с двумя другими видами сосудистых опухолей: капозиформной гемангиоэндотелиомой и тафт-ангиомой [131, 182, 285, 298].

И сосудистые гиперплазии, и ангиодисплазии, и истинные гемангиомы могут существовать в ассоциации с определенными синдромами [33, 37, 71]. Исторически, многие дисморфологические состояния связывались с сосудистыми поражениями, большинство из которых является ангиодисплазиями (капиллярными, венозными или лимфатическими дисплазиями), а не гемангиомами или гиперплазиями [136]. Тем не менее, имеется, по крайней мере, два примера, в которых истинные гемангиомы оказываются интегральными составляющими аномального морфогенеза.

Обширные гиперплазии кровеносных сосудов кожи шеи и лица могут быть связаны с множественными аномалиями, составляющими, так называемый, синдром "PHACES", включающий в себя ангиодисплазии задней черепной ямки, гемангиомы шейно-лицевой области, артериальные аномалии, аномалии сердца, аномалии глаз и грудинные и абдоминальные расщепления или эктопию хорды [170, 171, 199, 200, 215, 243, 246, 253]. Этот синдром значительно преобладает у лиц женского пола (9:1) и, скорей всего, представляет дефекты развития, которые происходят в период 8-10 недель гестации [194, 215, 243, 246]. Последние наблюдения показали, что дети с этими артериальными аномалиями имеют большой риск цереброваскулярной окклюзии [137, 246]. Второй пример - это гемангиомы люмбосакральной области, которые могут быть маркерами скрытых пороков развития позвоночника и аномалий аноректальной и урогенитальной областей [111, 186].

Лимфатические ангиодисплазии могут ассоциироваться с синдромом Тернера, синдромом Дауна, трисомией 13 и 18 хромосом и синдромом Ульриха-Нунан [210].

При синдроме «голубого невуса» венозные ангиодисплазии могут затрагивать кожу, систему мышечного скелета и желудочно-кишечный тракт [178]. При этом кожные поражения очень болезненны [293].

Известны и другие синдромы сочетаний сосудистых аномалий и пороков развития различных тканей: Мафуччи (венозные ангиодисплазии и множественный энхондроматоз); Клиппель-Треноне (сочетание капиллярно-лимфатическо-венозной ангиодисплазии с недоразвитием и избыточным ростом конечностей); Стурджа-Вебера (капиллярная ангиодисплазия в зоне тройничного нерва в сочетании с интракраниальными аномалиями); Протеуса (кожные и висцеральные сосудистые дисплазии с пигментными невусами, гемигипертрофией, увеличением размеров рук или ног, экзостозами и липоматозом) [178].

Диагноз «гемангиома» или биологически более точно «гиперплазия кровеносных сосудов» может быть установлен на основании анамнеза и внешнего

вида поражения [61, 62]. В то же время диагностика глубоких подкожных или внутримышечных поражений представляет определенные трудности. В этих случаях требуется использование дополнительных методов исследования. Наиболее информативным диагностическим методом является ультразвуковая допплерография. Она позволяет отличить гемангиомы от солитарных опухолей и от различных вариантов сосудистых дисплазий, а также оценить поточные характеристики сосудистого поражения [168]. Определенную информацию нередко обеспечивает рентгенологическое исследование, которое отчасти способно выявить поточные характеристики поражения и уровень его распространения [76].

К числу наиболее часто используемых методов диагностики сосудистых аномалий относится компьютерная и магнитно-резонансная томография [156, 244]. На компьютерной томограмме гемангиома выглядит как гомогенная масса с большими питающими сосудами, интенсивность которой повышается после введения контрастного материала. Магнитно-резонансное исследование гемангиом демонстрирует хорошо ограниченные сплетенные массы с интермедиальным интенсивным сигналом на Т1 -снимках и гипоинтенсивным сигналом на Т2-снимках [162, 167]. При неинвазивной оценке ангиодисплазий с помощью ультразвука или магнитного резонанса важными дифференциальными характеристиками являются наличие или отсутствие дискретных масс, утолщение прилежащей кожи, наличие выступающих сосудов [181].

В некоторых, хотя и все более редких в последнее время, ситуациях требуется проведение ангиографического исследования. На ангиограммах гемангиома выглядит как гиперсосудистая масса с продолжительным паренхиматозным накоплением и повышенным артериальным и венозным кровотоком. При венозных ангиодисплазиях ангиографическая картина имеет ряд характерных признаков: неизмененность артерий, замедление венозной фазы, деформация или отсутствие вен, наличие эмбриональных латеральных вен [37, 76, 225].

К сожалению, некоторые злокачественные образования мягких тканей в детском возрасте, такие как фибросаркома или рабдомиосаркома, могут иметь очень сходный вид с пролиферирующей гемангиомой [133, 198]. Поэтому, случаи, которые представлены не совсем типичной картиной внешнего вида и роста последней, подлежат биопсии с целью исключения злокачественности поражения [233].

При развитии любого заболевания в челюстно-лицевой области основной точкой приложения действия патогенных факторов является сосудистое русло, особенно его микроциркуляторная часть [22]. Это утверждение более чем актуально при наличии сосудистого образования кожи.

В челюстно-лицевой хирургии существует несколько наиболее часто используемых методов для изучения сосудов микроциркуляторного русла: лазерная допплеровская флоуметрия [27, 50], биомикроскопия, полярография [82], фотоплетизмография [95], реография [84]. Данные методы функциональной диагностики в сочетании с математическими методиками являются весьма трудоемкими. Они требуют от врача специальной подготовки и обширных знаний по патофизиологическому анализу получаемой информации, ее клинической интерпретации, и не позволяют проводить дифференциальную диагностику нозологических форм.

В тоже время в медицине широко используются методы, основанные на измерении температуры тела. Температура – самое универсальное отражение жизнедеятельности человека. Практически при всех заболеваниях изменения температурных показателей является самым первым симптомом, указывающим на болезнь [260].

Одним из современных методов регистрации температуры обследуемой области является инфракрасная термография [128]. Он абсолютно безвреден для человека, так как в его основе лежит принцип регистрации температуры собственного излучения обследуемой области [230]. Метод имеет много преимуществ в том, что позволяет произвести как топическую, так и функциональную диагностику, являясь при этом неинвазивным [36].

Многие патологические процессы меняют нормальное распределение температуры на поверхности тела, причем эти изменения тем более выражены, чем ближе к поверхности расположен патологический очаг [42]. Причем, во многих случаях локальные изменения температуры опережают другие клинические проявления, что очень важно для ранней диагностики и назначения своевременного лечения [11]. Основными причинами повышения локальной температуры являются: расширение сосудистого русла, усиление обменных процессов, нарушение венозного оттока и венозный застой [102].

Так же инфракрасную термографию предлагали использовать для уточнения границ опухолевого процесса, который может превышать визуально определяемые границы новообразования [96].

В доступной нам литературе мы нашли сведения об использовании ИКТГ для проведения диагностики и дифференциальной диагностики доброкачественных и злокачественных новообразований [11].

Все выше перечисленное очень актуально для гиперплазии кровеносных сосудов кожи у детей: быстрая пролиферация образования, необходимость доступной и неинвазивной диагностики. К сожалению, в литературных источниках нами не было найдено точных данных о температурных особенностях гемангиом у детей. Таким образом, возникла необходимость в исследовании данных температурных показателей и необходимость установки взаимосвязи с другими клиническими проявлениями данной патологии.

1.3 Методы лечения сосудистых гиперплазий кожных покровов.

Выбор тактики ведения больных детей с сосудистыми опухолями – непростая задача, как и непосредственно процесс лечения [18, 123, 202, 239, 256, 272]. Выбор метода лечения зависит от локализации сосудистой опухоли, её размера и клинических проявлений; прогностически немаловажен темп роста образования, а также возраст и тяжесть состояния ребенка [201, 236, 245, 264].

Среди наиболее распространенных методов воздействия на патологическую ткань в очагах поражения можно назвать следующие: склерозирование [220, 247, 266], криодеструкция [115, 140, 141, 193, 267], сочетание криотерапии и склерозирующей терапии [139, 220], СВЧ-воздействие [141, 248, 271], рентгенотерапию [141, 265] и лазерное воздействие [109, 125, 159, 219, 286].

1.3.1. Оперативное лечение.

Оперативное вмешательство является радикальным методом лечения и преследует цель удаления видоизмененной ткани [19, 21, 57, 97]. Несмотря на это, хирургическое лечение гемангиом, имевшее ранее широкое распространение, в настоящее время используется менее чем в 1% случаев [17, 287]. Иссечение новообразования, как правило, возможно при небольших, глубоко расположенных гиперплазиях кровеносных сосудов, когда последнюю можно иссечь целиком, в пределах здоровых тканей, без существенного косметического ущерба [17, 89, 104, 111]. Хирургическая эксцизия также используется для коррекции резидуальных косметических деформаций или в случаях гемангиом на ножке, которым свойственны резидуальные состояния [152, 250]. Преимущества и недостатки хирургического вмешательства должны быть тщательно взвешены, так как рубец может оказаться хуже спонтанной регрессии [4, 37, 49, 100]. Некоторые авторы рекомендуют оценивать показания к операции с целью удаления остатков резидуальной гемангиомы в 4-х летнем возрасте ребенка [160]. Они считают показанной операцию при очень медленной инволюции гемангиомы, и если вмешательство предполагает хороший функциональный и косметический результат [5, 153, 195, 291].

Как подчеркивают Доннелли и др. [156], часто в связи с некомпетентностью врачей существует либо необоснованный хирургический радикализм в лечении сосудистых аномалий, когда больные подвергаются множеству хирургических операций, не дающих улучшения, а зачастую даже ухудшающих состояние

пациентов, либо необоснованно используется выжидательная тактика, приводящая к пропуску оптимальных сроков лечения.

В связи с богатым кровоснабжением новообразования, стоит учитывать возможность возникновения последующего грозного осложнения в виде профузного кровотечения, являющегося частой причиной досрочного прекращения операции (без радикального удаления всей опухоли) по жизненным показаниям. Возможны также другие осложнения в послеоперационном периоде, такие как воспаление с нагноением и изъязвлением, возникновение рецидива и болезненность [49, 100]. Во время проведения операции присутствует возможность травматизации нервных волокон, сосудов и мышц, что в будущем может привести к потере зрения, нарушениям функций дыхания и слуха. Также, во всех случаях оперативного лечения на месте манипуляции остается рубцовая ткань, служащая причиной функциональных и косметических дефектов [16, 49, 80, 100].

Одной из разновидностей хирургического лечения гемангиом кожных покровов можно считать прошивание опухоли, которое преследует цель снижения гемоперфузии и облитерации сосудов новообразования. Описанный механизм может привести к полной регрессии гемангиомы [88]. Однако данный метод применяется при большой площади поражения ткани ввиду невозможности выполнения тотальной операции и дает неполноценный косметический эффект, поэтому в современной практике применяется значительно реже [66].

Таким образом, хирургическое удаление гемангиом является наиболее радикальным, быстрым и доступным методом, применяемым, однако, только в условиях стационара и с использованием общей анестезии. Недостатком оперативного метода лечения является высокая возможность возникновения тяжелых кровотечений и функциональных дефектов. Немаловажным неудобством является наличие постоперационного косметического дефекта кожных покровов. В связи с этим, применялся метод при расположении гемангиом только на скрытых участках кожи, где наличие рубца не играло отрицательной эстетической

роли. Таким образом, применение оперативного вмешательства ограничивалось расположением сосудистого новообразования.

1.3.2 Диатермокоагуляция.

Диатермокоагуляция, или лечение при помощи высокочастотных токов, выполняется при помощи специальной аппаратуры, продуцирующей высокочастотный ток, подача которого на ткань с высоким уровнем сопротивления приводит к значительному повышению температуры и последующей термокоагуляции. Как правило, после разрушения новообразования происходит его склерозирование. Данный метод прост в применении, однако достаточно болезненный, что требует применения анестезиологических манипуляций [2, 25, 26, 28, 29].

Все авторы [6, 15, 32, 57, 85, 90, 91] отмечают, что метод применим только при очень поверхностных (1-2мм) и небольших по площади (до 0,5 см2) очагах гиперплазии и даже при таких размерах неизбежно формирование втянутых мелких рубцов [99].

1.3.3 Склеротерапия.

Основой метода является действие некоторых химических веществ на ткань новообразования, которые, вызывая в месте введения асептическое воспаление, способствуют последующему тромбированию сосудов опухоли [45, 56, 63, 241] и ее дистрофическому склерозированию. Данный метод был применен Schwable в 1872 году, при этом, основным действующим веществом был 70-градусный спирт, который применяется и в настоящее время. В последующем, данным методом пользовались Н.П.Ковальский [43], С.Д.Терновский [94], О.Я.Левина [53], В.С. Агапов [9]. Из-за того, что введение в гемангиому 70° спирта сопровождалось резкой болезненностью, Е.Ю.Махлиной [56] было предложено

ввести р-р хинина - уретана. Lewis [149] Vianna [284] успешно был апробирован в области склерозирования солянокислый натрий. Современниками Ruffa и Bubbio [256] был также удачно использован моноэтанол.

В 1980 г. в научной литературе были опубликованы итоги склеротерапии гемангиом 70-градусным спиртом у 267 пациентов. Объем вводимого раствора колебался от 0.1 до 12 мл за одну инъекцию. При наличии обширных кавернозных гемангиом склерозирующее вещество вводилось в соседние ткани, и по мере развития ишемии опухоли, продолжалось введение спирта непосредственно в межуточную ткань гемангиомы. Это приводило к обширному некрозу и к деструкции ткани, несравнимому с результатом классической склерозирующей терапии, при которой вводимое вещество при попадании в кровь смешивалось с ней и теряло активную концентрацию воздействия.

Ввиду наличия резко выраженной болевой реакции при введении спирта, авторами метода было предложено применение местной анестезии раствором новокаина [57].Через 20 - 30 минут после инъекции спирта возникал воспалительный отек, максимально проявляющийся в конце первых суток. По прошествии нескольких дней на месте введения склерозирующего вещества появлялся болезненный инфильтрат, после его инволюции инъекцию препарата повторяли. По той же схеме были успешно применены 25% р-р салицилата натрия и 10% р-р хлорида натрия.

Признаком, указывающим на успешность склеротерапии новообразования кровеносных сосудов, является запустевание последнего за счет замещения межуточного вещества соединительной тканью, а также приостановление его роста. Большие очаги поражения требуют введения большего количества склерозирующего вещества, которое приводит к разрушению опухоли с изъязвлением. В данном случае процесс регенерации становится более продолжительным, а после организации формируется грубая рубцовая ткань [15, 16].

Существенными недостатками склеротерапии можно считать выраженную болезненность при введении склерозанта, а также высокую продолжительность

лечения [18, 19]. В результате склерозирования медленно текущих ангиодисплазий примерно у 20% пациентов наблюдается полная ликвидация симптомов после одной процедуры, у такой же части пациентов эффект отсутствует. Примерно у 60% больных отмечается уменьшение клинических симптомов, значительно повышающее качество жизни [157, 163, 242, 294, 295, 296]. Вместе с тем, процедура склеротерапии имеет порядка 10-15% осложнений.

Подводя итог, следует сказать о том, что склерозирующая терапия гемангиом является наиболее простой и менее трудоемкой, но применяется при невозможности использовать другие методы. Успешность склеротерапии определяется степенью запустевания межуточной ткани новообразования и выраженностью замещения ее соединительной тканью, совместно с прекращением роста гемангиомы.

1.3.4 Криодеструкция.

Использование криовоздействий на организм больного является одной из самых старых процедур в истории человечества. Но целенаправленно холод был впервые применен W. Pusey [252] в виде "снега" угольной кислоты. Данный способ молниеносно распространился в странах Европы. И даже в современности криогенный метод широко распространен при терапии некоторых доброкачественных новообразований, в частности, гемангиом [72, 98, 103]. Многими учеными [49, 57, 93, 100, 124, 205, 226] в научных работах был признан положительный эффект криотерапии.

По мнению некоторых авторов [47, 48, 57, 98, 100, 124, 205, 226], использование холода в хирургии (криохирургия) позволяет произвести полную деструкцию гемангиомы в необходимом объёме. Криохирургия является высокоэффективным методом терапии быстрорастущих очагов гиперплазии кровеносных сосудов. Однако одним из минусов криохирургических операций стоит считать возникновение вследствие действия низких температур очагов некроза с последующим образованием язв и обезображивающих рубцов.

Стоит добавить, что на 19-м форуме ISSVA (Мальме, 2012), на котором было прочитано порядка ста тридцати докладов, ни разу не было упомянуто о проведении процедур криодеструкции. Этот факт наглядно показывает отношение мирового сообщества специалистов к данному методу [277].

1.3.5. Гормональная терапия.

Одним из вариантов медикаментозного лечения гиперплазий кровеносных сосудов является терапия глюкокортикостероидами. Впервые Meeks, Jay, Heaton в 1955 году применили глюкокортикостероиды (преднизолон) с целью усиления гемокоагуляции у детей с тромбоцитопенией и обширными гемангиомами. При использовании преднизолона был выявлен его сопутствующий параллельный эффект - дезинтеграция гемангиом. Данный факт послужил поводом к использованию гормональных средств при терапии гемангиом для многих исследователей [15, 18, 19, 54, 64, 65].

Д.Г.Гасановым, И. Л. Кузнецовым и В.И.Литвиновым [24] распространено мнение, что дефицит кортикостероидов в фатальном периоде понижает тонус элементов сосудистого русла (артериол и венул), нарушает в них скорость кровотока, таким образом, провоцируя возникновение тромбов с последующим разрывом сосудов в этих участках, реканализацией и избыточным развитием капилляров. Именно данные излишки капиллярной сети, по мнению множества авторов, и являются субстратом для развития новообразования. Помимо этого, сниженная гормональная функция коры надпочечников плода, связанная с перенапряжением надпочечников матери (по причине гестозов, инфекций, многоводия), может случить причиной формирования новообразований у плода внутриутробно.

Действие же преднизолона при пероральном применении направлено на усиление процесса коллагенообразования в области стенок сосудов и

межсосудистой соединительной ткани, что, в свою очередь, способствует пережатию сосудов новообразованной соединительной тканью их последующей атрофии и исчезновению опухоли [196].

При использовании кортикоидов современные авторы получили хорошие результаты в терапии гемангиом [158, 172, 202, 231, 273]. Средняя продолжительность регрессии опухоли составляет от 10 до 24 месяцев. Стоит отметить тот факт, что терапии стероидными гормонами лучше поддаются новообразования в первый год жизни ребенка [30].

Опираясь на опыт гормонотерапии обширных и кавернозных гемангиом у 630 детей, А.В. Буторина [15], пришла к выводу, что наиболее эффективным промежутком времени для лечения кортикостероидами является первое полугодие жизни ребенка. В её исследованиях отмечено, что во всех случаях отмечено снижение темпов роста гемангиомы с последующей регрессией, однако бесследное исчезновение опухоли было выявлено только у 2 % больных.

В трудах Д. Д. Мельник [57] говорится о достижении полной редукции гемангиом в 28% случаях лечения гормональными препаратами, при этом, у остальной части больных имело место значительное уменьшение размеров опухоли и ухудшение гемоперфузии. Стоит отметить, что в качестве дополнительного лечения 66% больным назначались процедуры криотерапии, а 6% пациентов было проведено оперативное удаление остатков опухоли в возрасте 2-3 лет.

Подводя итог, можно сказать, что гормонотерапия не рассматривается за самостоятельный способ терапии новообразований, но в составе комплексного лечения вносит определенный положительный вклад в прогноз патологического состояния. Гормонотерапия позволяет замедлить или вовсе прекратить рост опухоли, что имеет определенную прогностическую ценность для последующего лечения.

1.3.6 Рентгенотерапия.

Одной из важных методик современной рентгенотерапии является короткофокусная рентгенотерапия, имеющая доказанную эффективность [1, 6, 7, 14, 35, 46, 58, 59, 69, 70, 229, 241] при лечении гемангиом кожных покровов у детей. Однако стоит учитывать определенные негативные воздействия на здоровые ткани организма в виде атрофии кожного покрова, дисколорации кожи, нарушения зрения, дефектов тканей, изменения скелета. Рентгеновское излучение в дозе менее 600 р. провоцируют в стенках сосудов лишь функциональные изменения, но при повышении дозы излучения свыше 600 р. происходят неспецифические морфоструктурные изменения; однако, данный факт применения рентгенотерапии требует дальнейшего изучения и постановки клинических экспериментов.

1.3.7 Лечение пропранололом.

В 2008 году во французской клинике "Бордо" был обнаружен необыкновенный эффект пропранолола. У больного с гемангиомой кожных покровов лица, лечившегося гормональными препаратами, развился побочный эффект – гипертрофическая обструктивная кардиомиопатия, для купирования которого был назначен пропранолол. Через день принятия бета-блокатора гемангиома поменяла свой цвет на фиолетовый (будучи ранее красной) и стала пальпаторно мягче. Спустя некоторое время после публикации данного клинического случая в научных журналах начали появляться публикации подобных наблюдений, в которых отмечалось выраженное положительное действие пропранолола при терапии сосудистых опухолей [5, 127, 129, 204, 251, 280].

Исследования, касающиеся вопросов антиангиогенного действия пропранолола, на настоящий момент не завершены, но уже сейчас с долей уверенности можно сказать о некоторых особенностях применения препарата для терапии гемангиом. Во-первых, данный препарат относится к группе бета-блокаторов, поэтому строго противопоказан при АВ-блокаде, бронхиальной астме (иных бронхоспазмов), сердечной недостаточности, синусовой брадикардии и при периферическом типе нарушении кровообращения. Во-вторых, отмечена этапность регрессии гемангиом под действием пропранолола: первые 3 дня приема бета-блокатора сопровождаются изменением цвета опухоли и ее консистенции ввиду вазоспазма, спровоцированного препаратом; далее рост гемангиомы прекращается по причине угнетения межклеточной сигнальной активности делящихся и растущих клеток; запуск процессов апоптоза клеток, ведущее к регрессии опухоли [127, 129, 153].

В заключение необходимо отметить, что эффективность препарата (основываясь на предварительном заключении и проведенных исследованиях) значительно выше любого из вышеописанных, которые применяются для лечения гемангиом. Несмотря на это, в протокольных списках большинства стран, пропранолол еще не входит в список веществ, применяемых в терапии гемангиомы (что объясняется недостатком проведенных научных исследований его безопасности), т.о. применение его в этой области запрещено [5, 68].

1.3.8. Лечение лазером и импульсным светом.

За последнее время произошли колоссальные изменения в области технологии современных медицинских лазеров, их применения в клинических и экспериментальных условиях. Научные исследования помогли осмыслить клиническую и гистологическую реакции кожи на воздействие лазерного излучения. Это позволило расширить области применения лазеров в лечебных

целях и улучшить клинические результаты. Лечение лазером в настоящее время является методом выбора в тех ситуациях, которые 30 лет назад считались инкурабельными.

Изобретение и практическое использование лазеров относится к концу 1950-х. годов. Спустя короткое время начались научные исследования по применению лазеров в дерматологии [173, 174, 175, 216]. Основоположником дерматологической лазерной хирургии считается Leon Goldman [187, 188, 190], который в 1964 году опубликовал предварительные результаты воздействия красного (рубинового) лазера при заболеваниях кожи [192].

В середине 60-х годов XX века были изобретены аргоновый и углекислотный лазеры, которые вскоре стали наиболее часто применяться в дерматологии, в том числе и при терапии поражений кожи [120, 185]. Эти лазеры продолжают использоваться и сегодня, однако применение углекислотного лазера в области патологических сосудистых образований весьма ограничено, поскольку пролеченный им в режиме вапоризации очаг гипертрофии кровеносных сосудов заживает вторичным натяжением с образованием плоского или гипертрофического рубца [86, 108]. В 1970-х и 1980-х г.г. открытие новых органических соединений привело к созданию новых лазеров [116, 191], что привело значительному улучшению косметических и эстетических результатов терапии - уменьшилось нарушение структуры кожи и формирование рубцов, первоначально наблюдавшихся при лазерном лечении.

Взаимодействие светового излучения с тканями организма определяется многими факторами. Клиническая и гистологическая реакция кожи на свет разнообразна и во многом зависит от длины волны излучения. В начале 90-х годов XX века г. R. Andersen совместно с J. Parrish предложили теорию селективного фототермолиза, которая в дальнейшем стала одной из основополагающих теорий при создании новых лазеров для терапии патологических сосудистых новообразований кожи [114]. Эта теория предполагает, что избирательное поглощение тканями лазерного излучения ведет к селективной деструкции поглощающей ткани. В коже имеются хромофоры -

вещества, которые поглощают лучи со специфической длиной волн из спектра электромагнитного излучения. Основными хромофорами кожи являются производные гемоглобина, меланин и каротин. Они и становятся мишенями для лазерного излучения, которое поглощается этими хромофорами [5, 83].

Излучение высокоэнергетического лазера, поглощаемое хромофорами, продуцирует много тепла. Эта сильная тепловая реакция вызывает деструкцию абсорбирующих излучение тканей. Специфическое, прицельное разрушение тканей теплом, продуцированным лазерным излучением, и называется селективным фототермолизом.

Для более объективного восприятия физических основ необходимо вкратце познакомиться с некоторыми положениями селективного фототермолиза:

- С целью наибольшего поглощения хромофорами излучения лазера и получения максимального количества тепловой энергии, необходимо использовать излучение с длиной волны, которая соответствует уровню наибольшей адсорбции данным хромофором;
- Время технической релаксации хромофора – это скорость остывания мишени (мс.), которая прямо пропорциональна ее размеру;
- Время экспозиции не может превышать времени термической релаксации мишени.

Таким образом, подбирая показатели действия лазера для лечения того или иного случая, необходимо ознакомиться со следующими параметрами:

- Длина генерируемой волны (в нанометрах);
- Длительность импульса (мкс, мс) – время экспозиции лазерного импульса;
- Плотностью энергии (Дж\см2) (количество энергии, подающейся на единицу площади). Ее должно быть достаточно для повышения температуры в «объекте» до 70-100 градусов Цельсия. Плотность энергии зависит от энергии импульса (Дж) и диаметра луча на целевом объекте;
- Проникающая способность светового луча наиболее выражена при высоких показателях длины волны генерируемого излучения и времени излучения.

Кожные заболевания, таким образом, можно лечить с помощью лазерного и светового излучения с длиной волны, соответствующей пику поглощения хромофорами, содержащимися в пораженной коже (Рис.1). Существует множество лазеров и систем импульсного света, продуцирующих спектры разных длин волн. Максимальная поглощающая способность для производных гемоглобина соответствует длинам волн 577 нм.,542 нм.,418 нм. (желто-зеленый диапазон видимого света). Поэтому для терапии гиперплазий сосудов кожи в настоящее время используют целый ряд лазеров, излучающих свет в этом диапазоне. Ниже приведена их краткая характеристика.

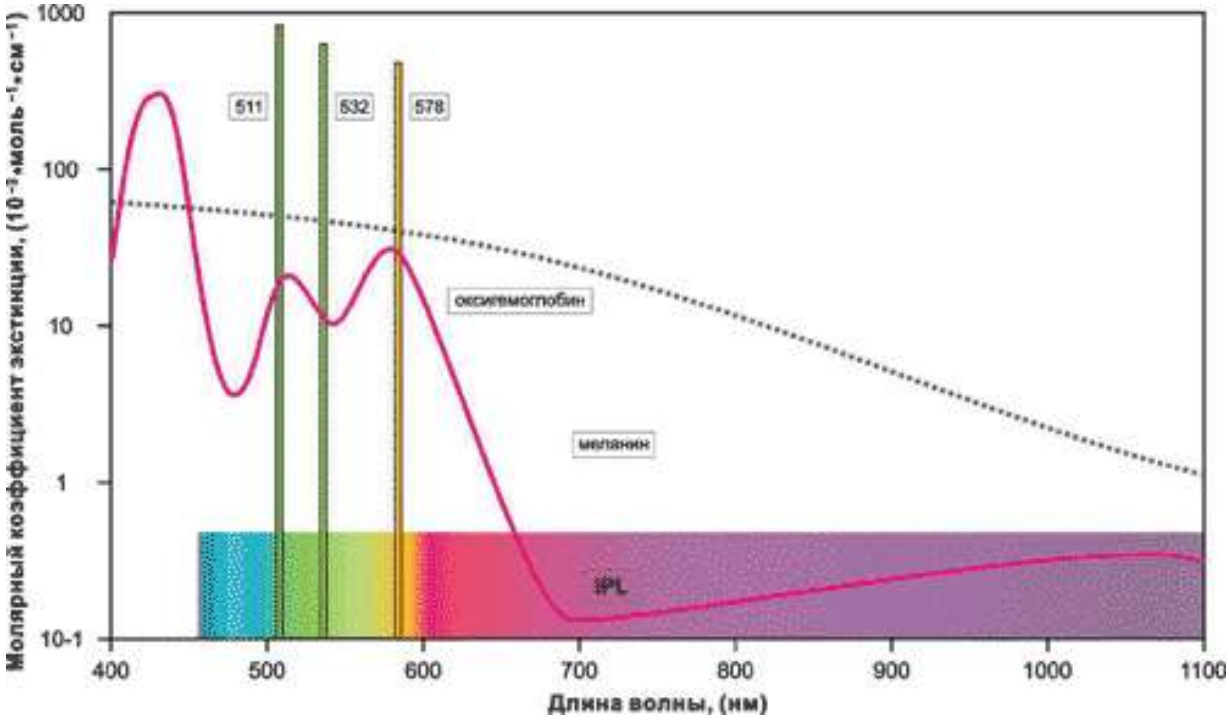

Рис. 1. Пики взаимодействия с тканью-мишенью волн различной длины

Аргоновый лазер излучает видимый сине-зеленый луч с непрерывной длиной волны (80% которой приходится на интервал от 488 до 514 нм), проникающий в кожу на 1-2 мм. Хромофоры, поглощающие луч аргонового лазера - оксигемоглобин и меланин. Первоначально считалось, что аргоновые лазеры имеют большой потенциал в лечении доброкачественных сосудистых заболеваний кожного покрова, так как сине-зеленый свет хорошо поглощается

оксигемоглобином [118, 119, 189]. Однако возможные побочные эффекты - повреждение структуры кожи и формирование рубцов - ограничили их использование [135, 147, 155]. При гистологическом исследовании после воздействия аргонового лазера обнаруживается диффузный коагуляционный некроз эпидермиса и сосочкового слоя кожи [240]. Последующее заживление может привести к фиброзу и формированию рубцов. Чаще всего этому подвержены более молодые пациенты [135, 147, 155]. Изменения структуры кожи или формирование рубцов может возникнуть у 5% - 38% пациентов, постоянная гиперпигментация - более чем у 20% [119, 155].

Лазеры на парах меди излучают зеленый и желтый лучи с длинами волн 511 и 578 нм, соответственно, проникающих в кожу в среднем на 3мм. Лазеры, испускающие желтое излучение, используется при терапии сосудистых поражений. Лазеры на парах меди имеет очень короткий импульс (20 нсек) и высокий уровень повторения импульсов (15000 импульсов в секунду). Сочетание короткой продолжительности импульса и высокой степени повторения дает высокий энергетический выход. Суммарный эффект нескольких коротких быстрых импульсов заключается в поглощении сосудами высокой термической энергии, приводящей к коагуляции эритроцитов. Вопрос о механизме действия лазера на парах меди остается спорным [288, 297]. Гистологические исследования показывают, что через 24 часа после лазерного воздействия эндотелиальные клетки расширенных сосудов некротизируются, происходит коагуляция эритроцитов со значительной вазоконстрикцией, однако разрыва сосудов или геморрагии не наблюдается [155, 288]. После лечения лазером на парах меди образуется нежный струп в зоне облучения, который отпадает в течение 2 недель [77, 78, 79] без формирования гипертрофического рубца [249]. Временная гиперпигментация после лечения была замечена у 10% пациентов [154, 214].

Криптоновый лазер продуцирует желтый луч с длиной волны равной 568 нм и два пучка зеленого света с длинами волн 521 и 530 нм. Это лазер с непрерывным излучением, которое перекрывается для создания импульсов с большой продолжительностью. Его также можно использовать с роботизированным

сканнером. Желтый луч применяется в практике при терапии капиллярных дисплазий и других сосудистых поражений. Результаты лечения этим лазером изучены еще недостаточно [292].

Аргоновый лазер с красителем содержит флуоресцирующий органический краситель в качестве активной среды и аргоновый лазер как источник энергии и может излучать широкий спектр электромагнитных волн от 488 до 638 нм. Аргоновый лазер с красителем излучает непрерывный луч, который механически дробится для образования импульсов длительностью 20-100 мсек. Для лечения сосудов используется длина волны 585 нм. Этот лазер эффективен при многих сосудистых поражениях и обладает небольшим количеством побочных эффектов [117, 261, 262].

Система интенсивного пульсового света (IPL) была разработана на основании концепции селективного фототермолиза и излучает специфическую для сосудистых поражений длину волны – 560-590 нм. Эта система на долгое время стал «золотым стандартом» в лечении сосудистых невусов [31, 83].

IPL-система в отличие от лазеров с накачкой использует высокоэнергетическую лампу-вспышку, продуцирующую истинный импульсный луч. Эта длина волн совпадает с максимальным пиком поглощения оксигемоглобина. С длиной волны 560 нм световой луч проникает в кожу на глубину 2 мм, [237]. Глубину проникновения можно увеличить еще на 2 мм, если длину волны повысить до 590 нм [276, 277].

При терапии сосудистых гиперплазий обычно используется длительность импульса 2,0-6,0 мсек, при которой энергия поглощения оксигемоглобином настолько велика, что развивается коагуляция эритроцитов. Гистологически определяется вакуолизация эндотелия и минимальное повреждение эпидермиса, так как для развития периваскулярных термических повреждений, как это наблюдается у лазеров работающих в непрерывно-волновом режиме, не происходит избыточного накопления энергии вне сосуда [183]. Коагулированные с помощью IPL-системы сосуды разрушаются и постепенно медленно замещаются нормальными, что обеспечивает хорошие клинические результаты и

редко вызывает нарушения структуры кожи. Через один месяц не остается аномальных кровеносных сосудов при отсутствии рубцов [83].

Детям обычно требуется меньше сеансов лечения, чем взрослым [278]. Однако, T.S. Alster и F. Wilson установили, что детям раннего возраста может потребоваться больше сеансов из-за более быстрого роста резидуальных кровеносных сосудов между сеансами и последующей прогрессирующей эктазии этих сосудов [112]. Замедленные результаты могут отмечаться и при расположении поражений в центральной части лица, вокруг носа и носогубных складок, а также распространяющихся в стороны к височной области по ходу ветвления тройничного нерва [254]. Рубцевание и фиброз, обычно как результат избыточной энергетической нагрузки, развиваются менее чем в 1% случаев, атрофия и нарушения пигментации кожи формируются чуть с большей вероятностью [255, 274].

Nd:YAG - лазер с удвоенной частотой, имеющий длину волны равную 532 нм и продолжительность импульса в десятки миллисекунд. Вскоре появились и данные первых клинических исследований этих аппаратов. Так, например, R. Dummer et al. провели лечение 42 пациентов с «винными пятнами» при помощи лазера Nd:YAG с удвоенной частотой и с вариабельной продолжительностью импульса от 2 до 10 мсек [164]. Причем, 40 из них до этого получили лечение аргоновым лазером и аргоновым лазером на красителе. Из 42 пациентов у одного пациента отмечена полная ликвидация поражения, у 11 - «осветление» составило более 80%, у 21 - от 51 до 75%, и у 9 - менее 50%. Значительный результат отмечался уже после 1 или 2 сеансов лечения. Побочные эффекты были редки, пурпуры после процедуры не наблюдалось. Местная анестезия использовалась только у 6 из 42 пациентов

M.M. Chowdhury [145] привел анализ результатов лечения Nd:YAG - лазером (532 нм) 30 пациентов с «винными пятнами», резистентных к FPD-лазеру. Средний возраст пациентов составил 35,4 лет. Авторы провели от 1 до 4 сеансов лазерного лечения (в среднем 2,2). У 16 пациентов (53%) наблюдалось «очищение» поражения более чем на 25%, у 5 (17%) - более чем на 50%.

Большая эффективность в отношении сосудистых образований кожи более длинного импульса была подтверждена в последующем K. Scherer et al. [263]. Другим важным компонентом современной световой системы для лечения сосудистых повреждений кожи считают наличие дополнительной защиты эпидермиса с помощью различных устройств кожного охлаждения. Это позволяет подводить большие плотности световой энергии, необходимые для коагуляции крупных сосудов, и одновременно отводить часть тепловой энергии от эпидермиса [263, 297].

Базируясь на том, что свет инфракрасного диапазона поглощается оксигемоглобином и проходит глубоко в мягкие ткани, для терапии гиперплазий сосудов были предложены александритовый, диодный и Nd:YAG - лазеры, излучающие импульсы в миллисекундном диапазоне. Эти лазеры имеют следующие характеристики: александритовый - длину волны 755 нм с продолжительностью импульса в 3-20 мсек; диодный - длину волны 800-960 нм, с продолжительностью импульса - 10-1000 мсек; Nd:YAG - длину волны 1064 нм и продолжительность импульса до 100 мсек. Кроме того, опубликованы данные о применении Nd:YAG - лазерного излучения для лечения крупных гемангиом [142], в том числе путем введения световода непосредственно в полость поражения [108, 143, 211].

Высокая эффективность фототерапии во многом изменяет традиционные подходы к тактике ведения пациентов с сосудистыми образованиями кожи. Кроме того, возможности устранения или существенного уменьшения пусть даже косметического дефекта способствуют значительному улучшению психосоциального статуса человека. Так, например, проведены исследования, в которых оцениваются психосоциальные реакции у 163 пациентов с «винными пятнами», которым проводилось лазерное лечение либо до момента полного исчезновения очага поражения, либо до момента, когда дальнейшее улучшение уже не наступало [282]. 80% пациентов старше 7 лет не смогли полностью приспособиться к «винному пятну» с возрастом, 80% - считали, что их жизнь изменится к лучшему, если их «винное пятно» будет элиминировано, 85% -

отметили, что «винное пятно» негативно повлияло на их жизнь, 45% опрошенных показали, что они имеют более низкое самоуважение, чем их ровесники.

Подводя итоги вышеизложенным литературным данным, можно отметить следующее. Во-первых, врожденные поражения кожи сосудистого генеза сегодня четко разграничиваются на заболевания опухолевой и неопухолевой природы, подходы к которым и методы лечения, как правило, отличаются. Во-вторых, появление и совершенствование лазерной и высокоинтенсивной световой терапии гиперплазии кровеносных сосудов кожи знаменовало собой принципиально новые возможности лечения. В-третьих, совершенствование знаний о взаимодействии лазерного излучения с живыми биологическими тканями способствовало производству новых световых систем, в основе которых заложены новые теории селективности воздействия на сосуды, в первую очередь, временная селективность, обеспечиваемая миллисекундной продолжительностью импульса.

Несмотря на большое количество методов лечения, появление эффективных световых и лазерных систем, результаты не всегда отвечают всем требованиям реконструктивной и косметической хирургии.

Нередко после проведенного лечения возникают рецидивы. По данным различных авторов частота рецидивов составляет от 5% до 20% всех случаев [20, 74].

Таким образом, вопрос о лечении гиперплазии кровеносных сосудов кожи у детей до сих пор остаётся открытым. Если лечение достаточно плоских гемангиом не представляет собой проблему, то лечение более глубоких очагов поражения кожи (более 3-6 мм) представляет значительные трудности [125, 165, 184, 217, 218, 219, 269, 270, 286], так как эти сосудистые опухоли менее подвержены эффективному воздействию световых систем и их лечение световыми и лазерными системами может сопровождаться большим количеством осложнений.

Таким образом, само многообразие методов лечения указывает на то, что нет единого универсального подхода к лечению как гемангиом в целом, так и частного случая – поверхностных фокальных гемангиом кожи челюстно-лицевой области. В некоторых случаях возникает необходимость использования нескольких методов лечения, когда использование одного метода не обеспечивает полного излечения гемангиомы. Однако до последнего времени вопрос о сочетании наиболее рациональных методов в зависимости от формы и распространенности еще не решен. Как уже говорилось, методика селективного фототермолиза среди хирургических является самой малоинвазивной при лечении гиперплазий кровеносных сосудов кожи. Однако метод обладает очень существенным недостатком, невозможность эффективно воздействовать на новообразование глубиной более 3-5 мм. Для устранения этого недостатка и повышения действенности метода нами предложен метод сочетанного применения селективного фототермолиза и склерозирования этиловым спиртом. Для снижения побочных, нежелательных эффектов склерозирования (длительность лечения, изъязвления поверхности гемангиомы, высокую вероятность кровотечений и воспалений эрозированной поверхности), нами предложен вариант более щадящего склерозирования: невысокая концентрация этилового спирта (52%) и введение склерозанта только в более глубокие слои новообразования, тщательно избегая его попадания в зону обработки световым потоком. По-нашему мнению, подобное комбинированное в один сеанс сочетание двух методик позволит избежать излишней травматичности, свойственной методу склерозирования, и одновременно с этим одномоментно и эффективно воздействовать на весь объем очага гиперплазии кровеносных сосудов.

Учитывая вышеизложенное:

1. Проблема лечения фокальных сосудистых гиперплазий кожи челюстно-лицевой области имеет важное медицинское и социальное значение, поскольку данное заболевание является крайне распространенным именно у новорожденных и детей до года.

2. Методик традиционно используемых челюстно-лицевыми хирургами при решении данной проблемы достаточно много, но ни одна не является универсальной и каждая имеет существенные недостатки.

3. Очень важно, чтобы метод, применяемый именно в детской хирургической практике, был безопасным, простым в использовании, доступным, не требовал больших затрат времени, давал быстрое и стойкое излечение, вызывал минимальное количество осложнений.

4. Настоящее исследование посвящено оптимизации лечения фокальных гемангиом челюстно-лицевой области путем применения комбинированного метода селективного фототермолиза и склерозирования для достижения максимального функционального и эстетического (косметического) результатов. Оценена эффективность комбинированного метода селективного фототермолиза и склерозирования в сравнении с изолированным криогенным, склерозирующим воздействиями и моно методикой селективного фототермолиза.

2. МАТЕРИАЛ И МЕТОДЫ ИССЛЕДОВАНИЯ

2.1. Общая характеристика обследованных пациентов

За период с ноября 2011 года по июнь 2014 года под нашим наблюдением находилось 1368 детей с фокальными сосудистыми гиперплазиями (гемангиомами) кожи головы и шеи. В исследование было включено 120 пациентов с вариациями возраста от 2 недель с момента рождения до 12 месяцев. В соответствии с поставленными задачами, пациенты были распределены на четыре равные группы по 30 человек. В первую группу, были включены пациенты, пролеченные комбинированным методом селективного фототермолиза и склерозирования. Во вторую группу вошли пациенты, пролеченные с применением методики селективного фототермолиза, в третью группу - методом криодеструкции, в четвертую группу - методом склерозирования по В.С. Агапову (табл.1).

Таблица 1

Распределение пациентов участвовавших в исследовании по группам

	Метод лечения применявшийся в группе			
	комбинированный метод селективного фототермолиза и склерозирования	традиционные методы лечения		
		селективный фототермолиз	криодеструкция	склерозирование по В.С. Агапову
группа	I	II	III	IV
количество пациентов в группе	30	30	30	30

Все пациенты находились на лечении в третьем отделении лазерной хирургии Чебоксарского филиала МНТК «Микрохирургии глаза» имени академика С.Н. Федорова (директор филиала заслуженный врач России, профессор, д.м.н. Н.П. Паштаев). В большинстве случаев лечебные процедуры выполнялись амбулаторно - 106 пациентов (88%) и 14 пациентов (12%) находились в условиях однодневного стационара.

В поставленных задачах исследования рассматривается проблема лечения именно фокальных гемангиом головы и шеи, поэтому в исследование не включались пациенты, у которых гемангиома занимала более чем одну анатомическую область головы и шеи либо если замещение гемангиомы фиброзной тканью могло привести к функциональным нарушениям, например, гемангиомы претарзальной и пресептальной части век. Другими критериями исключения являлись: сосудистые образования с гемодинамическими расстройствами (мальформации), верифицированные кавернозные гемангиомы с быстрым током крови и верифицированные сосудистые опухоли. Дети с тяжелой сопутствующей патологией, требующие регулярного наблюдения других специалистов также исключались из исследования.

В таблице 2 приведены данные о распределении пациентов, участвовавших в исследовании, по гендерному признаку. Доля девочек в общей массе пациентов - 57,5%, мальчиков - менее половины - 42,5%. Доминирование девочек по количеству отмечалось во всех исследуемых группах (Рис.2).

Таблица 2

Распределение по полу общего числа пациентов и в зависимости от выбранного метода лечения

Пол	**Все пациенты**		**Группы пациентов**							
	Абс. число	%	I*		II**		III***		IV****	
			Абс. Число	%	Абс. число	%	Абс. число	%	Абс. число	%
мальчики	51	42,5	12	40,0	14	46,7	13	43,3	12	40,0
девочки	69	57,5	18	60,0	16	53,3	17	56,7	18	60,0
Всего	120	100	30	100	30	100	30	100	30	100

*- лечение комбинированным методом селективного фототермолиза и склерозирования
**- лечение методом селективного фототермолиза
***- лечение методом криодеструкции
****- лечение методом склерозирования

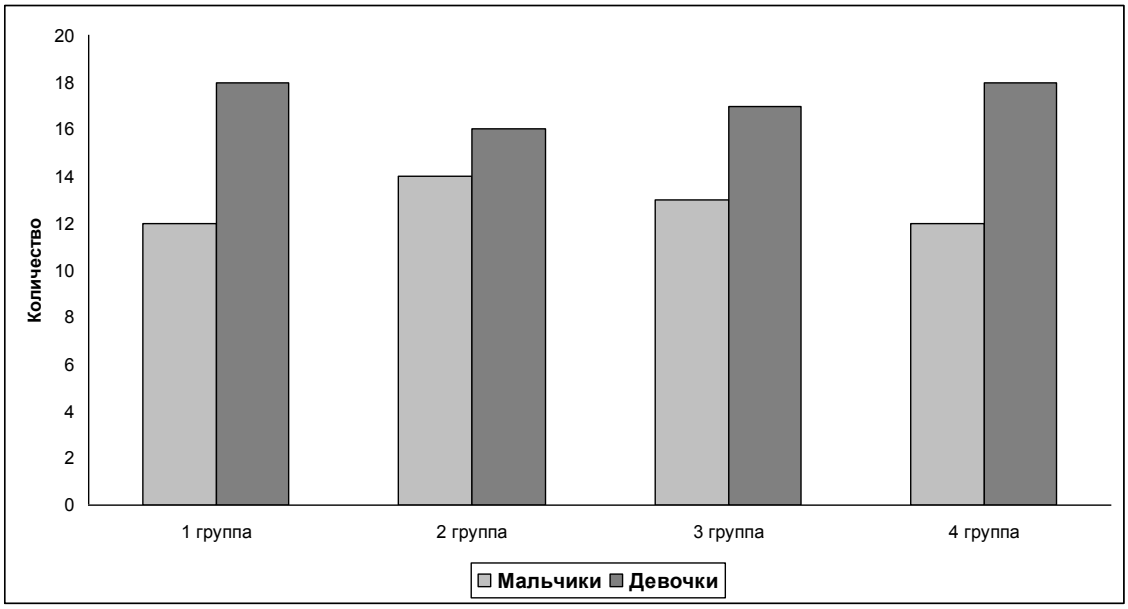

Рис.2. Распределение по полу в группах исследования

Большая часть родителей обращалась за медицинской помощью, когда возраст детей составлял от 1-го до 6-и месяцев (стадия прогрессивного роста); количество детей этих возрастных групп - 98 человек (81,6 %). Таким образом, подавляющая часть пациентов относилась к возрастным группам «от 1 до 3 месяцев» 43 человека (35,8%) и «от 4 до 6 месяцев» 55 детей (45,8 %). У детей старших возрастных групп обращаемость была ниже, в группу «7 до 9 месяцев» вошло 15 детей (12,5%), а в группу «10-12 месяцев» - всего 4 пациента (3,4%). Данные по распределению пациентов по возрастам представлены в таблице 3 и на рис.3.

Таблица 3

Распределение по возрасту общего числа пациентов и в зависимости от метода лечения

Возраст	**Все пациенты**		**Группы пациентов**							
	Абс. число	%	I*		II**		III***		IV****	
			Абс. число	%	Абс. Число	%	Абс. Число	%	Абс. Число	%
До 1 мес.	3	2,5	1	3,3	1	3,3	1	3,3	0	0,0
От 1 до 3 мес.	43	35,8	12	40,0	10	33,4	14	46,7	7	23,3
От 4 до 6 мес.	55	45,8	12	40,0	15	50,0	10	33,3	18	60,0
От 7 до 9 мес.	15	12,5	3	10,0	3	10,0	4	13,4	5	16,7
10 - 12 мес.	4	3,4	2	6,7	1	3,3	1	3,3	0	0,0
Всего	120	100	30	100	30	100	30	100	30	100

*- лечение комбинированным методом селективного фототермолиза и склерозирования
**- лечение методом селективного фототермолиза
***- лечение методом криодеструкции
****- лечение методом склерозирования

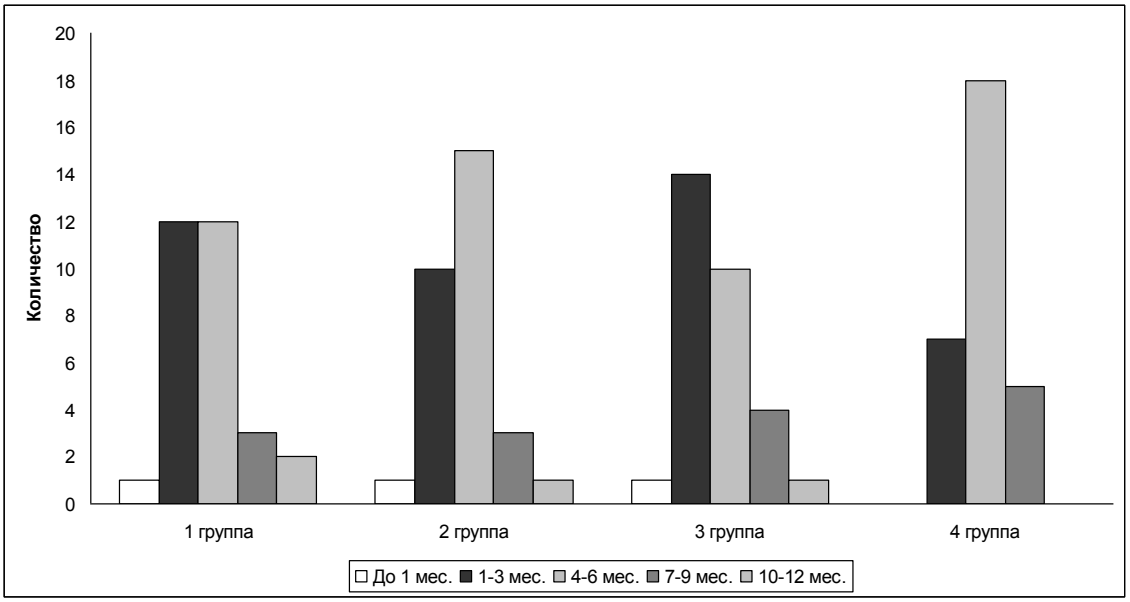

Рис.3. Распределение по возрасту в группах пациентов

2.2 Методы исследования.

2.2.1 Общеклиническое обследование.

Обследование детей с гемангиомами челюстно-лицевой области начиналось с традиционных методов: сбор анамнеза, осмотр и пальпация очага сосудистой гиперплазии, измерение его размеров. Во время сбора анамнеза уточняли особенности течения беременности и родов, наличие сопутствующей патологии у ребенка, наличие либо отсутствие гемангиомы на момент родов, в случае отсутствия, время первых визуальных проявлений, изначальные размеры и форму, а также темпы роста гемангиомы. Во всех случаях первичного обращения, а также во время всех осмотров производилось фотографирование курируемого очага сосудистой гиперплазии. Заполнялась первичная медицинская документация (форма №025/у).-04 и индивидуальная карта пациента. Все данные, полученные при первичном и последующих осмотрах в динамике, заносились карты первичной документации, статистические данные заносились в индивидуальную карту исследования и использовались при заполнении сводных таблиц: динамика изменения площади, динамика изменения глубины, динамика термометрических показателей, количество проведенных сеансов лечения, результат лечения, ранние и поздние осложнения лечения.

При оценке эффективности каждого из применявшихся методов лечения, сравнивались следующие показатели:

1) выраженность болевого синдрома после первого сеанса лечения
2) ранняя реакция перифокальных тканей в виде отека на проведенный первый сеанс лечения
3) уменьшение площади гемангиомы за первый сеанс лечения
4) изменение глубины за первый сеанс лечения
5) количество проведенных сеансов лечения
6) наличие (отсутствие) осложнений
7) продолжался ли или нет рост очага сосудистой гиперплазии в процессе лечения
8) изменение температуры гемангиомы после первого сеанса лечения

9) отдаленный результат через 6 месяцев после последнего сеанса - факт излечения (полное устранение очага поражения, с отсутствием признаков рецидива), либо отсутствие излечения (регресс неполный, необходимо применение другой методики).

Все диагностические методы и лечебные процедуры обсуждались с родителями пациентов и проводились только при добровольном согласии. Разрешение на проведение всех исследований было получено от этического комитета.

Лабораторное обследование позволяло определить уровень эритроцитов и гемоглобина, гематокрит, количество тромбоцитов, время свертывания крови (по Сухареву). При снижении гемоглобина, уменьшение числа эритроцитов, увеличении времени свертывания, тромбоцитопении, изменении количества лейкоцитов за пределы нормы, сдвигах лейкоформулы, до начала лечения, назначалась предварительная консультация детского гематолога и (или) педиатра.

С целью оценки интенсивности болевого синдрома после каждого проведенного сеанса лечения проводилось анкетирование родителей пациентов. Предлагалось ответить на вопрос, было ли отмечено родителями изменение в поведении детей в раннем послеоперационном периоде. Ответ оценивался в баллах (таблица 4).

Таблица 4

Интенсивность болевого синдрома в раннем послеоперационном периоде

Клинический признак	**Баллы**
Изменений в поведении ребенка после проведенного сеанса лечения не отмечено	0
Ребенок беспокоился, отмечалась плаксивость, повышенная раздражительность, нарушений аппетита и регулярного сна не было	1
Ребенок беспокоился, отмечалась плаксивость и раздражительность, были нарушения аппетита и (или) сна	2

В патогенезе как химических, так и термических ожогов важную роль играет воспалительная реакция на ожоговую травму. Сначала в течение короткого периода времени возникает вазоконстрикция, сменяющаяся активной дилатацией. В ожоговой ране существенно увеличивается проницаемость сосудов. Медиаторами этого процесса могут быть гистамин, серотонин, лейкотриены, простагландины и кислородные радикалы. Повышенная проницаемость сосудов способствует быстрому проникновению в ожоговую рану белков и других макромолекул сыворотки, чем и объясняется фаза отека воспалительной реакции. В проведенном исследовании отек перифокальных тканей оценивался по системе баллов, приведенной в таблице 5.

Таблица 5

Степень отека перифокальных тканей после проведенного сеанса лечения

Степень отека	**Баллы**
незначительный или отсутствует	0
умеренная отечность	1
Выражен	2

2.2.2 Оценка площади очага гиперплазии кровеносных сосудов кожи.

Практически всегда гемангиома имеет неправильную геометрическую форму. Измерение площади очага поражения кожи является важным контрольно-диагностическим исследованием. Данный параметр позволяет осуществлять динамический контроль линейных изменений на поверхности новообразования между проведением процедур, а также оценивать окончательные результаты лечения. Для максимально точной оценки площади исследуемого очага на гемангиому накладывали прозрачную полиэтиленовую пленку и маркером обводили контур поражения. Полученное натуральное изображение с помощью сканера преобразовывали в его электронную версию и сохраняли в виде

графического файла. Затем с использованием чертежной программы, позволяющей вычислять площади неправильных фигур, определяли величину сохраненной фигуры. Полученные данные заносили в первичную медицинскую документацию и индивидуальную карту пациента. Вышеописанный расчет площади проводили перед началом лечения, перед каждым последующим этапом лечения, а также после окончания лечения (6 месяцев после последнего сеанса). Данная методика весьма проста в использовании и очень точно позволяет определить плоскостные размеры любых образований кожи (рис. 4,5).

Рис.4. Вид очага гиперплазии кровеносных сосудов через 1 месяц после лечения с применением комбинированной методики селективного фототермолиза и склерозирования

Рис.5. Маркером обведены участки не подвергнувшиеся полному регрессу после первого сеанса лечения (по данным осмотра, ультразвукового исследования, термометрии)

2.2.3 Ультразвуковое исследование.

Всем 120 пациентам до начала лечения было проведено ультразвуковое исследование очага сосудистой патологии и подлежащих тканей. Ультразвуковое исследование (УЗИ) у детей грудного возраста проводилось преимущественно во сне ребенка, после его кормления, для исключения негативной эмоциональной реакции пациента в ходе выполнения диагностической манипуляции. Использован цифровой ультразвуковой сканер экспертного класса Toshiba Xario SSA-660A (Тошиба, Япония), с применением электронного мультичастотного линейного датчика. После нанесения на поверхность кожи области интереса теплого геля методом "толстой капли" (с достаточной прослойкой проводящей среды) для исключения компрессии датчиком подлежащих тканей, проводилась

оптимизация в настройке параметров изображения, с достаточной зоной захвата объекта исследования. В детальную оценку объемного образования в режиме серой шкалы включены определение гомогенности, структуры, эхогенности самой гемангиомы, ее формы и контуров, осмотр окружающих тканей и органов и присутствие инвазии в них. С целью выявления наличия и характера кровотока в образовании, а при возможности, и визуализации питающих сосудов, использовано цветное доплеровское сканирование. Для динамического наблюдения измерение объекта произведено в трех взаимоперпендикулярных плоскостях. Оценивались как глубина гемангиомы, так и ее взаимосвязь с расположенными глубже структурами. Из исследования исключались пациенты, у которых не исключалось повреждение анатомически важных структур, расположенных непосредственно сразу под гемангиомой либо связанные с нею гиперпластическим процессом. Например, вопрос о лечении гемангиом околоушно-жевательной области, связанных со слюнной железой, или в случае прободения гемангиомой века тарзоорбитальной фасции и прорастанием в полость орбиты, решался в особом порядке. Данные пациенты исключались из исследования, поскольку в этих случаях гемангиома переставала подпадать под определение «фокальная» (Рис. 6,7)

Рис. 6. Внешний вид гемангиомы века

Рис. 7. Гемангиома субтотально поражает весь объем века, прободая тарзоорбитальную фасцию, прорастает в полость орбиты (по данным УЗИ)

Также, как и замеры площади очага поражения, ультразвуковое исследование проводилось перед каждым последующим этапом лечения (1 раз в месяц) и после окончания лечения (спустя 6 месяцев после последнего сеанса).

2.2.4 Термографическое исследование.

В норме каждая область поверхности тела имеет свой характерный «тепловой рельеф». Над крупными кровеносными сосудами температура выше, чем в близлежащих областях (Блескин Б.И., 2010). Опыт применения инфракрасной термографии при патологических состояниях, локализованных в челюстно-лицевой области, невелик. В литературных источниках есть данные о том, что превышение температуры поверхности гемангиомы на 0,5°С относительно окружающих здоровых тканей может свидетельствовать о росте гемангиомы (Марочкина М.С., 2013). Перед каждым этапом лечения и после окончания лечения производилось измерение температуры новообразования и температуры симметричного участка кожи с противоположной стороны, после чего фиксировалась разница температур (ΔТ°С).

Инфракрасная термометрия с последующим графическим отображением проводилась с помощью комплекса CEM®-ThermoDiagnostics, состоящего из медицинского инфракрасного термографа CEM®-Thermography и компьютерной программы «CEM® ТЕРМОИМИДЖ БИО» российского производства ООО «Соединение Западной и Восточной Медицины» (патентообладатель ЗАО «CEM-Технолоджи» Россия). Данное программное обеспечение позволяет визуально отображать результаты проведенных замеров в виде цветных термограмм, наглядно показывающих распределение температур в норме и при наличии патологического процесса любого генеза.

При помощи инфракрасного датчика (рис.8) происходит считывание информации о тепловом излучении поверхностных слоев кожи. Датчик измеряет интенсивность инфракрасного свечения в выбранных точках, площадь которых соответствует рабочей части прибора (насадка -1,3 см, диаметр 0,5 см), в результате измерения получаются абсолютные значения температуры в диагностически значимых зонах. Компьютерная программа обрабатывает измеренную в определенных зонах температуру и строит по ним термограммы. Результаты обследования отображаются в режиме реального времени на мониторе компьютера. Построенные диагностические карты сохраняются в архиве для дальнейшего контроля эффективности проведенного лечения, и наблюдения в динамике за патологическим процессом.

Рис. 8. Внешний вид термодатчика и беспроводного адаптера

Термограф регистрирует инфракрасное свечение в спектральном диапазоне 3-5 мкм, измеряемые температурные пределы от -33°C до +110°C (-27,4°F до +230°F), чувствительность 0,2°C (0,5°F). Минимальная площадь измерения составляет 0,5 см, время срабатывания 1 секунда.

Перед проведением инфракрасной термометрии исключалось проведение любых лечебных и диагностических процедур, применение мазей и других факторов, которые могут повлиять на обследуемую зону. Обязательным условием перед проведением замеров температур являлась адаптация к температурным условиям помещения. Все термоисследования проводились в одном помещении без сквозняков и стабильной температурой воздуха (20-22°C), с целью стабилизации температур пациенты находились в покое в данном помещении в течение 20 минут.

Составление термограмм производилось путем автоматизированного или ручного внесения данных термометрии каждой точки в компьютерную программу.

Описание термограмм проводилось путем расчета разницы значений температуры между поверхностью гемангиомы и симметричной (здоровой) зоной. При неоднородности температуры в патологической зоне в расчет принималось самое высокое значение замера.

Полученные данные сохранялись в базе данных программного обеспечения «СЕМ® ТЕРМОИМИДЖ БИО» для дальнейшего проведения индивидуального анализа и динамического отслеживания. При всех последующих термометрических исследования показатели измерялись в тех же точках.

2.2.5 Статистическая обработка результатов исследования

В работе использовали различные методы статистической обработки. Результаты клинических исследований были обработаны статистическим методом на персональном компьютере с помощью электронных таблиц «Microsoft Excel». Для описания данных применялись меры центральной тенденции и разброса, для этого использовалось среднее арифметическое и стандартное отклонение.

Проверка однородности групп до начала лечения осуществлялась с использованием непараметрического критерия Фишера (Fisher's exact test for homogeneity RxC table). Проверка различия в группах после лечения осуществлялась с использованием непараметрических критериев $\chi 2$ Пирсона и одностороннего точного критерия Фишера в пакете прикладных программ STATISTICA (при $p<0,05$ группы имеют значимые различия, при $p< 0,001$– высокозначимые различия). С помощью непараметрического критерия Спирмена была выявлены значимые корреляции между входящими параметрами и полученными в ходе исследования результатами.

2.3 Комбинированный метод селективного фототермолиза и склерозирования.

Процедуры селективного фототермолиза проводились с использованием аппарата «LumenisVasqulight» производства Израиль. Аппарат состоит из блока управления, включающего в себя клавиатуру и монитор, блока генератора импульса и двух головок-излучателей (рис.9). Аппарат имеет возможность работы в двух режимах: режиме IPL(интенсивного импульсного света) и в режиме Nd-YAG лазера с длиной волны 1064нм.

Для подбора оптимальной длины волны имеется набор сменных светофильтров 515 нм, 560 нм, 590 нм, 615 нм, 640 нм, 690 нм, 715 нм. Соответственно каждой длине волны имеется по три светофильтра с различной площадью рабочей поверхности: 0,25 см^2, 1 см^2, 2,0 см^2, 3,0 см^2. В зависимости от решаемой задачи врач может изменять длину волны, интенсивность светового потока (от 24 Дж/см^2 до 50 Дж/см^2), длительность импульса (от 2 мс до 20 мс), кратность импульса (1-о,2-х и 3-х кратные вспышки), промежуток времени между кратными вспышками (от 1мс до 50 мс).

Приведение аппарата в рабочий режим занимает 3 минуты, перезаряд после импульса 8 секунд. Время беспрерывной работы 4 часа. Аппарат оборудован кнопкой экстренного выключения и защитой от перегрева.

В процессе работы пациенты и персонал, находящиеся в одном помещении с аппаратом, должны использовать защитные очки, которыми аппарат укомплектован.

После каждого сеанса лечения проводится очистка и дезинфицирование использованных светофильтров и защитных очков по методике и с использованием средств, рекомендованных в руководстве по эксплуатации оборудования.

В программе интерфейса аппарата LUMENIS предусмотрена возможность регистрации и сохранения в архив всех параметров лечения каждого пациента и ведения электронной карты каждого пациента.

Рис. 9. Аппарат «LUMENIS VASQULIGHT»

Лечение детей проводилось с 2-х недельного возраста при отсутствии противопоказаний, под местным обезболиванием либо комбинированно наркоз + местная анестезия. Общее обезболивание с использованием лицевой маски препаратом «Севоран®» проводилось в случае, если имелось выраженное беспокойство ребенка. Местная анестезия осуществлялась во всех случаях, поскольку анестетик (лидокаин) входит в состав склерозирующей смеси.

Технически методика осуществляется следующим образом. Производится аппликационная анестезия операционного поля кремом «EMLA». Крем наносится под окклюзионную повязку на один час. Затем повязка снимается, производится стандартная обработка операционного поля. Комбинированное лечение

начинается со склерозирования очага сосудистой гиперплазии, используется техника введения идентичная способу склерозирования по В. С. Агапову, но используется меньшая концентрация склерозирующего раствора и другой анестетик (2% раствор лидокаина в сочетании с 70% раствором спирта в соотношении 1:3), инъецируется гораздо меньшее количество данного раствора. Инъекции проводятся из трех точек веерообразно, при введении иглы необходимо отступить от периферии очага поражения. Количество склерозанта определяется площадью гемангиомы — по 0,1 мл спирт-лидокаиновой смеси на1см^2 новообразования. Раствор вводится только в основание гемангиомы, при этом необходимо избегать попадания раствора в поверхностный слой. При первых признаках ишемизации верхних слоев гемангиомы (ее побледнение) введение склерозанта прекращается, даже если не достигнут объем 0,1 мл спирт-лидокаиновой смеси на 1см^2 гемангиомы. Сразу после склерозирования проводится обработка гемангиомы импульсным светом. На поверхность гемангиомы с небольшим захватом здоровых окружающих тканей наносится холодный медиагель. Затем с расстояния 3–5 мм через слой холодного геля производится несколько фотовспышек (590 нм) продолжительностью 4,0 мс и интенсивностью 36 Дж/см^2. Вспышки прекращаются тотчас, когда цвет поверхности гемангиомы становится иссиня-серым (1–3 вспышки). С целью профилактики кровотечения после сеанса лечения на гемангиому накладывается давящая пластырная повязка, увлажненная кремом с пантенолом. Повязка снимается через сутки. Затем ежедневно дважды в день поверхность гемангиомы обрабатывается кремом на основе пантенола. Как правило, эпителизация поверхности гемангиомы заканчивается через 2-3 недели. После окончания эпителизации, по результату, принимается решение о необходимости повторного сеанса лечения.

2.4 Методика селективного фототермолиза

Осуществлялась по описанной выше технологии. Разница заключалась лишь в том, что при лечении детей ни разу не использовалась общая анестезия, исключался этап склерозирования.

Параметры лечения (длина волны, длительность импульса, интенсивность светового потока) были идентичными.

Технически методика осуществляется следующим образом. Производится аппликационная анестезия операционного поля кремом «EMLA». Крем наносится под окклюзионную повязку на один час. Затем повязка снимается, перед началом сеанса лечения поверхность гемангиомы обезжиривается спиртовой салфеткой. С расстояния 3–5 мм через слой холодного геля производится несколько фотовспышек (590 нм) продолжительностью 4,0 мс и интенсивностью 36 Дж/см^2. Сеанс лечения останавливался при изменении цвета поверхности гемангиомы на иссиня-серый. Сразу после лечения на обработанную поверхность на 15 минут наносится крем «Бепантен+». В послеоперационном периоде крем «Бепантен+» (при появлении эрозии) наносится четыре раза в день вплоть до полной эпителизации раневой поверхности.

2.5 Методика криодеструкции.

Для криодеструкции гемангиом применялся портативный криогенный аппарат оригинальной конструкции Репникова-Шафранова (рис.10, рис.11). Криоаппарат состоит из резервуара для жидкого азота и канюли, в нижней части которой крепится сменный замораживающий криозонд. Резервуар состоит из двух цилиндров: внутреннего из латунной фольги и внешнего из пенопласта, обладающего малой теплопроводностью и защищающего руки хирурга. В дно металлического внутреннего цилиндра впаяна канюля - трубка из стали с низкой

теплопроводностью. В канюле находится медный стержень с резьбовым отверстием — наконечник для рабочей части.

Рис. 10. Аппарат Репникова - Шафранова

Рис. 11. Аппликаторы к аппарату Репникова - Шафранова

Снаружи канюля частично изолирована пенопластом. Сверху резервуар закрыт крышкой из пенопласта с отверстием, через которое испаряющийся азот выходит в атмосферу. При емкости резервуара 220 мл время работы аппарата при однократной заливке составляет 50 минут. Вес заполненного прибора 350 г. В

качестве рабочей смеси используются плоские медные диски с гальваническим покрытием из серебра, различной величины и формы, что позволяет использовать их при различных по размерам и конфигурации гемангиомах. Достаточная теплоизоляция и высокие термодинамические качества криоаппликатора обеспечивают повторяемость результатов криовоздействия с большой точностью и позволяют с большой объективностью оценить результаты криовоздействия. Подготовка прибора к работе занимает не более 2 мин. Резервуар криоаппликатора заполняется жидким азотом из сосуда Дьюара, к наконечнику крепится рабочий криодиск по форме близкий к гемангиоме. Через 1 минуту (время, необходимое для охлаждения наконечника до заданной температуры) можно начинать криодеструкцию.

Экспозиция составляла 60-80 секунд на очагах менее 2см^2 и 80-90 секунд на очагах гиперплазии кровеносных сосудов площадью более 2см^2 (В.А. Кожевников, 1996). Затем поверхность пролеченного участка обрабатывалась раствором бриллиантового зеленого. Антисептическая обработка бриллиантовым зеленым проводилась ежедневно вплоть до полного заживления раневой поверхности.

2.6 Методика склерозирования.

Склерозирование гемангиом является одним из самых старых методов лечения и, тем не менее, широко используемых методов лечения сосудистых гиперплазий кожи.

При лечении детей нами использовался метод склерозирования гемангиом по В.С. Агапову (Ю.И. Бернадский, 2003). За час до лечения проводится аппликация крема «EMLA» на предполагаемое операционное поле. В случае выраженного беспокойства ребенка производится общее обезболивание с использованием лицевой маски препаратом «Севоран®». Для склерозирования используется раствор следующего состава: 95% этилового спирта 70.0 + новокаина 1.0 + дистиллированной воды 29.0. Вкол иглы производят, чуть отступив от границ гемангиомы. Перед введением склерозирующего раствора

ассистент давлением руки опорожняет сосудистое образование, после чего, под контролем пальцев, хирург вводит инъекционную иглу в гемангиому, предвыпуская из нее склерозирующий раствор. Раствор вводят в нескольких направлениях до получения плотного инфильтрата. После этого накладывают давящую повязку. В целях профилактики возможной алкогольной интоксикации рекомендуют вводить спирт из расчета 2,5-3 мл на 1кг массы тела ребенка, но не более 25мл одномоментно (Ю.И. Бернадский,2003).

Промежуток между сеансами лечения зависел от нескольких факторов: происходила ли эрозия поверхности гемангиомы, наступали ли осложнения с этим связанные и как долго купировались, время эпителизации поверхности гемангиомы. Как правило, даже в случае неосложненного течения послеоперационного периода, явления асептического воспаления спадали не раньше, чем через 3-4 недели.

3. РЕЗУЛЬТАТЫ СОБСТВЕННЫХ ИССЛЕДОВАНИЙ

Всего в процессе исследования было прооперировано 120 детей с фокальными гиперплазиями кровеносных сосудов кожи челюстно-лицевой области. В первую (основную) группу вошло 30 детей, лечение которых проводилось с применением комбинированного метода селективного фототермолиза и склерозирования. Во вторую группу было включено 30 пациентов, лечение которым проводилось по изолированной методике селективного фототермолиза. 30 пациентов третьей группы получали помощь с применением метода криодеструкции. В четвертой группе, также состоящей из 30 пациентов, лечение осуществлялось методом склерозирования 70% этиловым спиртом по В.С. Агапову.

Чаще всего очаги сосудистой гиперплазии локализовались в лобной области - 21,6%, на веках очаги поражения встречались в 12,5% случаев, на шее -11,6%, на губах у 10% детей, локализация в области волосистой части головы – 9,1%, в щечных областях – 8%, в скуловой и подглазничной областях – 5,8%, на носу – 5%, наиболее редко в подбородочной, височных областях и ушных раковинах - 3,3% (табл.6), (рис.12).

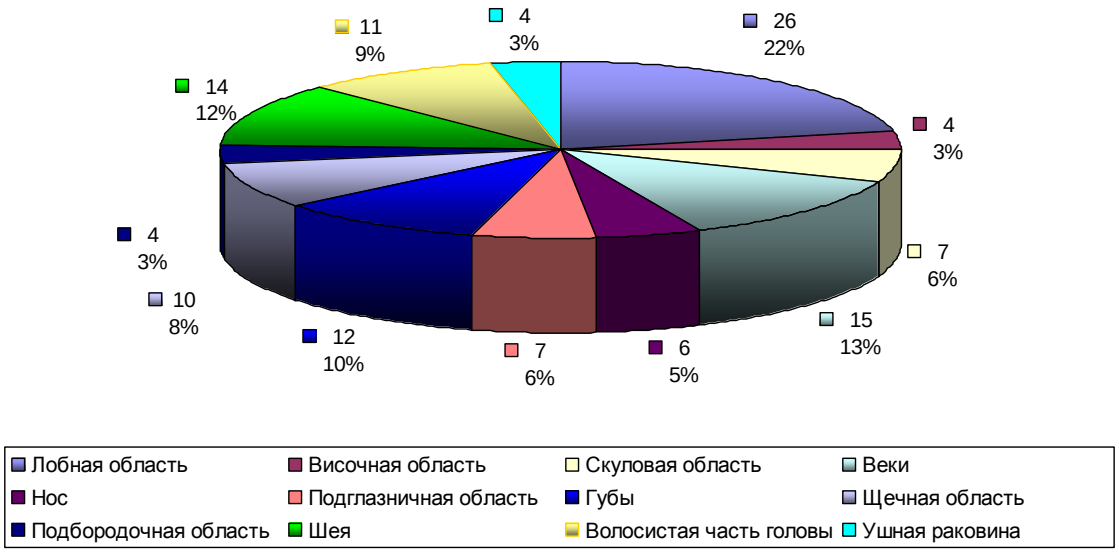

Рис.12. Локализация гемангиом у всех детей участвовавших в исследовании

Таблица 6

Локализация гемангиом у исследуемых групп детей

Локализация	**Все пациенты**		**Группы пациентов**							
	Абс. число	%	I*		II**		III***		IV****	
			Абс. число	%	Абс. число	%	Абс. число	%	Абс. число	%
Лобная область	26	21,6	5	16,6	6	20,0	8	26,6	7	23,3
Височная область	4	3,3	2	6,6	1	3,3	1	3,3	0	0
Скуловая область	7	5,8	2	6,6	2	6,7	2	6,7	1	3,3
Веки	15	12,5	5	16,6	5	16,6	2	6,7	3	10,0
Нос	6	5,0	1	3,3	3	10,0	1	3,3	1	3,3
Подглазничная область	7	5,8	3	10,0	2	6,7	1	3,3	1	3,3
Губы	12	10,0	5	16,6	2	6,7	2	6,7	3	10,0
Щечная область	10	8,3	1	3,3	2	6,7	3	10,0	4	13,3
Подбородочная область	4	3,3	0	0	0	0	2	6,7	2	6,7
Шея	14	11,6	3	10,0	3	10,0	4	13,3	4	13,3
Волосистая часть головы	11	9,1	2	6,6	2	6,7	3	10,0	4	13,3
Ушная раковина	4	3,3	1	3,3	2	6,6	1	3,3	0	0
Всего	120	100	30	100	30	100	30	100	30	100

*- лечение комбинированным методом селективного фототермолиза и склерозирования
**- лечение методом селективного фототермолиза
***- лечение методом криодеструкции
****- лечение методом склерозирования

До начала лечения у всех пациентов производились замеры площади гемангиомы, а также проводился расчет среднего значения и ошибки среднего по каждой группе, данные в таблице 7. В первой группе детей данный показатель составил 4,23±0,36 мм, во второй 4,37±0,32 мм, в третьей 3,55±0,30 мм и в четвертой 4,04±0,32 мм.

Таблица 7

Площадь очага гиперплазии кровеносных сосудов кожи до начала лечения по группам, см^2

пациент	Группы исследования			
	I*	II**	III***	IV****
1	1,9	5,3	1,1	3,4
2	4,8	4,5	3,4	1,9
3	7,5	2,1	2,3	3,1
4	2,4	3,8	4,1	7,7
5	4,2	7,1	4,1	1,5
6	7,1	4,5	1,7	3,1
7	1,9	1,5	0,9	2,1
8	3,9	5,1	2,3	4,4
9	5,8	3,7	4,8	3,9
10	2,2	1,9	2,1	2,6
11	8,1	6,4	3,1	5,9
12	7,2	4,1	8,9	5,1
13	3,4	4,8	2,6	3,3
14	1,9	2,7	5,1	2,3
15	2,4	6,5	2,3	2,6
16	5,5	5,7	2,5	2,2
17	3,2	2,4	3,9	3,9
18	4,3	3,8	4,4	4,4
19	2,5	4,3	3,3	4,1
20	4,9	2,2	2,5	3,6
21	4,5	2,5	4,8	6,8
22	2,6	6,1	5,1	4,9
23	1,5	4,6	4,4	2,9
24	6,1	1,8	0	1,5
25	5,3	5,2	0,7	0
26	2,7	7,3	1,9	0
27	4,9	7,7	2,1	3,8
28	5,2	2,6	2,2	3,1
29	7,1	4,9	6,8	4,9
30	1,9	5,9	1,1	5,5
среднее	4,23±0,36	4,37±0,32	3,55±0,30	4,04±0,32

*- лечение комбинированным методом селективного фототермолиза и склерозирования
**- лечение методом селективного фототермолиза
***- лечение методом криодеструкции
****- лечение методом склерозирования

Проверка однородности групп до начала лечения по данному признаку осуществлялась с использованием непараметрического критерия Фишера (Fisher's exact test for homogeneity RxC table), результат составил p=0,069, таким образом, значимых статистических различий среднего значения площади до начала лечения в группах выявлено не было.

Всем 120 пациентам до начала лечения было проведено ультразвуковое исследование гемангиом и подлежащих тканей. Исследование проводилось на ультразвуковом сканере экспертного класса ToshibaXario (Япония) с набором мультичастотных датчиков. Оценивались как глубина гемангиомы, так и ее взаимосвязь с расположенными глубже структурами. Данные о глубине гемангиом представлены в таблице 8. Среднее значение глубины очага поражения кожи в первой группе составило 12,87±0,57 мм, во второй группе 12,17±0,60 мм, в третьей группе 11,50±0,69 мм и в четвертой 11,90±0,62 мм.

Таблица 8

Глубина гемангиомы до начала лечения, мм

Пациент	группы исследования			
	I *	II**	III***	IV****
1	12	8	12	8
2	8	12	14	12
3	12	15	14	10
4	14	7	9	14
5	15	10	15	7
6	11	18	14	17
7	15	16	7	15
8	16	14	15	17
9	17	14	18	12
10	11	10	6	7
11	12	17	6	7
12	17	11	17	12
13	9	11	8	17
14	17	17	12	14
15	10	11	13	12
16	12	15	15	12
17	11	13	15	17
18	8	12	14	12
19	6	16	11	16
20	16	16	14	12
21	15	11	17	15
22	15	13	14	12
23	14	10	9	7
24	16	15	7	11
25	15	13	6	9
26	14	10	9	6
27	9	7	8	15
28	13	9	13	12
29	17	8	6	8
30	9	6	7	12
среднее	12,87±0,57	12,17±0,60	11,50±0,69	11,90±0,62

*- лечение комбинированным методом селективного фототермолиза и склерозирования
**- лечение методом селективного фототермолиза
***- лечение методом криодеструкции
****- лечение методом склерозирования

Проверка однородности групп до начала лечения по данному признаку осуществлялась с использованием непараметрического критерия Фишера, результат составил p=0,089, таким образом, значимых статистических различий между группами по глубине гемангиом до начала лечения выявлено не было.

До начала лечения у всех пациентов во всех четырех группах были произведены замеры разницы температуры (ΔT) между поверхностью гемангиомы и симметричным непораженным участком кожи, данные приведены в таблице 9. Средние показатели ΔT во всех четырех группах оказались также очень близкими по значению, в первой группе 1,91±0,13°C, во второй 1,84±0,17°C, в третьей группе 1,89±0,16°C, в четвертой 1,79±0,13°C. Полученные данные совпадают с литературными источниками (Марочкина М.С., 2013).

Таблица 9

Температурная разница между очагом гиперплазии кровеносных сосудов и симметричным непораженным участком кожи (ΔT), °C

пациент	группы исследования			
	I *	II**	III***	IV****
1	2,9	0,2	0,8	3
2	2,7	2,7	1	0,9
3	2,1	2,5	1,1	1,1
4	2,1	3,1	0,6	0,4
5	2	2,7	0,2	2,4
6	1,9	2,7	2,3	1
7	2,1	2,4	2,7	1,3
8	2,8	3,1	2,5	1,7
9	2,2	2,9	0,7	2,1
10	1,9	0,9	1,5	1,7
11	2,6	2,5	1,7	1,4
12	1,8	2,8	2	2,4
13	2,3	2,1	2,9	0,7
14	1,7	2,2	2,8	2,2
15	0,9	1,2	2,8	1,3
16	2,3	2,3	1,4	1,8
17	1,7	2,7	2,5	2,1
18	3,4	1,8	3	1,6
19	0,8	1,5	2,8	2,4
20	0,7	1,6	1,6	1,5
21	1,8	2,2	2,4	1,6
22	2,9	1,1	1,2	1,9
23	0,9	2,4	0,3	2,2
24	1,7	1,9	2,1	2,1
25	1,1	0,2	2,4	0,9
26	1,8	0,4	3	2,2
27	2,4	1,5	2,9	1,4
28	0,8	0,3	2,6	2
29	1,1	0,2	1,7	3,2
30	1,9	1,1	1,1	3,1
среднее	1,91±0,13	1,84±0,17	1,89±0,16	1,79±0,13

*- лечение комбинированным методом селективного фототермолиза и склерозирования
**- лечение методом селективного фототермолиза
***- лечение методом криодеструкции
****- лечение методом склерозирования

Проверка однородности групп до начала лечения по данному признаку осуществлялась с использованием непараметрического критерия Фишера, результат составил p=0,425, таким образом, значимых статистических различий по температуре гемангиом до начала лечения между группами выявлено не было.

Поскольку целью исследования было повышение эффективности лечения гемангиом именно у детей, очень важным клиническим показателем является выраженность болевого синдрома в раннем послеоперационном периоде. По результатам анкетирования родителей юных пациентов были получены следующие результаты. После первого сеанса лечения средний индекс болевого синдрома 0,73±0,12 баллов совпал в группе I и в группе IV, получавшей лечение методом склерозирования по В.С. Агапову, наименьший показатель 0,40±0,09 баллов оказался при лечении детей группы II, с применением методики селективного фототермолиза, наиболее высокий показатель болезненности был определен у детей группы III, прошедших процедуру криодеструкции, 1,10±0,13 баллов (табл.10). Стоит отметить, что также при анкетировании родителей было выяснено, что жалобы на беспокойство детей во всех группах детей появлялись, как правило, через 6-8 часов и стихали на сроках от 2-х часов до 12-и от их появления. Всем пациентам после проведенного лечения, вне зависимости от метода, для купирования болевых ощущений при их появлении назначался нурофен перорально в возрастной дозировке. На следующие сутки после проведенного лечения ни в одной группе жалоб на беспокойство детей родителями не предъявлялось.

Таблица 10

Средний индекс интенсивности болевого синдрома по группам после первого сеанса лечения, в баллах

	I* группа	**II** группа**	**III*** группа**	**IV**** группа**
Средний индекс интенсивности болевого синдрома	0,73±0,12	0,40±0,09	1,10±0,13	0,73±0,12

*- лечение сочетанным методом селективного фототермолиза и склерозирования
**- лечение методом селективного фототермолиза
***- лечение методом криодеструкции
****- лечение методом склерозирования

По результатам проверки статистических различий по данному показателю были получены следующие результаты, представленные в таблице 11.

Таблице 11

Уровень значимости различий среднего значения индекса болевого синдрома между основной группой и остальными группами после первого сеанса лечения

	I* и II группа**	**I* и III*** группа**	**I* и IV**** группа**
Значимость различий	p=0,0683	p=0,0436	p=0,3620

*- лечение сочетанным методом селективного фототермолиза и склерозирования
**- лечение методом селективного фототермолиза
***- лечение методом криодеструкции
****- лечение методом склерозирования

Таким образом, интенсивность послеоперационной боли в группе I и в группе IV, прошедшей процедуру склерозирования, совпала и не имеет статистически значимых различий ($p>0,05$), и статистически различима ($p<0,05$) между группой I в сравнении группами II и III.

Второй оцениваемый критерий – выраженность перифокального отека здоровых тканей после проведенной процедуры - также рассчитывался в баллах, таблица 12.

Таблица 12

Оценка наличия перифокального отека по группам после первого сеанса лечения, в баллах

	I* группа	**II** группа**	**III*** группа**	**IV**** группа**
Среднее значение выраженности отека	1,23±0,10	0,37±0,09	1,33±0,09	2,00±0,01

*- лечение комбинированным методом селективного фототермолиза и склерозирования
**- лечение методом селективного фототермолиза
***- лечение методом криодеструкции
****- лечение методом склерозирования

У детей группы I отмечалась более ранняя местная реакция на лечение, по сравнению с больными групп, где применялись традиционные методы лечения. Сразу же после склерозирования появлялся отек мягких тканей, а после селективного фототермолиза поверхность гемангиомы становилась иссиня-серой (рис. 13).

Рис. 13. Внешний вид очага сосудистой гиперплазии сразу после склерозирования и селективного фототермолиза

В течение нескольких минут цвет гемангиомы менялся к темно-красному, как правило, на 1-2 тона темнее изначального. Через 1,5-2 часа на поверхности гемангиомы образовывался плоский пузырь с серозно-геморрагическим содержимым, по форме и размерам соответствующий гемангиоме. Умеренный перифокальный отек держался от 2 до 7 суток. Сухая корка появлялась при правильном уходе на 2—3 сутки. Отторжение струпа происходило на 2-3 неделе. После отхождения струпа часть либо вся поверхность гемангиомы представляла собой розовый плоский рубец, который через 3-4 месяца после лечения отличался от окружающих тканей лишь незначительной депигментацией.

При использовании только методики селективного фототермолиза перифокальный отек развивался реже и в гораздо меньших размерах, чем при комбинированном лечении. Отек становился заметен часа через 2-3 часа после процедуры. Чуть раньше на поверхности гемангиомы образовывался пузырь с серозно-геморрагическим содержимым. Отек, при его наличии, купировался на 3-5 сутки. Эрозии эпителизировались в те же сроки (2-3 недели), что и при использовании комбинированного метода.

После криодеструкции в те же сроки развивалась картина идентичная картине при использовании комбинированного метода. После применения метода склерозирования по В.С. Агапову перифокальный отек начинал развиваться немедленно и продолжал нарастать в течение 6-12 часов после процедуры, достигая нередко очень значительных размеров. Эрозии на поверхности появлялись на 2-3 сутки после процедуры и покрывались сухой коркой на сроках от 3 до 7 суток после появления (рис.14) Эпителизация эрозий происходила в большинстве случаев реже, на 3-4 неделе.

Рис. 14. Внешний вид гемангиомы на 19-е сутки после склерозирования этиловым спиртом по В.С. Агапову

Значимость различий между первой группой и остальными группами приведена в таблице 13.

Таблица 13

Уровень значимости различий среднего значения индекса перифокального отека между основной группой и остальными группами после первого сеанса лечения

	I* и II группа**	**I* и III*** группа**	**I* и IV**** группа**
Значимость различий	p<0,001	p=0,534	p<0,001

*- лечение комбинированным методом селективного фототермолиза и склерозирования
**- лечение методом селективного фототермолиза
***- лечение методом криодеструкции
****- лечение методом склерозирования

Таким образом, показатели средней интенсивности отека перифокальных тканей после первого сеанса лечения в группе I и в группе III, прошедшей процедуру криодеструкции, близки по значению - 1,23±0,10 баллов и - 1,33±0,09 баллов соответственно, что говорит о сравнимом травмирующем воздействии на окружающие ткани. Достоверных различий между этими показателями не выявлено (p=0,534). Средняя интенсивность отека после применения

селективного фототермолиза крайне невысока - 0,37±0,09 баллов, что еще раз свидетельствует об очень высоком избирательном воздействии данного метода. Наиболее стойкий и интенсивный отек развивался после склерозирования гемангиом 70% этиловым спиртом по В.С. Агапову - 2,00±0,01 баллов.

Мониторинг более отсроченных результатов лечения начинался с оценки изменения среднего значения площади в каждой группе до начала лечения и непосредственно перед вторым сеансом лечения (как правило, через 1 месяц после первого сеанса лечения). В случае излечения после однократно проведенного сеанса лечения, показанию площади перед вторым сеансом присваивалось нулевое значение. Оценка площади перед повторными сеансами лечения, также как и до начала лечения, проводилась с помощью сканирования и последующей обработкой чертежной программой, но из измерения исключались участки поверхности гемангиомы замещенные соединительной тканью. Как видно из таблицы 14, среднее значение площади в группе I составило - 4,23±0,36 см^2, в группе II - 4,37±0,32 см^2, в группе III - 3,55±0,3 см^2 и в группе IV- 4,04±0,32 см^2. Все четыре исследуемые группы по данному параметру на момент начала лечения статистически однородны p=0,069. К моменту, когда предполагалось проведение вторых сеансов лечения, разница в показателях изменившейся площади достигла статистически значимых различий (табл.15).

Таблица 14

Значения средней площади по группам до первого сеанса лечения и перед вторым сеансом лечения, см^2

Этап лечения	**Группа пациентов**			
	I*	**II****	**III*****	**IV******
До начала лечения	4,23±0,36	4,37±0,32	3,55±0,30	4,04±0,32
Перед вторым сеансом лечения	1,72±0,38	3,81±0,31	3,15±0,35	3,48±0,34

*- лечение комбинированным методом селективного фототермолиза и склерозирования
**- лечение методом селективного фототермолиза
***- лечение методом криодеструкции
****- лечение методом склерозирования

Таблица 15

Уровень значимости различий средней площади до и после первого сеанса лечения

	I* и II группы**		**I* и III*** группы**		**1* и IV**** группы**	
	До лечения	После 1-го сеанса	До лечения	После 1-го сеанса	До лечения	После 1-го сеанса
Значимость различий	p=0,745	p<0,001	p=0,298	p=0,029	p=0,211	p=0,021

*- лечение комбинированным методом селективного фототермолиза и склерозирования
**- лечение методом селективного фототермолиза
***- лечение методом криодеструкции
****- лечение методом склерозирования

Если в группе I средняя площадь ко второму сеансу лечения достигла 1,72±0,38 см^2 (уменьшение на 59,3%), то в группе II данный показатель составил 3,81±0,31см^2 (среднее уменьшение площади поражения на 12,8%), этот же показатель в группе III составил 3,15±0,35 см^2 (уменьшение площади патологического очага на 11,2%), в группе IV средняя площадь образования после проведенного первого сеанса достигла значения 3,48±0,34 см^2 (уменьшение средней площади от изначальной на 13,8%). График изменения среднего значения площади очага поражения между всеми сеансами лечения по всем группам представлен на рис.15. На представленном графике хорошо видно, что в группе I уже через 1 месяц после второго сеанса лечения средняя площадь патологического очага достигла нулевого значения, тогда как в остальных группах детей изменение среднего значения площади произошло в меньшей степени. Таким образом, выявлено статистически достоверное ($p<0,05$) большее уменьшение площади очага поражения в группе I в отличие от групп, где лечение проводилось с использованием традиционных методик.

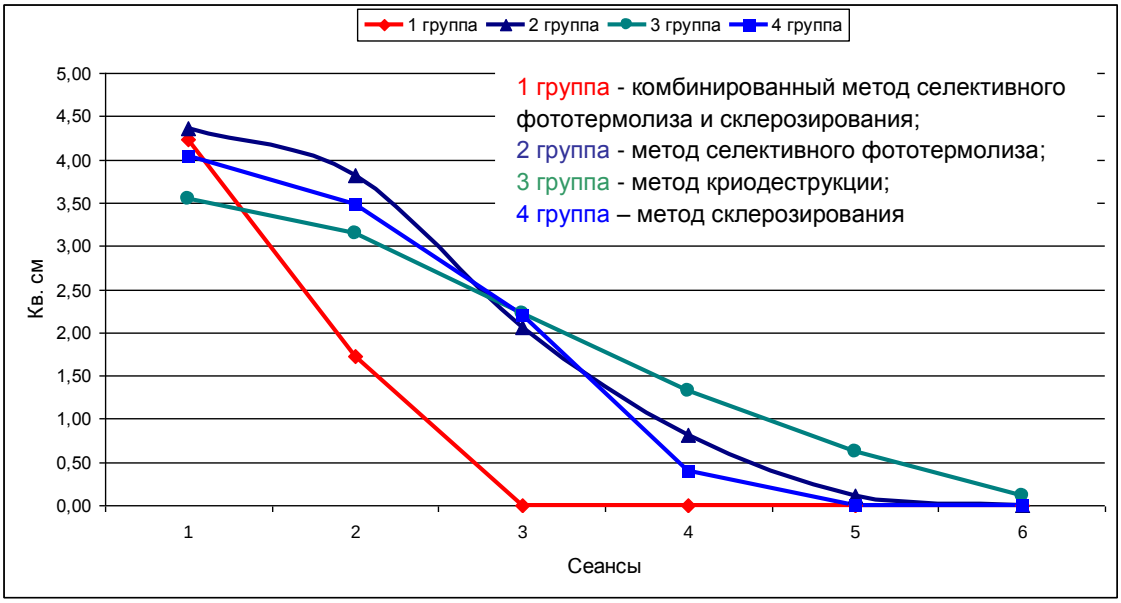

Рис. 15. Изменения среднего значения площади в группах на этапах лечения

Поскольку перед каждым этапом лечения проводилось ультразвуковое исследования очага сосудистой гиперплазии, то имелась возможность оценивать изменение глубины новообразования. В таблице 16 представлены данные о динамике глубины гемангиом от начала лечения и через 1 месяц ко второму сеансу. В случае излечения после однократно проведенного сеанса лечения, показанию глубины перед вторым сеансом присваивалось нулевое значение. Если до начала лечения группа I и остальные группы по данному показателю однородны (p=0,089),то перед вторым сеансом получены следующие результаты: в группе I, пролеченной по комбинированной методике, среднее значение глубины очага сосудистой гиперплазии уменьшилось до 3,16±0,63 мм (уменьшение на 75,4%), в группе II уменьшение в среднем произошло до 9,4±0,72 мм (уменьшение на 22,7%), в группе III ко второму сеансу лечения средняя глубина составила 10,73±0,7 мм (уменьшение на 6,6%), и в группе IV, получавшей лечение методом склерозирования, глубина уменьшилась до 8,37±0,75 мм (29,6%).

Таблица 16

Значения средней глубины по группам до первого сеанса лечения и через 1 месяц.

Этап лечения	**Группа пациентов**			
	I*	**II****	**III*****	**IV******
Глубина до начала лечения	12,87±0,57 мм	12,17±0,60 мм	11,50±0,69 мм	11,90±0,62 мм
Глубина перед вторым сеансом лечения	3,16±0,63 мм	9,40±0,72 мм	10,73±0,70 мм	8,37±0,75 мм

*- лечение комбинированным методом селективного фототермолиза и склерозирования
**- лечение методом селективного фототермолиза
***- лечение методом криодеструкции
****- лечение методом склерозирования

Уровень значимости данных показателей представлен в таблице 17.

Таблица 17

Уровень значимости различий средней глубины до и после первого сеанса лечения между основной и группами сравнения

	I* и II группы**		**I* и III*** группы**		**I* и IV**** группы**	
	До лечения	После 1-го сеанса	До лечения	После 1-го сеанса	До лечения	После 1-го сеанса
Значимость различий	p=0,393	p<0,001	p=0,141	p<0,001	p=0,289	p<0,001

*- лечение комбинированным методом селективного фототермолиза и склерозирования
**- лечение методом селективного фототермолиза
***- лечение методом криодеструкции
****- лечение методом склерозирования

На рисунке 16 представлен, по каждой группе, график динамики среднего значения глубины очага гиперплазии кровеносных сосудов на протяжении всего лечения.

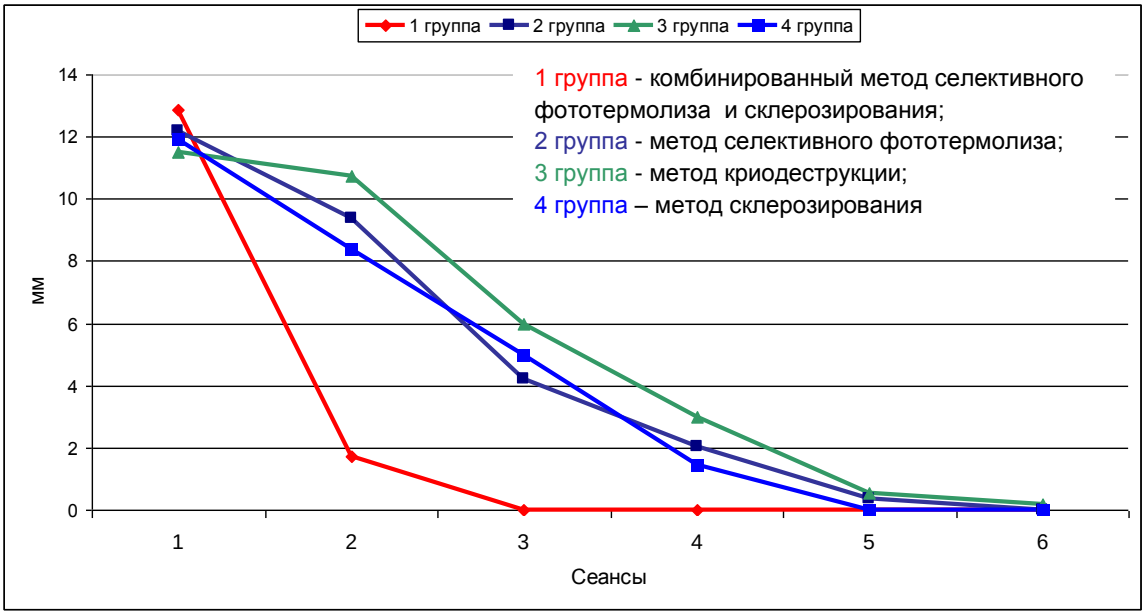

Рис.16. Динамика изменения среднего значения глубины очага гиперплазии кровеносных сосудов между сеансами

На представленном графике видно, что в группе I уже через месяц после второго сеанса средний показатель глубины гемангиомы достиг нулевого значения, тогда как в остальных группах пациентов подобный результат был достигнут только после шестого сеанса лечения.

Таким образом, статистически достоверно ($p<0,05$) установлено большее уменьшение глубины очага поражения в группе I в отличие от остальных групп уже после первого сеанса лечения.

Поскольку возраст большей части (81,6%) пациентов не превышал 6 месяцев, а именно в этом возрасте гемангиомы имеют наивысшую склонность к росту, важным показателем эффективности методики является остановка роста гемангиомы с началом лечения. Данные представлены в таблице 18.

Факт продолжающегося роста фиксировался при увеличении площади очага сосудистой гиперплазии и (или) изменении его глубины в большую сторону через 1 месяц после проведенного лечения, подтвержденное данными ультразвукового исследования и (или) сканированием площади. Из 120 пациентов рост

образования с началом лечения остановился у 87 детей (72,5%). В группе I остановка роста была зафиксирована у 29 детей (96,7%), в остальных группах рост останавливался реже: 22 пациента (73,3%) во второй, 17 пациентов (56,7%) в третьей, 19 пациентов (63,3%) в четвертой группе.

Таблица 18

Суммарное и погрупповое количество наблюдений остановки и продолжающегося роста гемангиомы при лечении различными методами

результат	**Все пациенты**		**Группы пациентов**							
	Абс. число	**%**	**I***		**II****		**III*****		**IV******	
			Абс. число	**%**	**Абс. число**	**%**	**Абс. число**	**%**	**Абс. число**	**%**
Рост продолжился	33	27,5	1	3,3	8	26,7	13	43,3	11	36,7
Рост прекратился	87	72,5	29	96,7	22	73,3	17	56,7	19	63,3

*- лечение комбинированным методом селективного фототермолиза и склерозирования
**- лечение методом селективного фототермолиза
***- лечение методом криодеструкции
****- лечение методом склерозирования

Данные о статистической значимости различий между группами пациентов приведены в таблице 19.

Таблица 19

Уровень значимости различий остановки роста очага поражения при сравнении различных методов лечения

	I* и II группы**	**I* и III*** группы**	**I* и IV*** группы**
Значимость различий	p=0,013	p<0,001	p=0,012

*- лечение комбинированным методом селективного фототермолиза и склерозирования
**- лечение методом селективного фототермолиза
***- лечение методом криодеструкции
****- лечение методом склерозирования

Таким образом, из представленных данных видно, что при лечении детей комбинированным методом (группа I) остановка роста после первого сеанса

происходила на 23,4% чаще, чем при лечении методом селективного фототермолиза (группа II), на 40% чаще, чем при использовании метода криодеструкции (группа III) и на 33,4% чаще, чем в группе пациентов пролеченных с использованием метода склерозирования (группа IV). Приведенные данные статистически достоверны $p<0,05$.

Важным показателем действенности метода лечения, является количество необходимых вмешательств. Данные об общем количестве сеансов и среднем значении этого показателя в каждой группе представлены в таблице 20. Наименьшее проведенное количество сеансов лечения зафиксировано в первой группе. Среднее значение в группе I - 1,5±0,09 сеанса на пациента, в группе II - 2,9±0,17 сеанса на один клинический случай, самое большое среднее значение в группе III, получавшей лечение по методике криодеструкции - 3,6±0,24 сеансов на пациента, этот же показатель в группе IV оказался очень близким по значению ко второй группе - 2,9±0,15 сеансов. Уровень значимости при сравнении всех групп пациентов $p=0,0004$.

Таблица 20

Общее количество проведенных сеансов и среднее количество сеансов лечения в каждой группе детей

результат	**Все пациенты**	**Группы пациентов**			
		I*	II*	III**	IV***
Всего сеансов	327	45	87	108	87
Среднее количество сеансов	2,75±0,16	1,5±0,09	2,9±0,17	3,6±0,24	2,9±015

*- лечение комбинированным методом селективного фототермолиза и склерозирования
**- лечение методом селективного фототермолиза
***- лечение методом криодеструкции
****- лечение методом склерозирования

Таким образом, в группе I на одного пациента пришлось в среднем 1,4 сеанса меньше, чем в группе II, на 2,1 сеанса меньше, чем в группе III, на 1,4 сеанса меньше, чем в группе IV.

В некоторых случаях процесс лечения сопровождался осложнениями в виде нагноения раневой поверхности и (или) эрозивных кровотечений. Стоит отметить, что в раннем послеоперационном периоде мы не наблюдали кровотечений. Очевидно, что это связано с тем, что при лечении с использованием монометодик склерозирования и селективного фототермолиза, а также при их комбинировании, непосредственного нарушения целостности поверхности гемангиомы не происходит. А при использовании методики криодеструкции имеет место гемостатический эффект низкой температуры, температуры значительно ниже 0°С попросту замораживают мелкие кровеносные сосуды.

Как правило, вторичное кровотечение, развивалось на 2-4 сутки после проведенного лечения, на фоне эрозии поверхности гемангиомы. Обильных кровотечений нами не наблюдалось, во всех случаях для купирования и профилактики данного осложнения в дальнейшем, достаточно было туширования эрозированной поверхности 2% водным раствором перманганата калия.

При нагноении эрозированной поверхности гемангиомы проводился ежедневный туалет раневой поверхности 3% раствором перекиси водорода, с последующим наложением повязки с мазью «Левомеколь».

Также к осложнениям нами было отнесено образование гипертрофического рубца на месте регрессировавших участков гемангиомы. Образование келоидных рубцов по результатам исследования не наблюдалось ни в первой группе, ни в остальных группах.

В таблице 21 представлены: количество и доля осложнений в группах при лечении детей с гемангиомами различными методами. Всего фиксировано 33 случая осложнений (27,5% от общего числа пациентов). Из них 5 раз наблюдалось эрозивное кровотечение (у 4,1% пациентов), нагноение поверхности гемангиомы у 15-и пациентов (12,5% от общего числа), образование гипертрофического рубца у 32 пациентов (26,7%). При этом в группе I и в группе II, получавшей терапию по монометодике селективного фототермолиза, осложнений зафиксировано не было. У 22-х пациентов (73,3%) в группе III по итогам лечения отмечено образование

гипертрофических рубцов, в группе IV данное осложнение наблюдалось у 11 пациентов (36,6%). Нагноение раневой поверхности произошло у 8-ми пациентов (26,7%) после криодеструкции и у 7-и пациентов (23,3%) после склерозирования этиловым спиртом по В.С. Агапову. Эрозивное кровотечение имело место у 3-х пациентов (10,0%) в группе III и у 2-х детей (6,6%) в группе IV.

Уровень значимости данных показателей при поочередном сравнении группы I и остальных для общего числа осложнений составил p=0,0004.

Таблица 21

Количество и доля осложнений в группах пациентов при лечении различными методами

Осложнения	**Все пациенты**		**Группы пациентов**							
	Абс. число	%	I*		II**		III***		IV****	
			Абс. число	%	Абс. число	%	Абс. число	%	Абс. число	%
Эрозивное кровотечение	5	4,1	0	0	0	0	3	10,0	2	6,6
Нагноение поверхности эрозии	15	12,5	0	0	0	0	8	26,7	7	23,3
Гипертрофический рубец	32	26,7	0	0	0	0	21	70	11	36,6

*- лечение комбинированным методом селективного фототермолиза и склерозирования
**- лечение методом селективного фототермолиза
***- лечение методом криодеструкции
****- лечение методом склерозирования

Таким образом, при применении комбинированной методики и методики селективного фототермолиза осложнений в виде кровотечений, нагноения пролеченного участка и гипертрофического рубцевания (рис.17,18,19,20) не отмечалось, что еще раз подтверждает такое свойство этих методик, как невысокая травматизация тканей.

Рис.17. Пациент М., 3 мес. Внешний вид гемангиомы до криодеструкции

Рис.18. Пациент М., 11 мес. Внешний вид гипертрофического рубца на месте гемангиомы через 6 месяцев после двух сеансов криодеструкции.

Рис. 19. Пациент Л., 3 мес. Внешний вид гемангиомы до лечения

Рис. 20. Пациент Л., 11 мес. Внешний вид нормотрофического рубца на месте гемангиомы через 6 месяцев после двух сеансов комбинированного фототермолиза и склерозирования

Перед каждым этапом лечения и после окончания лечения производилось измерение температуры новообразования и температуры симметричного участка кожи с противоположной стороны, после чего фиксировалась разница температур (ΔT°C).

Изначально до первого этапа лечения среднее значение ΔT в группах составляло: 1,91±0,13°C в группе I, 1,84±0,17°C в группе II, 1,89±0,16°C в группе III, 1,79±0,13°C в группе IV, при этом группы статистически однородны (P=0,42). Однако уже ко второму этапу лечения температурные показатели претерпели значительное изменение. Среднее значения ΔT в группе I снизилось до 0,33±0,11°C (уменьшилась на 82%), в группе II средняя разница температур снизилась до 1,38±0,18 °C (уменьшение на 25%), практически такой же показатель и в группе III - 1,39±0,17°C (26%), наименьшее снижение температурной разницы получено в группе IV до 1,43±0,17°C (снижение температурной разницы на 20%). Данные представлены в таблице 22.

Таблица 22

Средние значения ΔT по группам до начала лечения и через 1 месяц после первого сеанса лечения

Этап лечения	**Группа пациентов**			
	I*	**II****	**III*****	**IV******
ΔT до начала лечения	1,91±0,13°C	1,84±0,17°C	1,89±0,16°C	1,79±0,13°C
ΔT перед вторым сеансом лечения	0,33±0,11°C	1,38±0,18°C	1,39±0,17°C	1,43±0,17°C

*- лечение комбинированным методом селективного фототермолиза и склерозирования
**- лечение методом селективного фототермолиза
***- лечение методом криодеструкции
****- лечение методом склерозирования

Данные об уровне значимости показателей приведены в таблице 23.

Таблица 23

Сравнение уровня значимости различий ΔT до и после первого сеанса лечения между группами пациентов

	I* и II группы**		**I* и III*** группы**		**I* и IV**** группы**	
	До лечения	Через 1 месяц	До лечения	Через 1 месяц	До лечения	Через 1 месяц
Значимость различий	p=0,871	p<0,001	p=0,882	p=0,002	p=0,483	p<0,001

*- лечение комбинированным методом селективного фототермолиза и склерозирования
**- лечение методом селективного фототермолиза
***- лечение методом криодеструкции
****- лечение методом склерозирования

На рисунке представлено изменение среднего значения ΔT по группам на протяжении всего лечения (рис. 21).

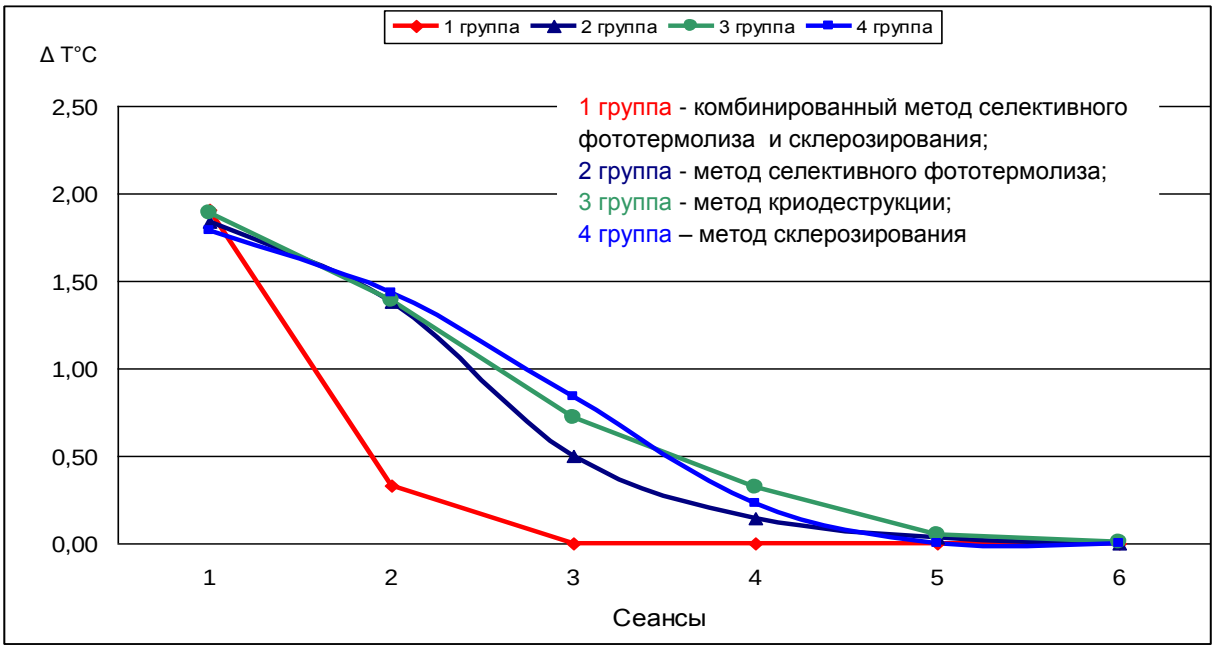

Рис. 21. Динамика средних значений ΔT по группам между сеансами лечения

На представленном графике хорошо видно, что при использовании комбинированного метода в группе I уже через 1 месяц после второго сеанса положительная температурная разница между поверхностью очага гиперплазии

кровеносных сосудов и непораженными тканями с симметричной стороны отсутствует, что несомненно свидетельствует об остановке избыточной пролиферации в очаге и уменьшении кровотока (Рис. 22). Напротив, в группах, где лечение проводилось с применением традиционных методик, среднее ΔT приближается к нулевому показателю только через полгода от начала лечения.

Рис.22. Динамика термографических показателей на этапах лечения гемангиомы с применением комбинированного метода

Таким образом, выявлено, что при использовании комбинированного метода селективного фототермолиза и склерозирования (группа I) уменьшение температурной разницы через месяц после первого сеанса лечения происходит на 57% больше, чем при использовании только селективного фототермолиза (группа II), на 56% больше, чем при использовании криодеструкции (группа III) и на 62% больше, чем при склерозировании гемангиомы (группа IV).

Важным критерием оценки эффективности любой из методик лечения является показатель законченности лечения. Под законченным случаем лечения подразумевается полный регресс очага поражения, его полное замещение соединительной тканью и, напротив, незаконченным считался случай, когда рост новообразования прекратился, но произошел неполный регресс очага поражения и (или) требуется применение другой использованной в исследовании методики, либо радикальное хирургическое вмешательство. Отдаленный результат оценивался нами по прошествии полугода с последнего сеанса лечения.(Рис.23,24,25)

Рис. 23. Пациент В., 4 мес. Результат лечения после однократного применения комбинированного метода: a – до лечения; b – через 6 месяцев после лечения.

Рис.24. Пациент Л., 8 мес. Результат лечения после трех процедур склерозирования по В.С. Агапову (решено провести сеанс селективного фототермолиза)

Рис.25. Тот же пациент, через 1 месяц после сеанса фототермолиза (остаточные телеангиоэктазии)

Из 120 пациентов, принимавших участие в исследовании, в 98 случаях (81,7%) достигнуто полное выздоровление и 22 случаях (18,3%) потребовалось применение другой методики лечения. В группе I полное выздоровление достигнуто у всех 30-и детей (100%). В группе II, пролеченной с применением методики селективного фототермолиза, факт полного выздоровления зафиксирован у 25 пациентов (83,3%), в 5-и случаях (16,7%) полный регресс очага поражения не достигнут. В четырех случаях дети оставлены под динамическое наблюдение, поскольку рост гемангиом полностью прекратился и произошла значительная убыль объема очага сосудистой гиперплазии, а родители юных пациентов были удовлетворены эстетическим результатом. Одному ребенку в ткань гемангиомы однократно была введена спирт-лидокаиновая смесь, через 1,5 месяца было диагностировано полное замещение новообразования нежным нормотрофическим рубцом.

В группе III после криодеструкции гемангиома полностью заместилась соединительной тканью у 20 детей (66,7%), остаточные явления наблюдались у 10 пациентов (33,3%), всем детям дополнительно было проведено 1-2 сеанса IPL™ фотолечения. В группе IV, после склерозирования по В.С. Агапову, в 23 случаях (76,7%) эффект излечения достигнут в полном объеме, в 7-ми случаях (23,3%) также потребовалось прибегнуть к дополнению лечения методом селективного фототермолиза. Данные по количеству законченных случаев лечения приведены в таблице 24.

Таблица 24

Количество законченных случаев лечения в группах

Результат	**Все пациенты**		**Группы пациентов**							
	Абс. число	%	I*		II**		III***		IV****	
			Абс. число	%	Абс. число	%	Абс. Число	%	Абс. число	%
Полное излечение	98	81,7	30	100	25	83,3	20	66,7	23	76,7
Неполное излечение	22	18,3	0	0	5	16,7	10	33,3	7	23,3

*- лечение комбинированным методом селективного фототермолиза и склерозирования
**- лечение методом селективного фототермолиза
***- лечение методом криодеструкции
****- лечение методом склерозирования

Данные об уровне значимости данного показателя приведены в таблице 25.

Таблица 25

Уровень значимости различий законченности лечения

	I* и II группы**	**I* и III*** группы**	**I* и IV**** группы**
Значимость различий	p=0,026	p<0,001	p=0,005

*- лечение комбинированным методом селективного фототермолиза и склерозирования
**- лечение методом селективного фототермолиза
***- лечение методом криодеструкции
****- лечение методом склерозирования

Таким образом, достоверно ($p<0,05$) установлено, что при использовании комбинированного метода селективного фототермолиза и склерозирования, в отличие от остальных групп, результат полного излечения и отсутствия рецидива роста достигнут полностью.

4. ОБСУЖДЕНИЕ РЕЗУЛЬТАТОВ ИССЛЕДОВАНИЯ

Гемангиомы кожи являются самым распространенным новообразованием кожи у детей и занимают от 50% до 80% от всех опухолей кожных покровов. По разным данным этот показатель колеблется от 1,1% до 2,6% всех новорожденных.

Целью настоящего исследования явилось повышение эффективности лечения детей с врожденными и неонатальными фокальными сосудистыми гиперплазиями кожи челюстно-лицевой области путем комбинированного применения селективного фототермолиза и метода склерозирования.

В основу работы положены данные о 120 пациентах с фокальными сосудистыми гиперплазиями кожи челюстно-лицевой области в возрасте от двух недель до одного года.

Все пациенты были разделены на четыре равные группы по 30 человек. В первой группе лечение проводилось с использованием предложенного метода. В остальных группах лечение детей проводилось с помощью наиболее часто применяемых в детской практике методик: криодеструкция, склерозирование этиловым спиртом, монометодика селективного фототермолиза.

Среди 120 пациентов доля девочек в общей массе пациентов составила 57,5%, мальчиков менее половины 42,5%. Эти данные совпадают со многими источниками (Кулаков О.Б.,1994; Enjolras O., 1997), однако достоверно не подтверждают, что у мальчиков подобная патология возникает реже. Весьма вероятна большая озабоченность и, соответственно, большая частота обращений к врачам родителей девочек, поскольку в большинстве случаев немаловажна эстетическая сторона данной проблемы.

Возраст пациентов участвовавших в исследовании варьировался от двух недель до года. Большая часть родителей обращалась за медицинской помощью, когда возраст детей составлял от 1-го до 6-и месяцев (стадия прогрессивного роста); количество детей этих возрастных групп - 98 человек (81,6 %). При анкетировании пациентов подавляющая часть родителей (54%) отмечает, что

участковый педиатр, к которому, как правило, обращаются в первую очередь, впервые заметив очаг сосудистой гиперплазии на коже у ребенка, рекомендовал ждать до года (!). Зачастую рекомендации обратиться к хирургу давались только при настаивании на этом родителей. Большая обеспокоенность родителей появлялась при бурном развитии гемангиомы (стадия прогрессивного роста), возрастная группа таких детей была в диапазоне от нескольких недель с момента рождения до полугода жизни. Эти данные совпадают с многолетними результатами наблюдений В.В. Рогинского (2011) на базе клиники детской челюстно-лицевой хирургии и стоматологии ФГБУ "ЦНИИС и ЧЛХ".

Чаще всего очаги сосудистой гиперплазии локализовались в лобной области (21,6%), затем по убывающей на веках (12,5%), шее (11,6%), губах (10%), волосистой части головы (9,1%), щечных областях (8,3%), скуловой и подглазничной областях (5,8%), на носе (5,0%), в равных пропорциях височной области (3,3%), подбородочной области (3,3%), ушной раковине (3,3%).Подобный разброс частично объясняется фиссуральной теорией возникновения гемангиом (Thierfelder S.,1996). Однако остается необъясненной, с точки зрения данной теории, довольно редкая локализация очагов гиперплазии кровеносных сосудов кожи ушных раковин относительно других участков челюстно-лицевой области.

Практически всегда гемангиома имеет неправильную геометрическую форму. Измерение площади очага поражения кожи является важным контрольно-диагностическим исследованием. Данный параметр позволяет осуществлять динамический контроль линейных изменений на поверхности новообразования между проведением процедур, а также оценивать окончательные результаты лечения. Для максимально точной оценки размеров исследуемого очага на очаг сосудистой гиперплазии накладывали прозрачную полиэтиленовую пленку и маркером обводили контур поражения. Полученное натуральное изображение с помощью сканера преобразовывали в его электронную версию и сохраняли в виде графического файла. Затем с использованием чертежной программы, позволяющей вычислять площади неправильных фигур, определяли величину сохраненной фигуры. Полученные данные заносили в первичную медицинскую

документацию и индивидуальную карту пациента. Вышеописанный расчет площади проводили перед началом лечения, перед каждым последующим этапом лечения, а также после окончания лечения. Среднее значение площади очага гиперплазии кровеносных сосудов до начала в первой группе составило 4,23±0,36 см^2, во второй группе - 4,37±0,32 см^2, в третьей группе - 3,55±0,3 см^2 и в четвертой группе - 3,48±0,32 см^2.

По данным ультразвукового исследования оценивалась глубина очага сосудистой гиперплазии, средние значения по всем четырем группам составили: 12,87±0,57мм в первой группе, 12,17±0,6мм во второй, 11,5±0,69мм в третьей, 11,9±0,62мм в четвертой группе пациентов.

При сравнительном анализе распределения пациентов по полу, возрасту, локализации очага сосудистой гиперплазии, размерам гемангиом во всех четырех исследуемых группах пациентов статистически значимых различий не выявлено, а результаты их лечения могут быть сопоставимы ($p>0,05$).

Во всех случаях и на всех этапах лечения проводилось ультразвуковое исследование гемангиомы. Исследование проводилось на ультразвуковом сканере экспертного класса Toshiba Xario (Япония) с набором мультичастотных датчиков. При УЗИ для капиллярных гемангиом характерно наличие образований повышенной эхогенности с достаточно ровными и четкими контурами. Структура их в большинстве случаев однородная, может быть гетерогенной за счет мелких (до 1-2 мм.) гипоэхогенных включений (сосуды). Полученная при ультразвуковом исследовании информация дает возможность определить структурно-морфологический тип сосудистой опухоли, точно измерить глубину инвазии опухоли, что позволяет быстро определиться в выборе способа лечения [5,61].

Во всех случаях и на всех этапах лечения проводилось термографическое исследование гемангиомы и окружающих тканей, а также, при возможности, фиксировалась температура кожного покрова здорового участка с противоположной стороны. Исследования, проводимые М.С. Марочкиной (2013), показали, что расхождение между температурой опухоли и окружающих тканей даже в пределах 0,5°С уже свидетельствует о росте гемангиомы.

Инфракрасная термометрия с последующим графическим отображением проводилась с помощью комплекса CEM®-ThermoDiagnostics, состоящего из медицинского инфракрасного термографа CEM®-Thermography и компьютерной программы «CEM® ТЕРМОИМИДЖ БИО» российского производства ООО «Соединение Западной и Восточной Медицины» (патентообладатель ЗАО «CEM-Технолоджи). Данное программное обеспечение позволяет визуально отображать результаты проведенных замеров в виде цветных термограмм, наглядно показывающих распределение температур в норме и при наличии патологического процесса любого генеза.

Термограф регистрирует инфракрасное свечение в спектральном диапазоне 3-5 мкм, измеряемые температурные пределы от -33°C до +110°C (-27,4°F до +230°F), чувствительность 0,2°C (0,5°F). Минимальная площадь измерения составляет 0,5 см, время срабатывания - 1 секунда.

Описание термограмм проводилось путем расчета разницы значений температуры между поверхностью гемангиомы и симметричной (здоровой) зоной. При неоднородности температуры в патологической зоне в расчет принималось самое высокое значение замера.

Полученные данные сохранялись в базе данных программного обеспечения «CEM® ТЕРМОИМИДЖ БИО», для дальнейшего проведения индивидуального анализа и динамического отслеживания. При всех последующих термометрических исследования показатели измерялись в тех же точках.

Средняя разница температур между очагом гиперплазии кровеносных сосудов и симметричного не пораженного участка кожи до начала лечения составила: 1,91±0,13°C в первой группе, 1,84±0,17°C во второй группе, 1,89±0,16°C в третьей группе, 1,79±0,13°C в четвертой группе пациентов. Этот параметр также не имеет статистически значимого отличия между группами ($p>0,05$).

Процедуры селективного фототермолиза проводились с использованием аппарата «LumenisVasqulight» производства Израиль. Для проведения

криогенного лечения использовался аппарат Репникова-Шафранова, заправленный жидким азотом.

В работе использовали различные методы статистической обработки. Проверка однородности групп до начала лечения осуществлялась с использованием непараметрического критерия Фишера (Fisher's exact test for homogeneity Rx Ctable). Проверка различия в группах после лечения осуществлялась с использованием непараметрических критериев $\chi 2$ Пирсона и одностороннего точного критерия Фишера в пакете прикладных программ STATISTICA (при $p<0,05$ группы имеют значимые различия, при $p< 0,001$ – высокозначимые различия).

Поскольку целью исследования было повышение эффективности лечения гемангиом именно у детей, очень важным клиническим показателем является выраженность болевого синдрома в раннем послеоперационном периоде. По результатам анкетирования родителей юных пациентов были получены следующие результаты. После первого сеанса лечения средний индекс болевого синдрома 0,73±0,12 баллов совпал в группе I (комбинированный метод) и в группе IV, получавшей лечение методом склерозирования по В.С. Агапову. Наименьший показатель - 0,40±0,09 баллов - оказался при лечении детей с применением методики селективного фототермолиза (группа II), наиболее высокий показатель болезненности был определен у детей, прошедших процедуру криодеструкции (группа III), - 1,10±0,13 баллов. Стоит отметить, что также при анкетировании родителей было выяснено, что жалобы на беспокойство детей во всех группах детей появлялись, как правило, через 6-8 часов и стихали на сроках от 2-х часов до 12-и от их появления. Полученные результаты в группах после процедур криодеструкции и склерозирования совпали с результатом исследования Н.В. Маркиной (2008). На следующие сутки после проведенного лечения ни в одной группе жалоб на беспокойство детей родителями не предъявлялось. Таким образом, интенсивность послеоперационной боли в группе I и в группе IV, прошедшей процедуру склерозирования, совпала и не имеет статистически значимых различий ($p>0,05$), и статистически различима ($p<0,05$)

между группами I, II, III. Подобный результат объясним относительно небольшим и избирательным травмирующим воздействием при использовании селективного фототермолиза. Поскольку в первой группе использовалось два травмирующих фактора, интенсивность послеоперационных болей была выше, чем во второй, однако не превысила данных показателей в оставшихся группах.

Поскольку все использованные в исследовании методики являются деструктивными, важно было оценить степень их травмирующего действия. В качестве признака, указывающего на большую или меньшую травматичность каждой из методик, использовалась оценка степени выраженности перифокального отека в раннем послеоперационном периоде. Показатели средней интенсивности отека перифокальных тканей после первого сеанса лечения в группе I (комбинированный метод) и в группе III, пациенты прошедшие процедуру криодеструкции, близки по значению 1,23±0,10 баллов и 1,33±0,09 баллов соответственно, что говорит о сравнимом травмирующем воздействии на окружающие ткани. Достоверных различий между этими показателями не выявлено (p=0,534). Средняя интенсивность отека после применения селективного фототермолиза (группа II) крайне не высока - 0,37±0,09 баллов, что еще раз свидетельствует об очень высоком избирательном воздействии данного метода. Наиболее стойкий и интенсивный отек развивался после склерозирования гемангиом 70% этиловым спиртом по В.С. Агапову (группа IV) - 2,00±0,01 баллов, такие же данные были получены В.Н. Голованoвым (2005) и Н.В. Маркиной (2008). Это легко объяснить тем, что крепкие растворы этилового спирта (70%) имеют слабощелочную реакцию и вызывают колликвационный некроз ткани, что приводит к выраженной реакции окружающей ткани. А использование менее концентрированного раствора этилового спирта (52%) в комбинированной методике дает более сухой некроз ткани. К тому же, в отличие от метода склерозирования по В.С. Агапову, при использовании комбинированного метода вводится куда как меньшее количество спирт-

лидокаиновой смеси, и инфильтрации всего объема образования раствором не происходит.

При оценке эффективности каждого из применявшихся методов лечения, сравнивались следующие показатели:

1) уменьшение площади гемангиомы за первый сеанс лечения
2) количество проведенных сеансов лечения
3) наличие (отсутствие) осложнений
4) продолжался ли или нет рост очага сосудистой гиперплазии в процессе лечения
5) изменение температуры гемангиомы после первого сеанса лечения
6) изменение глубины за первый сеанс лечения
7) факт излечения (полное устранение очага поражения, с отсутствием признаков рецидива), либо отсутствие излечения (регресс неполный, необходимо применение другой методики).

Анализ полученных нами результатов показал высокую эффективность комбинированного применения технологии IPL™ и склерозирования этиловым спиртом.

Уже после первого проведенного сеанса лечения по предложенной методике площадь очага сосудистой гиперплазии в группе I уменьшилась на 59,3%; в группе II, после применения селективного фототермолиза, этот показатель составил 12,8%; близкий по значению показатель был получен в группе III, криодеструкция, - уменьшение площади патологического очага на 11,2%; в группе IV, склерозирование по В.С. Агапову, средняя площадь сосудистого образования после первого сеанса уменьшилась на 13,8%. ($P<0,001$)

Также наблюдалось высокозначимое различие и по уменьшению глубины очага поражения ($p<0,001$). Если в группе I, пациенты получавшие лечение по методу комбинированного воздействия, произошло уменьшение глубины сосудистого образования на 75,4%, то в остальных группах данный показатель оказался гораздо более скромным: в группе II - 22,7%, в группе III - 6,6% и в

группе IV, пациентам проводилось только склерозирование образования этиловым спиртом, - 29,6%. Подобный результат легко объясним, во второй и третьей группах воздействие на очаг поражения происходило наиболее интенсивно в верхних слоях и с увеличением глубины значительно ослабевало, а в первой и третьей группах деструктивные физические факторы охватывали весь объем патологического очага.

Учитывая средний возраст пациента (84,1% детей в возрасте до полугода), можно уверенно утверждать, что у большинства очаги гиперплазии кровеносных сосудов пребывали в стадии активной пролиферации (Рогинский В.В., 2011). Поэтому важным показателем эффективности методики была ее способность быстро останавливать дальнейший рост очага гиперплазии кровеносных сосудов. При сравнении данного показателя были получены следующие результаты: в группе I рост гемангиомы наблюдался у одного пациента из тридцати (3,3%); в группе II, получавшей терапию селективным фототермолизом, рост продолжился в 26,7% случаев; в группе III, метод криодеструкции, дальнейший рост отмечался в 43,3% случаев; в группе IV, после склерозирования очага сосудистой патологии, был отмечено дальнейшее увеличение гемангиомы в 36,7% случаев. Значимость различий при сравнении первой группы с остальными $p<0,014$.

Немаловажным критерием оценки действенности метода лечения является количество процедур, необходимое для излечения пациента. В ходе исследования по данному показателю в группе I были получены лучшие результаты: в среднем на одного пациента потребовалось проведение 1,5±0,09 процедур комбинированного воздействия. При изолированном фотолечении (группа II) и изолированном склерозировании (группа IV) результаты оказались очень близки, 2,9±0,17 сеансов на пациента и 2,9±0,15 сеансов лечения соответственно. Худший результат наблюдался в группе III, пролеченной низкотемпературной деструкцией, в среднем потребовалось 3,6±0,24 процедур на пациента, чтобы завершить лечение. Уровень значимости данного критерия $p<0,001$.

За время лечения всех пациентов нами наблюдались и корректировались следующие осложнения: нагноение раневой поверхности, эрозивные кровотечения и формирование гипертрофического рубца после заживления. Из 120 больных у 33(27,5%) в процессе лечения появились осложнения. Стоит отметить, что критичных и труднокупируемых ранних осложнений в процессе проведения данного исследования зафиксировано не было. В группе I (комбинированный метод) и в группе II, получавшей лечение только с использованием фотосистемы, вышеозначенных осложнений не наблюдалось. Самым частым оказалось осложнение в виде формирования грубого гипертрофического рубца на месте очага сосудистой гиперплазии: подобный исход наблюдался в 70% случаев при лечении жидким азотом (группа III), и в 36,6% при склерозировании гемангиомы по В.С. Агапову (группа IV). Близкие по значению данные встречаются у многих авторов [5,15,28,257]. Нагноение раневой поверхности произошло у 26,7% пациентов после проведения криодеструкции (группа III) и у 23,3% детей после тотального инфильтрирования образования раствором 70% этилового спирта (группа IV). По мере эрозирования и изъязвления поверхности гемангиомы после лечения геморрагии наблюдались у 3-х пациентов (10,0%) после криодеструкции (группа III) и у двоих детей (6,6%) после склерозирования (группа IV). Уровень значимости данных показателей при поочередном сравнении группы I с группами III и IV составил $p=0,0004$. Очевидно, что одним из самых больших недостатков методов криодеструкции и склерозирования является их небезопасность для пациентов.

В норме каждая область поверхности тела имеет свой характерный «тепловой рельеф». Над крупными кровеносными сосудами температура выше, чем в близлежащих областях (Сабанцева Е.Г., 2005). Опыт применения инфракрасной термографии при патологических состояниях локализованных в челюстно-лицевой области невелик. В литературных источниках есть данные о том, что превышение температуры поверхности гемангиомы на 0,5°С относительно окружающих здоровых тканей может свидетельствовать о росте гемангиомы (Марочкина М.С., 2013).

В процессе данного исследования нами была оценена взаимосвязь температуры очага гиперплазии кровеносных сосудов с другими характеристиками данной патологии. Причины повышенной температуры патологического очага относительно непораженного участка в данном случае две: во-первых, усиленный ток большего объема крови, а во-вторых, активная пролиферация ткани образования. По мере лечения, в тех случаях, когда начиналась убыль ткани гемангиомы, отмечалось и снижение температуры ее поверхности, в случае же дальнейшего роста очага гиперплазии температура либо не менялась, либо увеличивалась. Зачастую, после успешного излечения, температурная дельта на поверхности нормотрофического рубца принимала отрицательные значения (0,2-0,4°С), что, несомненно, указывает на меньшее количество капилляров в очаге фиброза по сравнению со здоровой кожей. Для верификации остановки роста гемангиомы при образовании гипертрофического рубца на месте регрессировавшего очага поражения термометрия не является объективным методом, поскольку ткань гипертрофического рубца богато васкуляризирована и, как правило, температура такого рубца чуть выше (0,1-0,3°С) температуры здоровой кожи. После первого сеанса лечения нами фиксировалось среднее снижение ΔТ в группе I на 82%, в группе II - на 25%, в группе III - на 26% и в группе IV - на 20%. ($p<0,001$). При статистическом анализе полученных данных с помощью непараметрического критерия Спирмена выявлена значимая корреляция между Δ Т°С и продолжающимся ростом в группах: $R=0,47$, $p=0,009$. Таким образом, можно использовать термометрические данные с целью как оценки эффективности уже проводимого лечения, так и с прогностической целью. Например, при небольших значениях ΔТ на поверхности сосудистого образования (менее 0,5°С), можно отложить вопрос о скорейшем лечении и провести динамическое наблюдение с регулярным мониторированием как размеров, так и температурных показателей. Данный метод диагностики чрезвычайно прост и доступен.

Обязательным условием при анализе эффективности комбинированного использования селективного фототермолиза и склерозирования была оценка

возможности получить желаемый исход, не прибегая к другим методикам лечения. Под желаемым результатом понимается полный регресс очага гиперплазии. В группе I данный эффект был достигнут во всех 30 случаях. При использовании только фототермолиза (группа II) этот показатель составил 83,3%, при использовании криодеструкции (группа III) - в 66,7% случаев, что совпадает с литературными источниками (Надточий А.Г., Григорьян А.С., 2011), при склерозировании этиловым спиртом (группа IV) конечный результат достигнут у 76,7% пациентов.

Таким образом, применение одномоментного комбинированного метода селективного фототермолиза и щадящего склерозирования по сравнению позволило:

- избежать увеличения болевых ощущений у детей в раннем послеоперационном периоде;
- избежать повышения травматизации по сравнению с методом криодеструкции и склерозирования этиловым спиртом, несмотря на воздействие одномоменто двух факторов: химического и физического;
- увеличить убыль ткани сосудистого образования с первого сеанса лечения по сравнению с традиционными методами лечения, применявшихся в исследовании;
- уменьшить количество необходимых для достижения желаемого результата этапов лечения и количества наблюдений продолжающегося роста в процессе лечения по сравнению с традиционными методами лечения, применявшихся в исследовании;
- избежать осложнений в процессе лечения;
- добиться излечения всех пациентов, не прибегая к другим методам лечения, применявшихся в исследовании, а также и к радикальному хирургическому методу.

ВЫВОДЫ

1. Фокальные сосудистые гиперплазии кожи челюстно-лицевой области у детей характеризуются следующими макроскопическими характеристиками: средняя глубина очага поражения – 12,11±0,64 мм; средняя площадь очага поражения – 4,04±0,33см^2 при преимущественной локализации в лобной области (21,6%), области шеи – 11,6%, на губах – 10% наблюдений.
2. При проведении комбинированного метода селективного фототермолиза и склерозирования при лечении врожденных и неонатальных фокальных сосудистых гиперплазий кожи челюстно-лицевой области у детей наблюдается менее выраженная интенсивность местных клинических проявлений в области постоперационного поля на следующие сутки после первого сеанса проведенного лечения, которая характеризуется незначительным болевым синдромом и перифокальным отеком окружающих тканей по сравнению с традиционными методами лечения.
3. Метод комбинированного селективного фототермолиза и склерозирования при лечении детей с врожденными и неонатальными фокальными гиперплазиями кровеносных сосудов кожи челюстно-лицевой области приводит к уменьшению площади очага поражения после первого сеанса на 46,5% больше в сравнении с изолированной методикой селективного фототермолиза, на 48,1% больше в сравнении с методикой криодеструкции и на 45,5% больше в сравнении с методикой склерозирования. Аналогичные изменения зафиксированы при оценке динамики глубины очага поражения после первого сеанса - более значительное уменьшение параметра, на 52,7%, 68,8%, 45,8%, соответственно, по сравнению с традиционными методами лечения. Предложенный метод приводит к снижению температуры поверхности фокального очага гиперплазии кровеносных сосудов кожи челюстно-лицевой области у детей после первого сеанса на 57% больше, чем при использовании только селективного

фототермолиза, на 56% больше, чем при использовании криодеструкции и на 62% больше, чем при склерозировании гемангиомы.

4. Метод комбинированного селективного фототермолиза и склерозирования при лечении детей с врожденными и неонатальными фокальными гиперплазиями кровеносных сосудов кожи челюстно-лицевой области приводит к сокращению числа наблюдений продолжающегося роста образования на 23,4% в сравнении с изолированной методикой селективного фототермолиза, на 40,0% в сравнении с методикой криодеструкции, на 33,4% в сравнении с методикой склерозирования.
5. Применение метода комбинированного селективного фототермолиза и склерозирования при лечении детей с врожденными и неонатальными фокальными гиперплазиями кровеносных сосудов кожи челюстно-лицевой области позволяет избежать местных осложнений, часто встречающихся при использовании криодеструкции и склерозировании этиловым спиртом, а именно: нагноения раневой поверхности, эрозивных кровотечений и формирования гипертрофического рубца.
6. Применение комбинированного метода селективного фототермолиза и склерозирования при лечении детей с врожденными и неонатальными фокальными гиперплазиями кровеносных сосудов кожи челюстно-лицевой области позволяет добиться полного регресса патологического очага и отсутствия рецидива роста в отдаленном периоде на 16,7% чаще в сравнении с изолированной методикой селективного фототермолиза, на 33,3% чаще в сравнении с методикой криодеструкции, на 23,3% чаще в сравнении с методикой склерозирования этиловым спиртом; а также позволяет уменьшить количество сеансов, необходимых для регрессии образования, на 1,4; 1,4; 2,1 соответственно, по сравнению с традиционными методами лечения.
7. Использование термометрической диагностикидает возможность оценить склонность патологического очага к пролиферативному росту и позволяет

оценить эффективность лечения врожденных и неонатальных фокальных гиперплазий кровеносных сосудов кожи челюстно-лицевой области у детей.

8. Комбинированный метод селективного фототермолиза и склерозирования является высокоэффективным методом лечения детей с врожденными и неонатальными фокальными гиперплазиями кровеносных сосудов кожи челюстно-лицевой области и может быть предложен к использованию в детской амбулаторной и стационарной практике челюстно-лицевыми хирургами.

ПРАКТИЧЕСКИЕ РЕКОМЕНДАЦИИ

1. Фокальные гиперплазии кровеносных сосудов кожи челюстно-лицевой области характеризуются следующими признаками: патологический очаг занимает не более одной анатомической области, не связан с анатомически важными структурами, повреждение которых может привести к стойким функциональным нарушениям.
2. Лечение детей с фокальными гиперплазиями кровеносных сосудов кожи челюстно-лицевой области следует начинать, в отсутствии противопоказаний, как можно раньше, не допуская перехода из стадии первичных проявлений в стадию активного роста, по возможности используя щадящие методы лечения.
3. Критериями эффективности лечения фокальных гиперплазий кровеносных сосудов кожи челюстно-лицевой области у детей должны служить: уменьшение площади и глубины образования, а также снижение температурной разницы с симметричным непораженным участком кожи, через 1 месяц после проведенного сеанса лечения.
4. При обнаружении глубины очага фокальной гиперплазии кровеносных сосудов кожи челюстно-лицевой области 5мм и более показано применение комбинированного метода селективного фототермолиза и склерозирования.
5. Комбинированный метод селективного фототермолиза и склерозирования заключается в следующем: после обезболивания в основание гемангиомы инъецируется склерозирующий раствор (70% спирт и 2% лидокаин в соотношении 3:1), количество склерозанта определяется площадью гемангиомы — по 0,1 мл смеси на 1см^2 новообразования, затем, через слой холодного геля поверхность образования равномерно обрабатывается импульсным светом (длина волны 590 нм, длительность вспышки 0,004 сек, интенсивность потока 36 Дж/см^2).
6. В дополнение к общеклиническому и ультразвуковому обследованию пациентов с фокальными гиперплазиями кровеносных сосудов кожи челюстно-лицевой области показано использование метода инфракрасной

термографии с целью более точного определения стадии развития патологического очага, а также определения эффективности уже начатого лечения.

СПИСОК ЛИТЕРАТУРЫ

1. Артемьев Г.Н. К вопросу близкофокусной рентгенотерапии / Г.Н. Артемьев, Б.А. Зенин // Некоторые вопросы дерматовенерологии: сб. тр. - Воронеж, 1965.- С. 68 - 75.

2. Асаналиев Э.К. К вопросу лечения гемангиом методом электрокоагуляции /Э.К. Асаналиев // Вопросы клинической и экспериментальной онкологии. - 1972. - Т.7. - С. 203 - 204.

3. Ашурбеков В.Т. Диагностика и лечение гемангиом у де¬тей. // Хирургия периферических сосудов. / В.Т. Ашурбеков, Е.М. Чоролаева; под ред. Г.И. Гиреева. - Ставрополь, 1991. - С. 103 - 106.

4. Баиров Г.А. Хирургия пороков развития у детей / Г.А. Баиров. - Л., 1968. - С. 563 - 577.

5. Балышева Т.С. Опухоли и пороки развития кожи у детей: состояние дел в РФ, опыт лечения в НИИ ДОГ РОНЦ, пути развития: доклад на междунар. конф. с практическим курсом в рамках V съезда детских онкологов России: «Опухоли и пороки развития кожи у детей (клиника, диагностика, лечение)» / Т.С. Балышева. - М., 2012.

6. Бахшалиева Ф.Г. Сравнительная оценка ближайших и отдаленных результатов близкофокусной рентгенотерапии гемангиом в детском возрасте/ Ф.Г.Бахшалиева // Вопросы педиатрии: сб. тр. . - Пермь, 1969. - С. 105 - 106.

7. Бахшалиева Ф.Г. Опыт близкофокусной рентгенотерапии гемангиом детского возраста малыми дозами / Ф.Г.Бахшалиева, М.М.Видерли // Азербайджан. мед. журн. - 1966. - №5. - С. 52 - 57.

8. Башмакова Н.М. Проблемы невынашивания беременности: многогранная роль прогестерона / Н.М. Башмакова // Эффективная фармакотерапия. - 2011. - № 2. - С. 28 – 33.

9. Бернадский Ю.И. Основы челюстно-лицевой хирургии и хирургической стоматологии / Ю.И. Бернадский. - М., 2003. - 244с.

10. Биезнь А.Н. Диагностика хирургических заболеваний органов грудной и брюшной полости у детей / А.Н. Биезнь. - М., 1971. - 296 с.

11. Блескин Б.И. Использование контактной термографии для ранней экспресс-диагностики сахарного диабета 1-го типа и мониторинга его лечения/Б.И.Блескин, Л.М. Клюкин, С.В. Михеев // Медицинская техника. - 2010. - № 5. - С.25 - 26.

12. Бобев Д. Болезни новорожденного / Д. Бобев, И. Иванова. - София, 1982. - 296 с.

13. Богомолец О.В. Диагностика «винных» пятен / О.В. Богомолец // Укр. мед. часопис. - 2000. - № 1(15). - С. 73 - 77.

14. Бронштейн Б.Л. Врожденные гемангиомы младенческого возраста и тактика их рационального лучевого лечения / Б.Л. Бронштейн, Х.А. Акрамов. - Ташкент: Медицина, 1975. - С.76 .

15. Буторина А.В. Выбор метода лечения гемангиом у детей: автореф. дис. д-ра мед. наук: 14.00.35 / А.В. Буторина. - М., 1998. - С. 53.

16. Буторина А.В. Гемангиомы у детей / А.В. Буторина // Мед. газ. 2003. – 17 янв. - С. 8 - 9.

17. Буторина А.В. Современное лечение гемангиом у детей / А.В. Буторина, В.В. Шафранов // Лечащий врач. - 1999. - № 5. - С. 61 - 64.

18. Буторина А.В. Показания к гормональному лечению гемангиом у детей и оценка его эффективности / А.В. Буторина, В.В. Шафранов // 50 лет детской хирургии Томской области: сб. тр. - Томск, 1996. - С. 43 - 44.

19. Буторина А.В. К вопросу о выборе метода лечения гемангиом у детей / А.В.Буторина, В.В. Шафранов // 50 лет детской хирургии Томской области: сб. тр.- Томск, 1996,- С. 44 - 47.

20. Быкова М.Ф. Гнойно-воспалительные осложнения гемангиом наружных покровов у детей / М.Ф. Быкова // Труды Смоленского мед. ин-та. - Смоленск, 1980. - Т. 63. - С. 109 - 113.

21. Венгеровский И.С. Гемангиомы кожных покровов и их оперативное лечение у детей / И.С. Венгеровский // Сов. педиатрия.- 1936.- №6.- С.7.

22. Вогралик М.В. Тепловизионный контроль эффективности КВЧ-терапии / М.В. Вогралик // Миллиметровые волны в биологии и медицине. - 2000. - № 2. - с. 40 - 46

23. Гарьковцева Р.Ф. Комплексное медико-генетическое прогнозирование эмбриональных опухолей у детей / Р.Ф. Гарьковцева, Л.А. Дурнев, Е.Н. Сотникова [и др.] // Тез. докл. IV Всерос. съезда онкологов. – Ростов н/Д., 1995. - С. 428.

24. Гасанов Д.Г. К проблеме этиологии гемангиом у детей / Д.Г. Гасанов, И.Л. Кузнецов, В.И. Литвинов // Актуальные вопросы педиатрии: сб. тр.- Ростов н/Д, 1979. - T.XLVL, вып. 3. - С.49 - 52.

25. Генералов А.И. Лечение гемангиом глубокой электрокоагуляцией / И. Генералов, Ю.И. Богомазов, А.К. Коновалов // Сов. медицина. - 1982. - №5. - С. 68 - 70.

26. Гераськин В.И. Криогенный метод лечения некоторых доброкачественных образований у детей / В.И. Гераськин, В.В. Шафранов, Л.Б. Меновщикова // Вопросы онкологии. - 1981. - №5. - С. 44 - 48.

27. Гинзбург М.Л. Лазерная доплеровская флоуметрия и спектрофотометрия в диагностике и оценке эффективности лечения микроциркуляторных нарушений у больных вибрационной болезнью: автореф. дис…. канд. мед. наук: 14.00.50 / Гинзбург Моисей Львович. – М.,2005. – 15с.

28. Голованов В.Н. Клинико-морфологическая характеристика гемангиом и особенности их криотерапии: автореф. дис… канд. мед. наук: 14.00.27, 14.00.35 / Голованов Виктор Николаевич. - Красноярск, 2005.

29. Горянинов В.Ф. Сравнительная оценка эффективности различных методов лечения гемангиом у детей: автореф. дис…. канд. мед. наук: / Горянинов. - Саратов, 1964.

30. Григорьева В.Д. Криотерапия / В.Д. Григорьева, Д.В. Суздальский // Вопросы курортологии и лечебной физкультуры. - 1991. - №5. - С. 65 - 71.

31. Гуткин Д.В. Селективная импульсная фототерапия гемангиом кожи: дис…. канд. мед. наук: 14.00.11 / Дмитрий Викторович Гуткин. - Москва, 2006

32. Девидзе У.А. Терапевтический эффект фосфорных аппликаторов при лечении гемангиом в детском возрасте / У.А. Девидзе // Актуальные вопросы медицинской радиологии :сб. тр.- Тбилиси, 1972.- С. 48-51.

33. Долецкий С.Я. Гемангиомы у детей / С.Я. Долецкий, К.В. Даниельбек // Детская хирургия. - М., 1970. - Т. 1. - С. 208 - 212.

34. Дурнов Л.А. Настольная книга детского онколога / Л.А. Дурнов, Г.В. Голдобенко, С.Э. Сигел. - М., 1994. - С. 170 - 174.

35. Евтухович Ю.И. Опыт близкофокусной рентгенотерапии поверхностных гемангиом / Ю.И. Евтухович // Актуальные вопросы урологии хирургии брюшной полости: сб. тр. - Воронеж, 1963. - С. 205 - 207.

36. Заяц Г.А., Коваль В.Т. Медицинское тепловидение – современный метод функциональной диагностики / Г.А. Заяц, В.Т. Коваль // Здоровье. Медицинская экология. Наука. -2010. - № 43 (3). - С. 27 - 33

37. Исаков Ю.Ф. Хирургические болезни у детей. - М., 1998. - С. 620 - 649.

38. Новые подходы к ле¬чению обширных и глубоких ангиом сложных анатомических локализаций / Исаков Ю.Ф. [и др.] // Педиатрия. - 1995. - № 4. - С. 18-21.

39. Кандель Э.И. Криохирургия / Э.И. Кандель. - М., 1974. - 303 С.

40. Кижаев В.И. Диффузные гемангиомы (Вопросы патогенеза, клиники и лечения): дис…. канд. мед. наук: 14.01.18 / В.И. Кижаев. - М., 1950.

41. Киселев В.А. Результаты лечения гемангиом у детей в условиях диспансерного наблюдения / В.А. Киселев, Г.Г. Свешников // Стоматология. - 1993. - Т. 72. - № 1.-С. 42 - 45.

42. Клюкин Л.М. Скрининг и мониторинг опухолевых образований с помощью метода диагностической контактной термографии/Л.М.Клюкин// Медицинская техника. - 2010. - № 3. – С. 7 - 12.

43. Ковальский Н.П. Вестник хирургии / Н.П. Ковальский. - 1928.-Т. 14. - С. 40.

44. Кожевников В.А. Клиника, диагностика и лечение гемангиом у детей / В.А. Кожевников, Е.В. Кожевников, Т.В. Бауэр // Материалы науч.-практ. конф.,

посвященной 50-летию онкологической службы Алтайского края. - Барнаул, 1996. - С. 195 - 197.

45. Кондрашин Н.И. Лечение гемангиом у детей инъекциями спирта / Н.И. Кондрашин //Вопросы онкологии. - 1959. - №5. - С. 591 - 594.

46. Коновалов Р.В. Короткофокусная рентгенотерапия и ее роль в лечении гемангиом наружных покровов у детей / Р.В. Коновалов // Педиатрия. - 1970. - № 11. - С. 38 - 39.

47. Актуальные вопросы пластической, эстетической хирургии и дерматокосметологии / Н.Г. Короткий, В.В. Шафранов, А.В. Таганов [и др.] // сб. науч. тр. Института пластической хирургии и косметологии. - М., 1998. - С. 134 - 136.

48. Коченов В.И. Новые варианты криолазерных воздействий при хирургическом лечении злокачественных опухолей / В.И. Коченов // Онкология на рубеже 21 века. Возможности и перспективы. - М., 1999. -177-179.

49. Краковский, Н.И. Гемангиомы / Н.И. Краковский, В.А. Таранович. - М. Медицина, 1974. - С. 176.

50. Крупаткин А.И. Лазерная допплеровская флоуметрия в диагностике и выборе тактики лечения при повреждениях периферических нервов / А.И. Крупаткин, В.Г. Голубев, Д.Е. Панов. - М., 2005. – С. 136 - 48.

51. Кулаков О.Б. Диагностика и лечение крупных и обширных гемангиом челюстно-лицевой области у детей: автореф. дис... канд. мед. наук: 14.00.21 /Олег Борисович Кулаков. - М., 1994. - 23с.

52. Лебкова Н.П. О гистогенезе и механизме регрессии врож-денных ангиом кожи у детей / Н.П. Лебкова, А.А. Кодрян // Архив патологии. - 1977. - Вып. 3. - С. 40 -44.

53. Левина О.Я. Гемангиомы лица у детей / ОЛ. Левина // Вопр. педиатрии, охраны материнства и детства. - 1952. - №4. -С. 56.

54. Львов А.А. О рациональной тактике лечения гемангиом у детей / А.А. Львов // Педиатрия. – 1989. - №4. - С. 100-102.

55. Марочкина М.С. Диагностическое и прогностическое значение метода инфракрасной термографии в обследовании и оценке эффективности лечения больных с патологическими состояниями челюстно–лицевой области: автореф. дис... канд. мед. наук: 14.01.14. / Мария Сергеевна Марочкина. - Нижний Новгород, 2013

56. Маркина Н.В. Лечение обширных комбинированных гемангиом и гемангиом сложной анатомической локализации у детей с применением метода одномоментного склерозирования и криодеструкции: дис…. канд. мед. наук: 14.00.35 / Наталья Владимировна Маркина. - Барнаул, 2008.

57. Мельник Д.Д. Криолечение гемангиом с использованием устройств из никелида титана: автореф. дис…. канд. мед. наук: 14.00.27 / Даниила Даниловна Мельник. - Томск, 2000.

58. Миримова Т.Д. Общие и местные лучевые повреждения у детей после глубокой рентгенотерапии и аппликационной радиотерапии гемангиом / Т.Д. Миримова // Материалы к Всесоюзному симпозиуму "Вопросы организации онкологической помощи детям". - Л.: Медицина, 1968.-С. 41-44.

59. Миримова Т.Д. Отдаленные последствия лучевой терапии у детей / Т.Д. Миримова. - Л.: Медицина, 1968. -С. 203.

60. Надточий А.Г. Размышления о биологической сущности инфантильных гемангиом / А.Г. Надточий, В.В. Рогинский, А.С. Григорян, А.В. Ковязин // Ультразвуковая и функциональная диагностика. - 2011. - № 6. - С. 72 - 82

61. Надточий А.Г. Диагностика образований из кровеносных сосудов челюстно-лицевой области и шеи у детей / А.Г. Надточий, В.В. Рогинский, А.С. Григорян [и др.] // Стоматология детского возраста и профилактика. - 2010. - Т. 9, № 1. - С. 56 - 61

62. Надточий А.Г. Образования из кровеносных сосудов челюстно-лицевой области и шеи у детей – новый взгляд / А.Г. Надточий, В.В. Рогинский, А.С. Григорян [и др.] // Стоматология. - 2011. - Т. 90, № 4. - С. 71 - 76.

63. Неволин-Лопатин М.И. Склерозирующее лечение гемангиом покровов у детей раствором уретан-хинина: автореф. дис…. канд. мед. наук: / М.И. Неволин-Лопатин. - Л., 1964.

64. Нездога Я. Лечение гемангиом гормональными препаратами / Я. Нездога, И. Лукашевич, Я. Нетлюх // актуальные вопросы детской хирургии, ортопедии, анестезиологии: сб. тр. - Уфа, 1977.- С.42.

65. Нанасюк А.П. Лечение гемангиом у детей кортикостероидами / А.П. Нанасюк, Е.В. Мирошниченко, Л.А. Зайченко // Стоматология. - 1989. - № 24. - С. 102 - 103.

66. Островский В.М. Гемангиома / В.М. Островский // Фельдшер и акушерка. - 1980. - №12. - С. 16 - 19.

67. Панасюк А.П. Клиника и лечение гемангиом головы и шеи у детей: автореф. дис.... канд. мед наук: 14.00.21 / Андрей Павлович Панасюк. - Киев, 1988.

68. Парецкая А.М. Гемангиома у новорожденных. 2013 – Режим доступа: http://diagnos.ru/diseases/cutis/gemangioma-child - (Дата обращения: 16.04.14)

69. Парфенова Н.Д. Непосредственные и отдаленные результаты близко дистанционной рентгенотерапии гемангиом наружных покровов у детей: автореф. дис…. канд. мед. наук: / Н.Д.Парфенова. - Саратов, 1965. -С. 15.

70. Пачес О.А. Лечение гипертрофических рубцов у детей / О.А. Пачес, Э.Ф. Самойлович // Хирургия. - 1985. - № 7. - С. 129-133.

71. Переслегин И.А. Опухоли сосудов / И.А. Переслегин, Е.Л. Подлящук, В.Ф. Устинова // Клиническая рентгенорадиология. - М., 1985. - Т. 5. - С. 429 - 441.

72. Подгорный В.К. Лечение гемангиом снегом угольной кислоты / В.К. Подгорный, Е.М. Полищук // Клин. хир. - 1976. - № 5. - С. 72-73.

73. Подлящук Е.Д. Отдаленные последствия коротко дистанционной рентгенотерапии гемангиом / Е.Д.Подлящук, Е.И.Бурдянская, Б.М.Рассохин //Медицинская радиология. - 1972. - №9. - С. 41-47.

74. Подлящук Е.Л. Отдаленные последствия лучевой терапии ангиом у детей / Е.Л. Подлящук // Актуальные вопросы клинической рентгенологии и радиологии. - М., 1963. - С. 163-165.

75. Покровский А.В. Клиническая ангиология / А.В. Покровский. - М., 1979. - 368 С.

76. Рентгеноэндоваскулярная окклюзия в детской хирургии / Ю.А. Поляев [и др.] // Врач. - 1994. - № 3. - С. 21-23.

77. Пономарев И.В. Применение лазеров на парах металлов в медицине. - М., 1997.-57с.

78. Пономарев И.В. Лечение лазером сосудистых поврежде¬ний кожи / И.В. Пономарев, Н.В. Поспелов // Врач. - 1994. - № 3. - С. 34 - 36.

79. Лечение лазером сосудистых повреждений кожи / Н.В. Поспелов [и др.] // Материалы науч.- практ. конференции. - М., 1995. - С. 11 - 13.

80. Прокопова Л.В. Дифференцированный подход к лечению гемангиом у детей / Л.В. Прокопова, А.И. Чанг, Л. Головатюк // Клиническая хирургия. - 1982.-№6.-С. 58-60.

81. Руденских Н.В. Эрбиевый лазер в амбулаторном лечении детей с доброкачественными опухолями мягких тканей челюстно-лицевой области/ Руденских Н.В., Сысолятин П.Г.// Клиническая стоматология.- 2011. - . № 3 (59). - С. 105-107.

82. Сабанцева Е.Г. Патогенетическое обоснование коррекции микроциркуляции при воспалительно-деструктивных заболеваниях слизистой оболочки рта: автореф. дис. ... д-ра мед.наук: 14.00.21 / Сабанцева Елена Геннадьевна. – М.; 2005. – 40 с.

83. Сай И.Б. Опухоль детского возраста. Новое в диагностике и лечения гемангиом / И.Б. Сай, О.В. Богомолец // Косметолог. – 2010. – №1(15). – С. 25-28.

84. Салахов А.К. Комплексная оценка и коррекция нарушений регионарного кровообращения при острых одонтогенных гнойно-воспалительных заболеваниях челюстей: автореф. дис… канд. мед. наук: 14.00.21 / Салахов Альберт Кирамович. – Казань, 2003. - 16 с.

85. Ситковский Н.Б. Клинико-морфологическое изучение результатов криохирургии жидким азотом гемангиом у детей / Н.Б. Ситковский // Клиническая хирургия. - 1980. - №2. - С.32-34.

86. Применение лазеров в хирургии: метод. Рекомендации / О.К. Скобелкин, М.Ф. Стельмах, Е.И. Брехов [и др.]. - М., 1985. - 36 с.

87. Руководство по детской дерматологии / Ю.К. Скрипкин, Ф.А. Зверькова, Г.А. Шарапова [и др.]. - Л., 1983. – 74 с.

88. Соколов С.Д. / С.Д. Соколов // Вестник хирургии. - 1938,- № 4.- С. 473-474.

89. Солдатский Ю.Л. Сосудистые опухоли гортани, глотки и полости рта у детей: автореф. дисс.... канд. мед.наук: 14.00.04 / Солдатский Юрий Львович. - М., 1995. – 157 с.

90. Соловко А.Ю. Лечение гемангиом электрокоагуляцией / А.Ю. Соловко // Педиатрия. - 1966. - №2. - С. 37-39.

91. Соловко А.Ю. О пятнистых гемангиомах и их лечении / А.Ю. Соловко // Советская медицина. - 1970. - №2. - С. 141-143.

92. Соловко А.Ю. К вопросу о генезе гемангиом // Врачебное дело. - 1983. - №3. - С.71-73.

93. Соловко А.Ю. Лечение гемангиом, прорастающих кожу, подкожную клетчатку и глублежащие ткани / А.Ю. Соловко // Педиатрия. - 1984. - №5. - С. 70-71.

94. Староха А.В. Автономные криохирургические инструменты / А.В.Староха, Т.Ю.Малеткина, В.Э.Гюнтер // Имплантанты с памятью формы: матер. контр. Международной ассоциации ЭПФ 15-17 сентября 1993г. - Новосибирск, - С. 107-108.

95. Стеценко Е.Г. Фотоплетизмография сосудистой системы пульпы при кариесе зубов в условиях воздействия электроодонтометрии и гелий-неодимового лазера: автореф. дис. …канд. мед. наук: 14.00.16 / Стеценко Евгений Геннадьевич. – Новосибирск,2000. - 39 с.

96. Тарасенко С.В. Лазерная облитерация сосудистых образований полости рта и челюстно-лицевой области/ Тарасенко С.В., Смысленова М.В., Гришин А.А., Мозокина М.М.// Российская стоматология.- 2013. - Т. 6. № 1. - С. 3-10.

97. Терновский С.Д. Хирургическое лечение гемангиом мягких тканей у детей / С.Д.Терновский, Н.И.Кондрашин // Вопросы онкологии. - 1962. - №5. - С.98-103.

98. Терновский С.Д. Хирургия детского возраста / С.Д.Терновский. - М., 1959.

99. Топольницкий О.З. Применение метода электрохимического лизиса в комплексном лечении сосудистых мальформаций челюстно-лицевой области у детей / Топольницкий О.З., Гришин А.А., Трофимов А.Э.// Стоматология детского возраста и профилактика. – 2012. - Т. 11. № 1. - С. 29-32.

100. Федореев Г.А. Гемангиомы кожи у детей / Г.А.Федореев. – Л.: Медицина, 1971. – 192 с.

101. Фомин А.А. Лечение крупных и обширных гемангиом головы, лица и шеи у детей: автореф. дис.... канд. мед. Наук: 14.01.22 / Фомин Александр Александрович. - М., 1988. – 217 с.

102. Хижняк Е.П. Анализ термоструктур биологических систем методом матричной инфракрасной термографии: автореф. дис. ... д-ра мед. наук: 03.00.02 / Хижняк Евгений Павлович. – М.; 2009. – 26 с.

103. Цинцинатор Р.М. К лечению ангиом в разном возрасте / Р.М. Цинцинатор // Сов. педиатрия. - 1934. - №7. - С. 55-82.

104. Шамаев А.М. Амбулаторная хирургия у детей / А.М. Шамаев, Д.О. Атакулов, А.И. Ленюшкин. - Ташкент, 1995. - С. 165 -171.

105. Шанин А.П. Опухоли кожи, их происхождение, клиника и лечение / А.П. Шанин. - М., 1969. - 296 с.

106. Шафранов В.В. Национальное руководство по детской хирургии / В.В. Шафранов, А.В. Гераськин. – М.: ГЭОТАР Медиа, 2009. – 1256 с.

107. Штиршнайдер Ю. Ю. Клинико-экспериментальное обоснование применения диодного лазерного излучения с длиной волны 0,81 мкм в лечении

больных доброкачественными новообразованиями кожи: автореф. дис. … канд. мед. наук: 14.01.10 / Штиршнайдер Юлия Юрьевна. – М., 2010. – 95 с.

108. Achauer B.M. Intralesional bare fiber laser treatment of hemangioma of infancy / B.M. Achauer, B. Celikoz, V.M. Vander Kam // Plast. Reconstr.Surg. - 1998. - Vol. 101, N. 5. - P. 1212-1217.

109. Achauer B.M. Management of hemangioma of infancy: review of 245 patients / B.M. Achauer, C.J. Chang, V.M. Vander Kam // Plast Reconstr Surg. – 1997. – N. 99(5). – P. 1301-1308.

110. Albrecht, K. Uber Hamartome. Yerhandl. Dtsch. Path. Gesell.,- 1904,-V. 8, - P.325.

111. Albright A.L. Lumbar cutaneous hemangiomas as indicators of tethered spinal cords / A.L. Albright, J.C. Gartner, E.S. Wiener // Pediatrics. - 1989. - Vol. 83, N. 6. - P. 977 - 980.

112. Alster T.S. Treatment of port-wine stains with the flashlamp- pumped pulsed dye laser: extended clinical experience in children and adults / T.S. Alster, F. Wilson // Ann. Plast. Surg. - 1994. - Vol. 32, N. 5. - P. 478 - 484.

113. Strawberry hemangioma in pre¬term infants / J. Amir, A. Metzker, R. Krikler, S.H. Reisner // Pediatr. Dermatol. - 1986. - Vol. 3, N. 4. - P. 331 - 332.

114. Anderson R.R. Selective photothermolysis: precise microsurgery by selective absorption of pulsed radiation / R.R. Anderson, J.A. Parrish // Science. - 1983. - Vol. 220, N. 4596. - P. 524- 527.

115. An V.V. Cryosurgical treatment of multiple hemangiomas of the skin: PhD thesis / V.V. An. – N. Novgorod, 2007.

116. Anderson R.R. Microvasculature can be selectively damaged using dye lasers: a basic theory and experimental evidence in human skin / R.R. Anderson, J.A. Parrish // Lasers Surg. Med. - 1981. - Vol. 1, N. 3. - P. 263 - 276.

117. Apfelberg D.B. Argon-pumped tunable dye laser / D.B. Apfelberg // Ann. Plast. Surg. - 1994. -Vol. 32, N. 4.-P. 394-400.

118. Apfelberg D.B. Progress report on extended clinical use of the argon laser for cutaneous lesions / D.B. Apfelberg // Lasers. Surg. Mod. - 1980. - Vol. 1, N. 1. - P. 71 - 83.

119. Apfelberg D.B. Argon laser treatment of cutaneous vascular abnormalities: progress report / D.B. Apfelberg, M.R. Maser, H. Lash // Ann. Plast. Surg. - 1978. - Vol. 1, N. l.-P. 14-18.

120. Arndt K.A. Lasers in dermatology / K.A. Arndt, J.M. Noe // Arch. Dermatol. - 1982. - Vol. 118, N. 5.-P. 293-295.

121. Histopathologic and immuno-phenotypic profile of subglottic hemangioma: multicenter study / A.N. Badi, J.E. Kerschner, P.E. North [et al.] // Int J Pediatr Otorhinolaryngol. – 2009. – N. 73. – P. 1187-1191.

122. Baerensprung H. Naevis unius Lateris. Ann. Charite-Krankenh. (Berl). 1863.- Vol. 11. - P.91.

123. Barton R.T. Cryosurgical treatment of nasopharyngeal neoplasma / R.T. Barton // Am. Surg. – 1966. - Vol.32. - P.744-756.

124. Rolle of supressor Icells in homeogbasis and oliseasem / A. Basten, R. Loblay, R. Trent [et al.] // JnrThompson R.A.ed Recent advances in clinical ivvunology. - 1980. - Vol. 2. - P. 33-63.

125. Batta K, Chapter 64. Infantile Hemangiomas and Port-Wine Stains. Evidence-Based Dermatology.Second edition. DOI: 10.1002/9781444300161.ch64.

126. Hemangioma in the newborn: increased incidence after chorionic villus sampling / C.G. Bauland, J.M. Smit, L.R. Bartelink [et at.] // Prenat Diagn. – 2010. – Vol. 30. – P. 913-917.

127. Propranolol versus prednisone in the treatment of infantile hemangiomas: a retrospective comparative study / J. Bertrand, C. McCuaig, J. Dubois [et at.] // Pediatr Dermatol. – 2011. – Vol. 28(6). – P. 649-54.

128. A computer tool for the fusion and visualization of thermal and magnetic resonance images / G.L. Bichinho, M.A. Gariba, I.J. Sanches [et al.] // J. Digit. Imag. – 2009. – Vol. 22 (5). –P. 527–534.

129. Bigorre M. Beta-blocking agent for treatment of infantile hemangioma / M. Bigorre, A. K. Van Kien, H. Valette // Plast Reconstr Surg. – 2009. – Vol. 123, Issue 6. – P. 195-196.

130. Familial segregation of he¬mangiomas and vascular malformations as an autosomal dominant trait / P. Blei, J. Walter, S.J. Orlow, D.A. Marchuk // Arch. Dermatol. - 1998. - Vol. 134, N. 6. - P. 718 - 722.

131. Boon L.M. Pathogenesis of vascular anomaliefancy / L.M. Boon, F. Ballieux, M. Vikkula // J. Clin Plast Surg. - 2011. - Vol. 38, N. 38. - P. 7-19.

132. Boon L.M. Congenital hemangioma: evidence of accelerated involution / L.M. Boon, O. Enjolras, J.B. Mulliken // J. Pediatr. - 1996. - Vol. 128, N. 3. - P. 329 - 335.

133. Congenital fibrosarcoma masquerading as congenital hemangioma: report of two cases / L.M. Boon, S.J. Fishman, D.P. Lund, J.B. Mulliken // J. Pediatr. Surg.- 1995.-Vol. 30, N. 9.-P. 1378 - 1381.

134. Boscolo E. Vasculogenesis in infantile hemangioma / E. Boscolo, J. Bischoff // Angiogenesis. – 2009. – Vol. 12(2). – P. 197-207.

135. Brauner G.J. Laser surgery for children / G.J. Brauner A. Schliftman // J. Dermatol. Surg. Oncol. - 1987.-Vol. 13, N. 2. -P. 178- 186.

136. Bums A.J. Is there an association between he¬mangiomas and syndromes with dysmorphic features? / A.J. Bums, L.C. Kaplan, J.B. Mulliken // Pediatrics. - 1991. – Vol. 88, N. 6. - P. 1257- 1267.

137. Cerebral vasculopathy and neurologic sequelae in infants with cervicofacial hemangioma: report of eight patients / Burrows P.E., Robertson R.L., Mulliken J.B. [et al.] // Radiology. - 1998. - Vol. 207, N. 3. - P. 601 - 607.

138. An increased incidence of hae- mangiomas in infants born following chorionic villus sampling (C.V.S) / B.K. Burton, C.J. Schulz, B. Angle, L.I. Burd // Prenat. Diagn. - 1995. - Vol. 15, N. 3. - P. 209 – 214.

139. Butorina A.V. Modern treatment of hemangiomasin children / A.V. Butorina, V.V. Shafranov // The attending physician. - 1999. - No 5. - P. 61-64.

140. Butorina A.V. Choosing the method of treatment of hemangiomas in children: abstract: PhD dis / A.V. Butorina. – M., 1998. – 75 p.

141. Butorina A.V. New technologies of the treatment of skin hemangiomas in children / A.V. Butorina, Y.A. Polyaev // Children's Hospital. M., 2001. – N. 1. - P. 44-48.

142. Chang C.J. Cryogen spray cooling for spatially selective photocoagulation of hemangiomas: a new methodology with preliminary clinical reports / C.J. Chang, B. Anvari, J.S. Nelson // Plast. Reconstr.Surg. - 1998. - Vol. 102. - P. 459-463.

143. Chang C.J. Intralesional photocoagulation of vascular anomalies of the tongue / C.J. Chang, D.M. Fisher, Y.R. Chen // Br. J. Plast. Surg. - 1999. - Vol. 52. -P. 178-181.

144. Successful treatment of infantile he¬mangiomas with interferon alpha-2b / E. Chang, A. Boyd, C.C. Nelson [et al.] // J. Pediatr. Hematol.Oncol. - 1997. - Vol. 19, N.3. - P. 237-244.

145. Chowdhury M.M. Potassium titanyl phosphate laser treatment of resistant port-wine stains / M.M. Chowdhury, S. Harris, S.W. Lanigan // Br. J. Dermatol. - 2001. - Vol. 144, N. 4. - P. 814 - 817.

146. Cohen R.C. Diagnosis and management of massive hepatic he¬mangiomas in childhood / R.C. Cohen, N.A. Myers // J. Pediatr. Surg. - 1986. - Vol. 21, N. 1. - P. 6 - 9.

147. Cosman B. Experience in the argon laser therapy of port wine stains / B. Cosman // Plast. Reconstr.Surg.-1980. - Vol. 65, N. 2. - P. 119-129.

148. Infantile Hemangioma: Clinical Assessment of the Involuting Phase and Implications for Management / R.A. Couto, R.A. Maclellan, D. Zurakowski, A.K. Greene // Plast Reconstr Surg. – 2012. – May 9. [Epub ahead of print] (http://www.ncbi.nlm.nih.gov/pubmed/22575857)

149. Czubkowska I. Subglottic hemangioma as a rare cause of dyspnea in infants / I. Czubkowska, E, Najberg, H. Zorawska // Pediatr Pol. – 1996. - Vol. 71(6). – P.5595-5605.

150. Hepatic hemangioendothelioma: Clinical experience and management strategy / J.A. Daller, J. Bueno, J. Gutierrez [et al.] // J. Pediatr. Surg. - 1999. - Vol. 34, N. l. - P. 98- 106.

151. Hemangioendothelioma of the liver in infants / M. Davenport, L. Hansen, N.D. Heaton [et al.] // J. Pediatr. Surg. - 1995. - Vol. 30, N. 1. - P. 44 - 48.

152. Deans R.M. Surgical dissection of capillary heman¬giomas: an alternative to intralesional corticosteroids / R.M. Deans, G.J. Harris, J.D. Kivilin // Arch. Ophthalmol. - 1992.-Vol. 110, N. 12. - P. 1743 - 1747.

153. Dickinson P. A prospective study of Infantile Hemangiomas with focus on incidence and risk factors / P. Dickinson, E. Christou // Pediatr Dermatol. – 2011. - Vol. 28(6). – P. 663 - 669.

154. . Dinehart S.M. The copper vapor laser for treatment of cutaneous vascular and pigmented lesions / S.M. Dinehart, M. Warier, S. Flock // J. Dermatol. Surg. Oncol. - 1993. -Vol. 19, № 4. - P. 370 - 375.

155. Dixon J.A. Hypertrophic scarring in argon laser treatment of port-wine stains / J.A. Dixon, S.E. Heuther, S.H. otering // Plast. Reconstr.Surg. - 1984. - Vol. 73, № 5. - P. 771 - 779.

156. Donnelly L.F. Vascular malformations and heman¬giomas: a practical approach in a multidisciplinary clinic / L.F. Donnelly, D.M. Adams, G.S. Bisset // Am. J. Roentge-nol. - 2000. - Vol. 174, № 3. - P. 597 - 608.

157. Donnelly L.F. Combined sonographic and micro¬scopic guidance: a modified technique for percutaneous sclerosis of low-flow vascular malformations / L.F. Donnelly, G.S. Bisset, D.M. Adams // Am. J. Roentgenol. - 1999. - Vol. 173, № 3. - P. 655 - 657.

158. Dorman S.L. Ballantyne syndrome caused by a large placental chorioangioma / S.L. Dorman, M.S. Cardwell //Am J Obstet Gynecol. * 1995. - Vol. 173(5). - P. 1632 - 1333.

159. Dosmukhamedova L.V. High-energy lasers in the treatment of superficial hemangiomas in children: abstract. PhD thesis / L.V. Dosmukhamedova. - Tashkent, 2003. - 16 p.

160. Drolet B.A. Hemangiomas in children / B.A. Drolet, N.B. Esterly, I.J. Frieden // N. Engl. J. Med. - 1999. - Vol. 341, № 3. - P. 173 - 181.

161. Drolet BA, Frieden IJ. Characteristics of infantile hemangiomas as clues to pathogenesis: does hypoxia connect the dots? / B.A. Drolet, I.J.Frieden // Arch Dermatol. – 2010. - Vol. 146. – P. 1295 - 1299.

162. Dubois J. Lymphangiomas in children: percutaneous sclerotherapy with an alcoholic solution of zein / J. Dubois, L. Garel, A. Abela, L. Laberge, S. Yazbeck // Ra¬diology. - 1997.-Vol. 204, №3.-P. 651 - 654.

163. Dubois J. Soft-tissue venous malformations in children: percutaneous sclerotherapy with Ethibloc / J. Dubois, G.H. Sebag, Y. De Prost, D. Teilac, B. Chretien [et al.] // Radiology. - 1991. - Vol. 180, №.l. - P. 195 - 198.

164. Dummer R. Treatment of vascular lesions using the VersaPulse variable pulse width frequency doubled neodymmm:YAG laser / R. Dummer, P. Graf, C. Greif, G. Burg // Dermatology. - 1998. - Vol. 197, №. 2. - P. 158 - 161.

165. Eivazi B.Update on hemangiomas and vascular malformations of the head and neck / B. Eivazi, M. Ardelean, W. Bäumler, H.P. Berlien, H. Cremer [et al.] // Eur Arch Otorhinolaryngol. – 2009, Feb. - Vol. 266(2). – P. 187 - 197.

166. Enjolras O. Classification des anomalies vasculaires superficielles / O. Enjolras, V. Soupre, A. Picard // Presse Med. - 2010. - Vol. 39. - P.457 - 464.

167. Enjolras O. The current management of vascular birthmarks / O. Enjolras, J.B. Mulliken // Pediatr. Dermatol. - 1993. - Vol. 10. - N. 4. - P. 311 - 313.

168. Enjolras O., Mulliken J.B. Vascular tumors and vascular malformations (new issues) / O. Enjolras, J.B. Mulliken // Adv. Dermatol. - 1997. - Vol. 13. - P. 375 - 422.

169. . Enjolras O. Management of alarming hemangiomas in infancy: a review of 25 cases / O. Enjolras, M.C. Riche, J.J. Merland, J.P. Escande // Pediatrics. - 1990. - Vol. 85, №. 4.-P. 491 -498.

170. Esterly N.B. Cutaneous hemangiomas, vascular stains and malformations, and associated syndromes / N.B. Esterly // Curr. Probl.Pediatr. - 1996. - Vol. 26, №. 1. - P. 3 -39.

171. Esterly N.B. Hemangiomas in infants and children: clinical observations. / N.B. Esterly // Pediatr. Dermatol. - 1992. - Vol. 9, №. 4. - P. 353 - 355.

172. Faleh-Tamimi A. Extensive epidural hemangioma with skin and bone involvement. A case report / A. Faleh-Tamimi, S.O. Tamimi // Spine. - 1995. - Vol. 20(22). - P. 2470-2472.

173. Fine S. Effects of pulsed laser irradiation of the forehead in mice / S. Fine, E. Klein // Life Sciences. - 1964. - Vol. 3. - P. 199 - 207.

174. Fine S., Klein E., Farber S., et al. In vivo effects of laser radiation on the skin of the Syrian hamster. // J. Invest. Dermatol. - 1963. - Vol. 40. - P. 123 - 124.

175. Fine S. Biological effects of high peak power radiation / S. Fine, T.H. Maiman, E. Klein, [et al.] // Life Sciences. - 1964. - Vol. 3. - P. 209 - 222.

176. Finn M.C., Glowacki J., Mulliken J.B. Congenital vascular lesions: clinical application of a new classification / M.C. Finn, J. Glowacki, J.B. Mulliken // J. Pediatr. Surg. - 1983. - Vol. 18, №. 6.-P. 894-900.

177. Fishman S.J. Gastrointestinal manifestations of vascular anomalies in childhood: varied etiologies require multiple therapeutic modalities / S.J. Fishman, P.E. Burrows, A.M. Leichtner, J.B. Mulliken // J. Pediatr. Surg. - 1998. - Vol. 33,№. 7. - P. 1163 - 1167.

178. Fishman S.J. Hemangiomas and vascular malformations of in¬fancy and childhood / S.J. Fishman, J.B. Mulliken // Pediatr. Clin. North Am. - 1993. - Vol. 40, №. 6. - P. 1177- 1200.

179. Folkman J. Seminars in medicine of the Beth Israel Hospital, Boston. Clinical applications of research on angiogenesis / J. Folkman // N. Engl. J. Med. - 1995. - Vol. 333, №. 26. - P. 1757- 1763.

180. Folkman J. Antiangiogenic therapy of hemangiomas with interferon-alpha, in Stuart-Harris R., Penny R.D., (eds.) / J. Folkman, J.B. Mulliken, R.A. Ezekowitz // Clinical Applications of the Interferons. London, England, Chapman & Hall Medical. - 1997. - P. 255 - 265.

181. Fordham L.A. Imaging of congenital vascular and lymphatic anomalies of the head and neck / L.A. Fordham, C.J. Chung, L.F. Donnelly // Neuroimaging Clin. North Am. - 2000. - Vol. 10, №. l. - P. 117 - 136.

182. Fukunaga M. Kaposiform haemangioendothelioma associated with Kasabach-Merritt syndrome / M. Fukunaga, S. Ushigome, E. Ishikawa // Histopathology. - 1996. - Vol. 28, №. 3. - P. 281 - 284.

183. Garden J.M. Clinical efficacy of the pulsed dye laser in the treatment of vascular lesions / J.M. Garden, A.D. Bakus // J. Dermatol. Surg. Oncol. - 1993. - Vol. 19, №. 4. - P. 321 - 326.

184. Gerd M. IPL treatment of Vascular Malformation and tumours with emphasize of Hemangiomas. 19 ISSVAWorkshop on vascular anomalies.

185. Goldberg D.J. Laser surgery of the skin / D.J. Goldberg // Am. Fam. Physician. - 1989. - Vol. 40, № 5. - P. 109 - 116.

186. Goldberg N.S. Sacral hemangiomas and multiple congenital abnormalities / N.S. Goldberg, A.A. Hebert, N.B. Esterly // Arch. Dermatol. - 1986. - Vol. 122, №. 6. - P. 684 - 687.

187. Goldman L. Effect of the laser beam on the skin: preliminary report / L. Goldman, D.J. Blaney, D.J. Kindel [et al.] // J. Invest. Dermatol. - 1963. - Vol. 40. - P. 121 - 122.

188. Goldman L. Pathology of the effect of the laser beam on the skin / L. Goldman, D.J. Blaney, D.J. Kindel [et al.] // Nature. - 1963. - Vol. 197. - P. 912 - 914.

189. Goldman L. Treatment of portwine marks by an argon laser / L. Goldman, R.Dreffer, R.J. Rockwell [et al.] // J. Dermatol. Surg. Oncol. - 1976. - Vol. 2, №. 5. - P. 385 - 388.

190. Goldman L., Schwartz R.A. Current developments in laser surgery for skin cancer / L. Goldman, R.A. Schwartz // Schwartz R.A. Skin cancer, recognition and management. New York: Springer-Ver-lag. - 1988. - P. 346 - 352.

191. Goldman L. Putnam T. New developments with the heavy metal vapor lasers for the dermatologist / L. Goldman, A. Taylor // J. Dermatol. Surg. Oncol. - 1987. - Vol. 13, № 2. - P. 163 - 165.

192. Goldman L., Wilson R.G. Treatment of basal cell epithelioma by laser radiation / L. Goldman, R.G. Wilson // JAMA. - 1964. - Vol. 189. - P. 773 - 775.

193. Golovanov V.N. Clinical and morphological characteristics of hemangiomas and features of the cryotherapy: PhD thesis / V.N. Golovanov. - Krasnoyarsk, 2005.

194. Gorlin R.J. Marked female predilection in some syndromes associated with facial hemangiomas / R.J. Gorlin, P. Kantaputra, D.J. Aughton, J.B. Mulliken // Am. J. Med. Genet. - 1994. - Vol. 52, № 2. - P. 130 - 135.

195. Greene A.K. Vascular Anomalies: current overview of the field / A.K. Greene // Clin Plast Surg. - 2011. - Vol. 38, №1. P. 5.

196. Greenberger S. Corticosteroid suppression of VEGF-A in infantile hemangioma-derived stem cells / S. Greenberger, E. Boscolo, I. Adini, J.B. Mulliken, J. Bischoff // N Engl J Med. Mar 18 2010. - № 362(11). - P. 1005 - 1013.

197. Hardy K. Notch3 modulates cellular differentiation of hemangioma stem cells: A potential regulator of hemangioma stem cell fate / K. Hardy, A. Wong, C.J. Shawber, A. Kitajewski, J.K. Kitajewski // ISSVA 2012. The 19-th Workshop on Vascular Anomalies. Malmo, Sweden, June 16-19. - P. 50.

198. Hayward P. Congenital fibrosarcoma masquerading as lymphatic malformation: report of two cases / P. Hayward, D. Orgill, J. Mulliken, A. Perez-Atayde // J. Pediatr. Surg. - 1995. - Vol. 30,№ 1. - P. 84 - 88.

199. Hersh H. Sternal malformation / vascular dysplasia association / H. Hersh, D. Waterfill, J. Rutledge [et al.] // Am. J. Med. Genet. - 1985. - Vol. 21. - N. 1. - P. 177-186.

200. Hess C.P. Cervical and intracranial arterial anomalies in 70 patients with PHACE syndrome / C.P. Hess, H.J. Fullerton, D.W. Metry [et al.] // Am j Neitroradiol. – 2010. - Vol. 31. – P. 1980 - 1986.

201. Hijii T. Interferon-alpha therapy for multipl hemangiomas associatedwith coarctation of the aorta / T. Hijii, J. Fukushige, K. Tasaki // Heart Vessels, 1996. - Vol. I 1(4). - P.211 - 214.

202. Hill C.L. Cryosurgical problems in otolaryngologii / C.L. Hill // J. Cryosurgery, 1969. - Vol. 2. - P. 121 - 122.

203. Holland K.E. Infantile hemangioma / K.E. Holland, B.A. Drolet // Pediatr Clin North Am, 2010. - Vol. 57. – P.1069 - 1083.

204. Holmes W.J. Propranolol as First-Line Treatment for Infantile Hemangiomas / W.J. Holmes, A. Mishra, C. Gorst, S. Liew // Plastic & Reconstructive Surgery. - January 2010. - Vol. 125, Issue 1. - P. 420 - 421.

205. House W.K. Cryorgical treatment of Menieres disease / W.K. House // Arch. Otolaryng, 1966. - Vol. 84. - P. 616 - 629.

206. Isik F.F., Rand R.P., Gross J.S., et al. Monocyte chemoattractant protein-1 mR.N.A expression in hemangiomas and vascular malformations / F.F. Isik, R.P. Rand, J.S. Gross [et al.] // J. Surg. Res. - 1996. - Vol. 61, № 1. - P. 71 - 76.

207. Itinteang T. Expression of components of the renin-angiotensin system in proliferating infantile haemangioma may account for the propranolol-induced accelerated involution / T. Itinteang, H.D. Brasch, S.T. Tan, D.J. Day // Plast Reconstr Aesthet Surg 2010. doi:10.1016/j.bjps.2010.08.039 [Epub ahead of print].

208. Itinteang T. Primitive mesodermal cells with a neural crest stem cell phenotype predominate proliferating infantile haemangioma / T. Itinteang, S.T. Tan, H. Brasch, D.J. Day // Clin Pathol, 2010. - Vol. 63. – P. 771 - 776.

209. Iyer C.P. Hepatic hemangiomas in infants and chil¬dren: A review of 30 cases / C.P. Iyer, P. Stanley, G.H. Mahoure // Am. Surg. - 1996. - Vol. 62, № 5. - P. 356 - 360.

210. Jaarsma A.S. Neonatal teratoma presenting as hygroma colli / A.S. Jaarsma, R.Y. Tamminga, Z.J. de Langen, T. van der Laan, P.G. Nikkeis [et al.] // Eur. J. Pediatr. - 1994. - Vol. 153, № 4. - P. 276 - 278.

211. Jacob R. Duplex ultrasonography - controlled Nd:Yag laser therapy of vascular malformations / R. Jacob, T. Frommeid, J. Maurer, W. Mann // Ultraschall. Med. - 1999. - Vol. 20, № 5. - P. 191 - 196.

212. Jinnin M. Recent progress in studies of infantile hemangioma / M. Jinnin, T. Ishihara, E. Boye, B.R. Olsen // Dermatol 2010; 37: 283-298.

213. Kasabach H.H. Capillary hemangioma with extensive purpura: report of a case / H.H. Kasabach, K.K. Merritt // Am. J. Dis. Child. - 1940. - Vol. 59. - P. 1063 - 1070.

214. Key M.J. Selective destruction of facial telangiectasia using a copper vapor laser / M.J. Key, M. Waner // Arch. Otolaryngol. Head Neck Surg. - 1992. - Vol. 118, № 5. - P. 509 - 513.

215. Kishnani P. Hemangioma, supraum- bilical midline raphe, and coarctation of the aorta with a right aortic arch: sin¬gle causal entity? / P. Kishnani, A.K. Iafolla, A. McConkie-Rosell [et al.] // Am. J. Med. Genet. - 1995. - Vol. 59, № 1. - P. 44 - 48.

216. Klein E., Fine S., Laor Y., et al. Laser irradiation of the skin / E. Klein, S. Fine, Y. Laor [et al.] // J. Invest. Dermatol. - 1964. - Vol. 43. - P. 565 - 570.

217. Klein A. Laser treatment of infantile hemangiomas. 19 ISSVAWorkshop on vascular anomalies.

218. Klyuchareva S.V. Laser technology in the treatment of vascular defects of the skin / S.V. Klyuchareva, I.V. Ponomarev // Experimental and Clinical dermatocosmetology, 2005. - Vol.1. - P.47 - 52.

219. Klyuchareva S.V. Treatment of vascular tumors of the skin with lasers / S.V. Klyuchareva, I.V. Ponomarev // Attending physician, 2006. - № 3. - P. 62-65.

220. Kozhevnikov E.V. Diagnosis and treatment of extensive hemangiomas and hemangiomas of combined complex anatomical localization in children - E.V. Kozhevnikov, N.V. Markina, V.A. Kozhevnikov [et al.] // Pediatric Surgery. - 2009. - № 6. - P. 31-34.

221. Kraling B.M. E-selectin is present in prolifer¬ating endothelial cells in human hemangiomas / B.M. Kraling, M.J. Razon, L.M. Boon [et al.] // Am. J. Pathol. - 1996. - Vol. 148, № 4. - P. 1181 - 1191.

222. L. Weibel Vascular anomalies in children / L. Weibel // Vasa, 2011. - Vol. 40. – P. 439 –447.

223. Léauté-Labrèze C. Infantile hemangioma: Part 1. Pathophysiology, epidemiology, clinical features, life cycle and associated structural abnormalities / C.

Leaute-Labrezel, S. Preys K. Ezzedine // Basis course classification and treatment of vascular anomalies, Malmo, Sweden, 2012.

224. Léauté-Labrèze C. Infantile hemangioma: Part 1. Pathophysiology, epidemiology, clinical features, life cycle and associated structural anomalies / C. Leaute-Labrezel, S. Preys K. Ezzedine // ISSVA 2012. The 19-th Workshop on Vascular Anomalies.. Basic course: Classification and Treatment of Vascular Anomalies Malmo, Sweden, 2012. - P.1 - 9.

225. Levin D.C. Arteriography of peripheral heman¬giomas / D.C. Levin, D.H. Gordon, J. McSweeney // Radiology. - 1976. - Vol. 121, № 3.-Pt. l.-P. 625-630.

226. Malan E. Congenital angiodysplasias of the extremities. J. Cardiovasc / E. Malan, A. Puglionisi // Surg., 1964, - V.5, - P. 87.

227.WT1 expression in the endothelial cells of vascular anomalies: A marker of vessel type and not of the tumor / malformation nature of the lesion? With special expression in IH and placenta / A. Mansuet-Lupo, E. Sauvaget, M. Borsik [et al.] // ISSVA 2012. The 19-th Workshop on Vascular Anomalies. Malmo, Sweden, June 16-19. – P. 53.

228.Markina N.V. Treatment of combined extensive hemangiomas and hemangiomas of complicated anatomical localization of the children using the method of simultaneous sclerotherapy, and cryosurgery: PhD thesis / N.V. Markina. – Omsk, 2009.

229.Marque A. M. Rev. de espec., 1927, 2, 5, 1136-1157.N.Y.Acad.Med., 1968. - Vol. 44,l*5. - P.532-534.

230.Mikulska D. Contemporary applications of infrared imaging in medical diagnostics / D. Mikulska // Ann.Acad.Med.Stetin. - 2006. - Vol. 52, N. 1. – P.35-39.

231.Mitsuhashi N. Outcome of radiation therapy for patientswith Kasabach-Merrittsyndrome / N. Mitsuhashi, M. Furuta, H. Sakurai // J Radiat Oncol Biol Phys,1997. - Sep I. – N. 39(2). - P.467-73.

232.Treatment of ulcerated he¬mangiomas in infancy / J.G. Morelli, O.T. Tan, J.J. Yohn, W.L. Weston // Arch. Pediatr. Adolesc.Med. - 1994. - Vol. 148, N. 10. - P. 1104- 1105.

233.Mueller B.U. The infant with a vascular tumor / B.U. Mueller, J.B. Mulliken // Semin. in Perinatol. - 1999. - Vol. 23, N. 4. - P. 332 - 340.

234.Pharmacologic therapy for endangering hemangiomas / J.B. Mulliken, L.M. Boon, K. Takahashi [et al.] // Curr. Opin.Dermatol. - 1995. - Vol. 2. - P. 109 - 113.

235.Mulliken J.B. Hemangiomas and vascular malformations in infants and children: a classification based on endothelial characteristics / J.B. Mulliken, J. Glowacki // Plast. Reconstr.Surg. - 1982. - Vol. 69, N. 3. - P. 412 - 422.

236.Nagasaka S. Treatment of scalp arteriovenous malformation / S. Nagasaka, T. Fukushima, K. Goto // Neurosurgery, 1996. - Apr. - Vol. 38(4). – P. 671-677.

237.Nakagawa H. Ultrastructural changes in human skin after exposure to a pulsed laser / H. Nakagawa, O.T. Tan, J.A. Parrish // J. Invest. Dermatol. - 1985. - Vol. 84, N. 5. - P. 396-400.

238.Nakayama H. Clinical and histological studies of the classification and the natural course of the strawberry mark / H. Nakayama // J. Dermatol. - 1981. - Vol. 8, N. 4. -P. 277-291.

239.Nako Y. Successful interferon therapy in a neonatewith life-threate-ning Kasabach-Merritt syndrome / Y. Nako, N. Fukushima, T. Igarashi // J Perinatal, 1997. – Vol. 17(3). - P.244-247.

240.Comparative histochemistry of port-wine stains after copper vapor laser (578 nm) and argon laser treatment / R.A. Neumann, R.M. Knobler, H. Leonhartsberger [et al.] // J. Invest. Dermatol. - 1992. - Vol. 99, N. 2. - P. 160 - 167.

241.Norrell H.A. Aclinicopathologie analysis of cryohypophysectomy in patients with advanced cancer / H.A. Norrell // Cancer. – 1970. - V.25. - P. 1050-1060.

242.Symptomatic hemangiomas and venous malformations in infants, children, and young adults: treatment with percutaneous injection of sodium tetradecyl sulfate / J.C. O'Donovan, J.S. Donaldson, F.P. Morello [et al.] // Am. J. Roentgenol. - 1997. - Vol. 169, N. 3. - P. 723 - 729.

243.Opitz J.M. C.N.S. anomalies and the midline as a "developmental field" / J.M. Opitz, E.F. Gilbert // Am. J. Med. Genet. - 1982. - Vol. 12, N. 4. - P. 443 - 455.

244.Orlow S.J. Increased risk of symptomatic hemangiomas of the airway in association with cutaneous hemangiomas in a "beard" distri¬bution / S.J. Orlow, M.S. Isakoff, F. Blei // J. Pediatr. - 1997. - Vol. 131, N. 4. - P. 643 - 646.

245.Hemangiomas of the head, neck and chest with associated vascular brain anomalies: a complex neurocu-taneous syndrome / I. Pascual-Castroviejo, J. Viano, F. Moreno [et al.] // Am. J. Neuroradiol. - 1996. - Vol. 17, N. 3. - P. 461 - 471.

246.Pashchenko Y.V. Hemangiomas in children: current trends and future directions of treatment / Y.V. Pashchenko, V.P. Vivcharuk, K.Y. Pashenko // Medical emergencies. – 2011. – Vol. 6 (37). – P. 72-82.

247.Razuvaev S.N. Outpatient treatment of hemangiomas of soft tissues in children using a microwave cryosurgery, PhD thesis, Moscow, 2004.

248.Copper vapour laser treatment of port-wine stains and other vascular malformations / J.W. Pickering, E.B. Walker, P.H. Butler [et al.] // Br. J. Plast. Surg. - 1990. - Vol. 43, N. 3. - P. 273 - 282.

249.Surgical treatment of hemangiomas of the nose / I. Pitanguy, B.H. Machado, H.N. Radwanski, N.F. Amorim // Ann. Plast. Surg. - 1996. - Vol. 36, N. 6. - P. 586 - 592.

250.Prashanth G.P. How «unsafe» is propranolol when used in the treatment of infantile hemangioma? / G.P. Prashanth // J Am AcadDermatol. – 2012. – Vol. 66(5). – P. 854-855.

251.Prey S.Infantile hemangioma: Part I. Pathophysiology, epidemiology, clinical features, life cycle and associated structural abnormalities/Prey S., Leaute-Labreze C., Ezzedine K. J //Eur Acad Dermatol Venereol . – 2011. - 25: 11 –p. 1245-1253.

252.Association of facial hemangiomas with Dandy-Walker and other posterior fossa malformations / V. Reese, I.J. Frieden, A.S. Paller [et al.] // J. Pediatr. - 1993.- Vol. 122, N.3. - P.379-384.

253.Renfro L. Anatomical differences of port-wine stains in response to treatment with the pulsed dye laser / L. Renfro, R.G. Geronemus // Arch. Dermatol. - 1993. - Vol. 129, N. 2. - P. 182- 188.

254.Reyes B.A. Treatment of port-wine stains during childhood with the flashlamp-pumped pulsed dye laser / B.A. Reyes, R. Geronemus // J. Am. Acad. Dermatol. - 1990.-Vol. 23, N. 6. - Pt. l. - P. 1142-1148.

255.Ries L. Rapid freezing: a sirgical technique / L. Ries, J.S. Tytus // Bull. Mason Clin. – 1960. - Vol. 14. - P.20-26.

256.The blood vessels lesions of the maxillofacial area and neck in children - a new insight / V.V. Roginsky, A.G. Nadtochy, A.S. Grigoryan [et al.] // Dentistry. – 2011. – Vol.90, N. 4. – P.71-76.

257.Roginsky V.V. Treatment strategy in children with vascular hyperplasias (the so-called infantile and congenial hemangiomas) of the maxillofacial region: the literature review and the results of own studies / V.V. Roginsky // Dentistry. – 2011. – Vol.90, N. 4. – P.82.

258.Oral and maxillofacial tumours in children: a review / M. Sato, N. Tanaka, T. Sato, T. Amagasa // Br. J. Oral Maxillofac. Surg. - 1997. - Vol. 35, N. 2. - P. 92 -95.

259.Schaefer G. Overlay of thermal and visual medical images using skin detection and images registration/G. Schaefer, R. Tait, S.Y. Zhu// Conf.Proc. IEEE Eng.Med.Biol.Soc. - 2006. – N. 1. – P.965-967.

260.Scheibner A. Argon-pumped tunable dye laser therapy for facial port-wine stain hemangiomas in adults: a new technique using small spot size and minimal power / A. Scheibner, R.G. Wheeland // J. Dermatol. Surg. Oncol. - 1989. - Vol. 15, N. 3.-P. 277-282.

261.Scheibner A. Use of the argon-pumped tunable dye laser for port-wine stains in children / A. Scheibner, R.G. Wheeland // J. Dermatol. Surg. Oncol. - 1991. - Vol. 17, N. 9. - P. 735 -739.

262.Both the flashlamp-pumped dye laser and the long-pulsed tunable dye laser can improve results in port-wine stain therapy / K. Scherer, S. Lorenz, M. Wimmershoff [et al.] / Br. J. Dermatol. - 2001. - Vol. 145, N. l. - P. 79-84.

263.Schreiner C. Synovial hemangioma as a rare differential diagnosis of juvenile hemarthrosis. Therapy by laser ablation / C. Schreiner, R. Schleberger // Chirurg, 1995. - Vol. 66(12). - P.1272-1274.

264.Hemangiomas in children.Summary of a doctor / Shafranov V. [et al.] // Medical newspaper. – 2000. – N. 26.

265.Shafranov V. Treatment of hemangiomas in children / V. Shafranov, A. Butorina // Doctor. - 1996. – N. 9. - P. 17-18.

266.Shafranov V.V. Combined treatment of hemangiomas and malignant skin in children: method. rec. [for doctors - ped. surgeons, dermatologists, oncologists, cosmetologists] / V.V. Shafranov, V.A. Kozhevnikov. - M., 1994. – 13 p.

267.Shim W.K.T. Hemangiomas of infancy complicated by thrombocytopenia / W.K.T. Shim // Am. J. Surg. - 1968. - Vol. 116, N. 6. - P. 896 – 906.

268. Siegfried E.C. Propranolol Treatment for Hemangioma of Infancy / E.C. Siegfried, P.L. Leslie // Risks and Recommendations Ped. Derm. - 2009. - Vol. 26. Issue 5. - P. 610 - 614.

269. Soldatsky Y.L. Subglottic hemangioma as a cause of laryngeal stenosis in infants / Y.L. Soldatsky, E.K. nufrieva // Journal of Otorhinolaryngology. 1997. - № 6. - P. 19 - 21.

270. Solovieva N.N. Options of microwave destruction in the treatment of sick children with extensive hemangiomas of complicated anatomical localization: PhD thesis / N.N. Solovieva. - Moscow, 2006.

271. Stratte E.G. Multimodal management of diffuse neonatal hemangiomatosis / E.G. Stratte, W.D. Tope, C.L. Johnson // J Am Acad Carr MM; Dermatol. - 1996. - Vol. 34-2. Pt. 2. - P. 337-342.

272. Suzuki Y. Extracerebral cavernous angiomas of the cavernous sinus in the middle fossa / Y. Suzuki, M. Shibuya, M.K. Baskaya // Surg Neurol. - 1996. - Feb. - Vol. 45(2). - P. 123 - 132.

273. Swinehart J.M. Hypertrophic scarring resulting from flashlamp-pumped pulsed dye laser surgery / J.M. Swinehart // J. Am. Acad. Dermatol. - 1991. - Vol. 25, № 5. - Pt. l. - P. 845 - 846.

274. Takahashi K. Cellular markers that distinguish the phases of hemangioma during infancy and childhood / K. Takahashi, J.B. Mulliken, H.P.W. Kozakewich, R.A. Rogers, J. Folkman[et al.] // J. Clin. Invest. - 1994. - Vol. 93, № 6. - P. 2357 - 2364.

275. Tan O.T. 585 nm for the treatment of port-wine stains / O.T. Tan, P. Morrison, A.K. Kinban // Plast. Reconstr.Surg. - 1990. - Vol. 86, № 6. - P. 1112 - 1117.

276. Tan O.T. Action spectrum of vascular specific injury using pulsed irradiation / O.T. Tan, S. Murray, A.K. Kuran // J. Invest. Dermatol. - 1989. - Vol. 92, № 6. - P. 868-871.

277. Tan O.T. Treatment of port-wine stains at 577 nm: clinical results / O.T. Tan, T.J. Stafford // Med. Instrument. - 1987. - Vol. 21, № 4. - P. 218 - 221.

278. Thierfelder S. Magnesium seeding in therapy of pediatric hemangioma of the temporal region, lower eyelid and orbit / S. Thierfelder, R. Hagen, J.E. Sold-Darseff //Klin Monatsbl Augenheilkd, 1996. - Vol. 208(4). - P.243-245.

279. Tinte Itinteang, Aaron H. J. Withers, Philip Leadbitter, Darren J. Day, Swee Thong Tan. Pharmacologic Therapies for Infantile Hemangioma: Is There a Rational Basis. Plast.andReconstr. Surg. -2011. - № 128(2). – P. 499 - 507.

280. Tollefson M. Early Growth of Infantile Hemangiomas: What Parents' Photographs Tell Us / M. Tollefson, I. Frieden // The 19th International Workshop on Vascular Anomalies, Malmö, Sweden, June 16-19th, 2012.

281. Troilius A. Patients with port-wine stains and their psychosocial reactions after photothermolytic treatment / A. Troilius, B. Wrangsjo, B. Ljunggren // Dermatol. Surg. - 2000. - Vol. 26, № 3. - P. 190 - 196.

282. Unna. Histopathologie der Hautkraneiten. - Berlin, 1894. - P. 856-862.

283. Vianna J.B.J. // Int. Coll. Surg. – 1956. - № 25(3). - P. 366-373.

284. Vin-Christian K. Kaposiform hemangioendothelioma: an aggressive, locally invasive vascular tumor that can mimic hemangioma of infancy / K. Vin-Christian, T. McCalmont, I.J. Frieden // Arch. Dermatol. - 1997. - Vol. 133,№ 12. - P. 1573 - 1578.

285. Vlachakis I.. Treatment of hemangiomas in children using a Nd:YAG laser in conjunction with ice cooling of the epidermis: techniques and results / I. Vlachakis, S. Gardikis, E. Michailoudi, G. Charissis // BMC Pediatrics. – 2003. - № 3. - P. 2 - 7.

286. Wai-Yee Li Guide to early Surgical Management of lip hemangiomas Based on our experience of 214 cases / Li Wai-Yee // Plast.andReconstr. Surgery. – 2001. - Vol. 128, № 5.

287. Walker E.P. Histology of port-wine stains after copper vapour laser treatment / E.P. Walker, P.H. Butler, J.W. Pickering [et al.] // Br. J. Dermatol. - 1989. - Vol. 121, № 2. - P. 217 - 223.

288. Walter J.W. Genetic mapping of a novel familial form of infantile hemangioma / J.W. Walter, F. Blei, J.L. Anderson [et al.] // Am. J. Med. Genet. - 1999. - Vol. 82, № l. - P. 77 - 83.

289. Waner M. Treatment of hemangiomas of the head and neck / M. Waner, J.Y. Suen, S. Dinehart // Laryngoscope. - 1992. - Vol. 102, № 10. - P. 1123 - 1132.

290. Weibel L. Vascular anomalies in children / L. Weibel // Vasa. – 2011. - № 40. – P. 439 – 447.

291. Wheeland R.G. Treatment of port-wine stains for the 1990s / R.G. Wheeland // J. Dermatol. Surg. Oncol. - 1993. - Vol. 19, № 4. - P. 348 - 356.

292. Wu I Gastrointestinal Infantile Hemangiomas: A retrospective analysis / I. Wu [et al.] // The 19th International Workshop on Vascular Anomalies, Malmö, Sweden, June 16- 19th, 2012.

293. Yakes W.F. Extremity venous malformations: diagnosis and management / W.F. Yakes // Semin. Interv.Radiol. - 1994. - Vol. 11. - P. 332 - 339.

294. Yakes W.F. Ethanol embolization of vascularmalformations / W.F. Yakes, J.M. Luethke, S.H. Parker[et al.] // Radiographics. - 1990. - Vol. 10, № 5. - P. 787 - 796.

295. Yakes W.F. How I do it: arteriovenous malformation management / W.F. Yakes, P. Rossi, H. Odink // Cardiovasc. Intervent. Radiol. - 1996. - Vol. 19, № 2. - P. 65-71.

296. Yamauchi P.S. Treatment of port wine stains using the pulsed-dye laser at 585 nm with the dynamic cooling device / P.S. Yamauchi, T.T. Soriano, G.P. Lask // J. Cutan. Laser Ther. - 2000. - Vol. 2, №1. - P. 33 - 36.

297. Zukerberg L.R. Kapcsiform hemangioendothelioma of infancy and childhood: an aggressive neoplasm associated with Kasabach-Merritt syndrome and lymphangiomatosis / L.R. Zukerberg, B.J. Nikoloff, S.W. Weiss // Am. J. Surg. Pathol. - 1993. - Vol. 17, № 4. - P. 321 - 328.

Выписка из амбулаторной карты №289292

Пациент Филинов В.В, 3 месяца.

23.01.2014 Родители обратились с жалобами на наличие у ребенка растущего со второй недели жизни новообразования на лице.

Анамнез жизни без особенностей.

Анамнез болезни: первичные проявления на второй неделе с момента рождения, рост скачкообразный, бурный.

Местно: на коже правого крыла и ската носа, правой подглазничной области и верхней губы справа имеется образование малинового цвета, с цианотичным участком в центре, возвышающееся на 2-5 мм над поверхностью здоровой кожи, мягкое, бледнеющее при надавливании, пальпация беспокойства у ребенка не вызывает, размерами 3,5×2,0 см.

По данным УЗИ: «При ультразвуковом сканировании правой подглазничной области и верхней губы по методу "толстой" капли геля лоцируется объемное образование, с неровными четкими контурами, распространяющееся в подкожно-жировую клетчатку, размерами 32х15х28 мм, неоднородной структуры, смешанной эхогенности с тенденцией к понижению. При цветном допплеровском картировании - гиперваскуляризация образования с наличием 3-4 питающих сосудов».

На термограмме зона гипертермии над образованием, с четкими контурами, с резким переходом в зону гипотермии, средняя разница температур с симметричным участком лица 1,9±0,3°С.

Диагноз: «Гемангиома правого крыла и ската носа, правой подглазничной области и верхней губы справа». Код МКБ **D 18.0**

До начала лечения

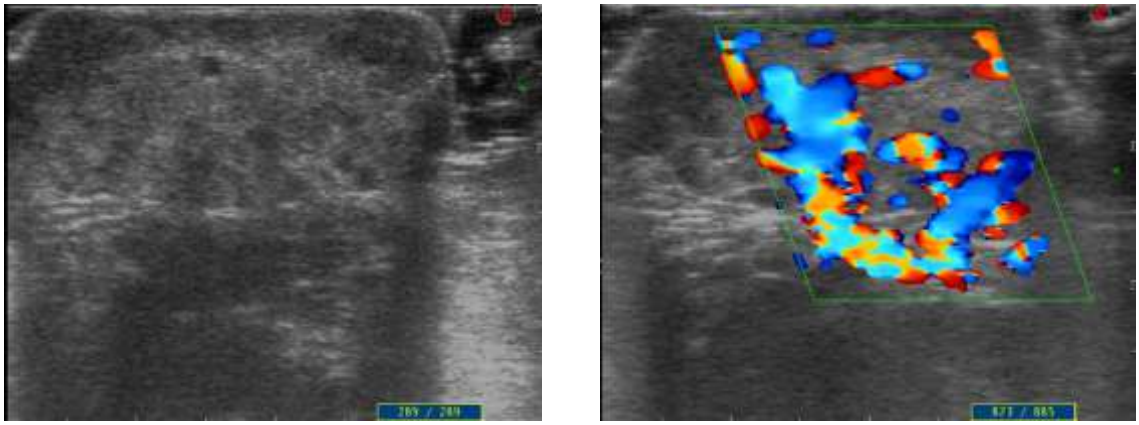

Картина УЗИ до лечения

Термограмма до лечения

24.01.2014 под общим обезболиванием проведен первый сеанс лечения с применением комбинированного метода селективного фототермолиза и склерозирования.

Послеоперационный период гладкий, без особенностей. Родители отмечали умеренное беспокойство ребенка в первые сутки, сон и аппетит не нарушены. Отек перифокальных тканей умеренный, купировался через 12 дней.

26.02.2014 Местный статус: поверхность гемангиомы большей часть заместилась фиброзной тканью, с сохранением отдельных участков сосудистой гиперплазии на коже. По данным УЗИ глубина не более 8 мм. На термограмме снижение площади и температуры зоны гипертермии.

Через один месяц после начала лечения

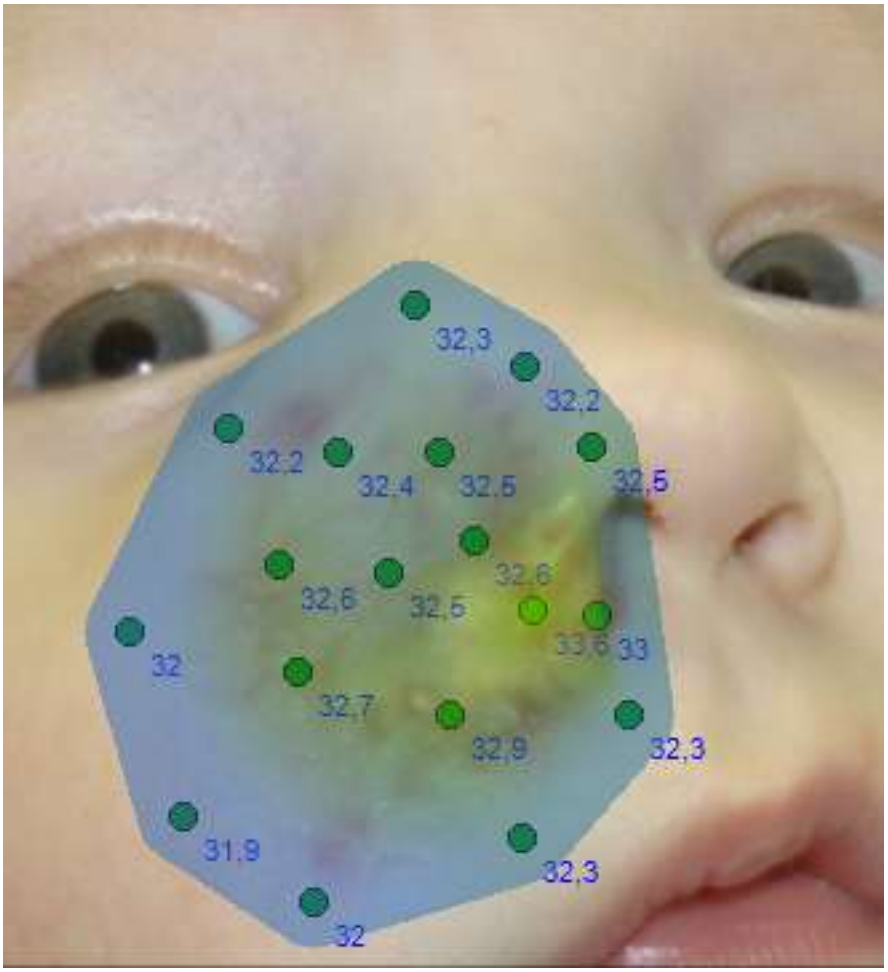

Термограмма через один месяц после начала лечения

<u>26.02.2014</u> под аппликационной анестезией проведен второй сеанс лечения с применение комбинированного метода. Послеоперационный период гладкий, без особенностей. Родители заметного беспокойства у ребенка в раннем послеоперационном периоде не отмечали. Отек перифокальных тканей умеренный купировался на 12-е сутки.

12-е сутки после второго сеанса лечения

01.09.2014 *Местно:* поверхность гемангиомы полностью заместилась нормотрофическим рубцом.

По данным УЗИ: «Тонкий слой фиброзной ткани».

Термограмма: на месте гемангиомы зона гипотермии.

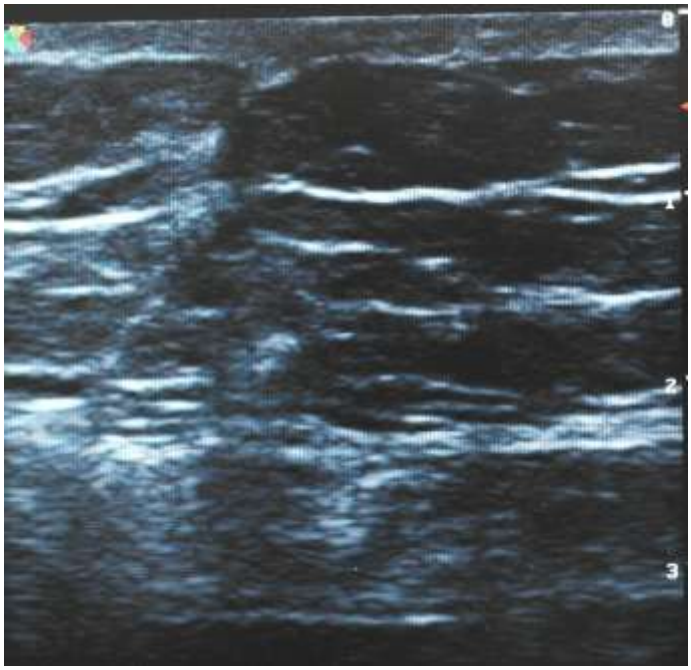

Картина УЗИ через 6 месяцев после лечения

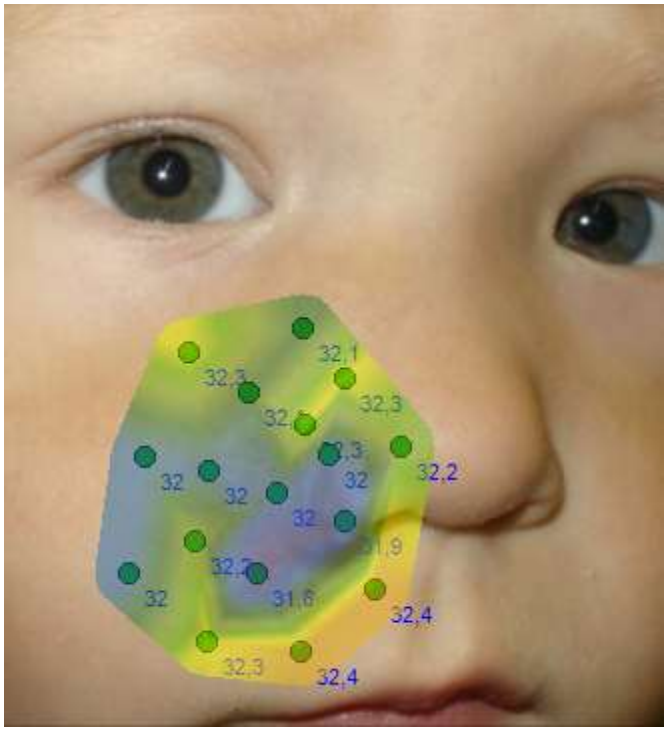

Термограмма через 6 месяцев после второго сеанса лечения

Через 6 месяцев после второго сеанса лечения