Министерство здравоохранения и социального развития РФ
Федеральное государственное бюджетное учреждение
«Межотраслевой научно-технический комплекс «Микрохирургия глаза»
имени академика С.Н.Федорова»

На правах рукописи

Маслова Надежда Александровна

ФЕМТОЛАЗЕРНАЯ ИНТРАСТРОМАЛЬНАЯ КЕРАТОПЛАСТИКА С ИМПЛАНТАЦИЕЙ РОГОВИЧНЫХ СЕГМЕНТОВ В ЛЕЧЕНИИ ПАЦИЕНТОВ С КЕРАТОКОНУСОМ

14.01.07. – глазные болезни

Диссертация
на соискание ученой степени
кандидата медицинских наук

Научный руководитель:
доктор медицинских наук, профессор
Паштаев Николай Петрович

Москва 2012

ОГЛАВЛЕНИЕ

Введение 5
Глава 1. Обзор литературы 12
1.1. Обзор исторических и современных подходов к проблеме кератоконуса, эпидемиология кератоконуса 12
1.2. Особенности клиники и диагностики кератоконуса 16
1.3. Современные методы лечения больных с кератоконусом 18
Глава 2. Материалы и методы клинических исследований 35
2.1. Методы предоперационного и послеоперационного обследования пациентов 35
2.2. Характеристика клинического материала 39
Глава 3. Разработка технологии фемтолазерной интрастромальной кератопластики с имплантацией сегментов из ПММА у пациентов с кератоконусом 49
3.1. Теоретическое обоснование рефракционного эффекта при имплантации интрастромальных сегментов 49
3.2. Расчет параметров интрастромальных сегментов 54
3.3. Характеристика роговичных сегментов 56
3.4. Характеристика лазерной установки 57
3.5. Экспериментально – морфологические исследования 59
3.5.1. Исследование профиля роговичного тоннеля, сформированного с помощью механического расслаивателя 59
3.5.2. Исследование профиля роговичного тоннеля, сформированного с помощью фемтосекундного лазера IntraLase FS 61
Глава 4. Методика хирургического лечения 64
4.1. Подготовка больного к операции 64

4.2. Хирургическая технология интрастромальной кератопластики при кератоконусе с применением механического расслаивателя для формирования тоннеля 64
4.3.Хирургическая технология интрастромальной кератопластики при кератоконусе с применением фемтосекундного лазера IntraLase FS 60 кГц для формирования тоннеля 65
4.4. Интраоперационные осложнения 69
Глава 5. Клинико-функциональные результаты хирургического лечения 70
5.1. Клиническое течение раннего послеоперационного периода и осложнения 71
5.2. Клинико-функциональные результаты хирургического лечения с применением ФСЛ у пациентов 1-й подгруппы основной группы, в сравнении с клинико-функциональными результатами 1-й подгруппы контрольной группы 78
5.3. Клинико-функциональные результаты хирургического лечения с применением ФСЛ у пациентов 2-й подгруппы в основной группе, в сравнении с клинико-функциональными результатами 2-й подгруппы контрольной группы 91
5.4. Морфологические особенности ответа роговицы в различные сроки после имплантации интрастромальных сегментов из ПММА в тоннель, сформированный с применением ФСЛ по данным конфокальной микроскопии. 102
ЗАКЛЮЧЕНИЕ 108
Выводы 119
Практические рекомендации 121
Список литературы 122

СПИСОК СОКРАЩЕНИЙ

КОЗ	корригируемая острота зрения
мкм	микрометр
НКОЗ	некорригируемая острота зрения
ОКТ	оптическая когерентная томография
ПКЧ	пространственная контрастная чувствительность
ПММА	полиметилметакрилат
ПЭК	плотность эндотелиальных клеток
СЭ	сферический эквивалент рефракции
СКП	сквозная кератопластика
ФСЛ	фемтосекундный лазер
CH	корнеальный гистерезис (corneal hysteresis)
CRF	фактор резистентности роговицы (corneal resistance factor)
HOA	общее значение всех аберраций высшего порядка
ORA	анализатор биомеханических свойств роговицы (Ocular Response Analyzer)
RMS	среднеквадратичное отклонение (Root mean square)
SAI	индекс асимметрии поверхности роговицы (Surface Asymmetry Index)
SRI	индекс регулярности поверхности роговицы (Surface Regularity Index)

ВВЕДЕНИЕ

Среди всех заболеваний глаза патология роговой оболочки различного генеза, по данным ВОЗ, составляет около 25%. В этой структуре заболеваний кератоконус является одной из распространенных причин слабовидения и составляет 0,6-0,9% (Каспаров А.А., 1988; Пучковская Н.А., Титаренко З.Д., 1990; Севостьянов Е.Н., 2006; Coperman P.W., 1965; Kennedy R., 1986; Owens H., 2003). По результатам организованного совместного международного объединенного исследования CLEK, проведенного в конце 90-х годов, частота встречаемости этой патологии в мире колеблется от 4 до 600 человек на 100 000 населения в зависимости от региона [99,105,110,131,188].

Кератоконус – это генетически детерминированное дистрофическое заболевание роговицы, характеризующееся нарушением биомеханической стабильности за счет структурной дезорганизации коллагеновых волокон, которое приводит к оптической неоднородности ткани роговицы с последующим истончением, конусовидным выпячиванием и нарушением прозрачности [12,54,84].

В США создана и активно работает научная программа по изучению кератоконуса, возглавляемая профессором Y. S. Rabinowitz. Но единого мнения об этиопатогенезе кератоконуса и методах лечения на разных стадиях заболевания до сих пор нет, возможность патогенетического лечения затруднена [1,33,57].

Для реабилитации пациентов на ранних стадиях кератоконуса возможно использование очков и контактных линз для коррекции рефракционных нарушений [2,105]. Предложено лазерное и консервативное лечение, стимулирующее репаративные функции роговицы [18,32,33,57]. Широкое распространение получает метод фотохимического кросслинкинга [174,183]. На протяжении многих лет при лечении развитых и далеко зашедших стадий используются послойная и сквозная пересадки роговицы [16,23,29,111,136].

Поиск новых альтернативных методов лечения остается актуальным. В последнее время интрастромальная кератопластика с имплантацией роговичных сегментов рассматривается как многообещающая методика [77,84,152].

Она привлекает внимание офтальмологов как метод исправления рефракции за счет изменения кривизны роговицы с помощью различных видов интрастромальных имплантов (Войно-Ясенецкий В.В., 1958; Беляев В.С., Блаватская Е.Д., 1968; Кашук М.Э., Мохарт И.В., 1961; Животовский Д.С., 1970; Фролов М.А., 1996; Barraquer C.C.,1949; Krwawicz T.S., 1961).

В мире применяют несколько типов имплантов. Широкую известность получили кольца KeraRing, Ferrara Ring и Intacs.

В России производственным объединением ООО «Научно-экспериментальное производство «Микрохирургия глаза» налажен выпуск отечественных роговичных сегментов, выполненных из полиметилметакрилата (ПММА) и на основе гидрогеля с 18% влагосодержанием [22,84].

Эффективность метода и стабильность клинико-функциональных результатов после имплантации ИРС при кератоконусе не вызывает сомнений [22,47,62,63,67,122,129,141].

Однако в литературе имеются сообщения об осложнениях после имплантации роговичных сегментов, таких как перфорация роговицы во время формирования тоннеля (1-3%), децентрация, асимметричное расположение сегментов (5-13%), а также протрузия (5-19%), смещение и истончение стромы над имплантом (10-25%). По данным некоторых авторов, частота осложнений достигает 3 – 19,6% случаев [22,70,140]. В связи с этим совершенствование данного метода остаётся актуальным.

Появление в мире в 2001 году фемтосекундной лазерной установки «IntraLase» (AMO, США) дает возможность перейти на качественно новые технологии лазериндуцированного кератомоделирования (Mrochen M. et al., 2006; Hild M. et al., 2008; Корниловский И.М., 2008; Паштаев Н.П., 2010).

Принципиально важно, что высокая плотность энергии хорошо сфокусированного луча фемтосекундного лазера вызывает образование плазменного пузырька в соответствующих слоях стромы на программно-заданной глубине. Перемещение такого луча приводит к ламеллярной диссекции роговицы. С учетом очень малой длительности лазерного импульса данная процедура получила название «фемтосекундного» лазерного разреза [42,58]. Механические ударные волны сводятся к минимуму и исключается термическое повреждение окружающих участков стромы роговицы (König K.,1998; Sugar A., 2002).

Фемтосекундный лазер (ФСЛ) IntraLase FS 60кГц – уникальный инструмент для формирования тоннелей в роговице перед имплантацией сегментов на глазах с кератоконусом [45,52,96,109]. Его применение значительно упрощает процедуру. Точность, предсказуемость, безопасность являются главными причинами, по которым применение ФСЛ даёт возможность снизить количество интра– и послеоперационных осложнений [97,108].

Анализ зарубежной и отечественной литературы выявил ограниченное количество исследований данной проблемы и отсутствие информации об отдаленных клинико-функциональных и морфологических результатах применения ФСЛ IntraLase FS 60кГц при формировании интрастромального тоннеля для имплантации роговичных сегментов на глазах с кератоконусом [52,84,108].

Цель исследования – повышение эффективности хирургического лечения кератоконуса на основе применения фемтосекундного лазера при формировании интрастромального тоннеля для имплантации роговичных сегментов.

Для достижения указанной цели были поставлены **задачи:**

1. Провести экспериментально-морфологическое обоснование применения фемтосекундного лазера IntraLase FS 60 кГц для формирования

интрастромального тоннеля и определить оптимальные параметры его воздействия.

2. Апробировать в клинической практике технологию хирургического лечения кератоконуса методом интрастромальной кератопластики с использованием фемтосекундного лазера IntraLase FS 60 кГц для формирования внутрироговичных тоннелей.

3. Изучить по данным кератотопографии, анализа биомеханических свойств роговицы, конфокальной микроскопии морфофункциональные изменения роговицы при использовании фемтосекундного лазера IntraLase FS 60 кГц для формирования внутрироговичных тоннелей при проведении интрастромальной кератопластики.

4. Сравнить клинико-функциональные результаты имплантации роговичных сегментов отечественного производства в тоннель, сформированный при помощи фемтосекундного лазера IntraLase FS 60 кГц, и в тоннель, сформированный механическим расслаивателем.

Научная новизна

1. Впервые доказано, что стабилизация заболевания может определяться путем вычисления и динамического наблюдения за сохранением стабильности корнеальных статистических индексов регулярности поверхности (SRI) и асимметрии поверхности роговицы (SAI).

2. Впервые по данным конфокальной микроскопии выявлено, что формирование тоннеля с помощью фемтосекундного лазера приводит к активизации репаративных процессов и уплотнению стромы роговицы, прилегающей к тоннелю, что может расцениваться как создание в результате проведения интрастромальной кератопластики дополнительного каркаса измененной роговицы с эффектом «бандажа».

3. Впервые показано, что улучшение биомеханических свойств роговицы у пациентов с кератоконусом после интрастромальной кератопластики с использованием фемтосекундного лазера IntraLase FS 60 кГц для формирования внутрироговичных тоннелей проявляется в достоверном повышении корнеального гистерезиса в 1,32 и фактора резистентности роговицы в 1,3 раза.

Практическая значимость

1. Доказано, что оптимальными технологическими параметрами фемтосекундного лазерного излучения для интрастромальной кератопластики на установке IntraLase FS 60 кГц, обеспечивающими безопасность её проведения, является энергия 1,5 мкДж в импульсе, расстояние между соседними точками на общей окружности – 5,5 мкм, расстояние между концентрическими кругами спирального рисунка – 6,5 мкм размер пятна – 3,0 мкм.
2. Впервые в отечественной практике клинически апробирован метод хирургического лечения кератоконуса II-III стадии с применением фемтосекундного лазера IntraLase FS 60 кГц для формирования интрастромальных тоннелей при имплантации роговичных сегментов отечественного производства, позволяющий добиться стабилизации кератоконуса (при наблюдении в сроки до 3 лет) и корригировать миопию до 8 и астигматизм – до 5,25 дптр.
3. Формирование роговичного тоннеля при помощи фемтосекундного лазера с энергией 1,5 мкДж в импульсе, по сравнению с механическим методом, повышает точность параметров формируемого тоннеля (внутренний и внешний диаметр),обеспечивает однородную диссекцию ткани роговицы на заданной глубине (80% от данных пахиметрии при стандартном отклонении ± 8 мкм), что гарантирует лучшую центрацию и симметричное расположение имплантируемых сегментов.

4. Анализ клинико-функциональных результатов имплантации сегментов отечественного производства в тоннели, сформированные при помощи фемтосекундного лазера IntraLase FS 60 кГц и механическим путём, показывает, что использование лазера приводит к снижению количества интра– и послеоперационных осложнений в 2,9 раза, к улучшению корригированной остроты зрения у 92,8% пациентов против 90,5% при формировании роговичных тоннелей механическим путем.

Основные положения, выносимые на защиту

Использование фемтосекундного лазерного излучения на установке IntraLase FS 60 кГц с энергией в импульсе 1,5 мкДж, расстоянием между соседними точками на общей окружности 5,5 мкм, расстоянием между концентрическими кругами спирального рисунка 6,5 мкм при размере пятна 3,0 мкм обеспечивает, при формировании интрастромального тоннеля, однородную диссекцию ткани роговицы на заданной глубине, индуцируя после имплантации в него роговичных сегментов отечественного производства при кератоконусе, создание дополнительного каркаса измененной роговицы с эффектом «бандажа», приводящего к улучшению биомеханических свойств роговицы, повышению зрительных функций у 92,8% пациентов и исключающего прогрессирование кератоконуса II-III стадии при сроке наблюдения 3 года после вмешательства.

Апробация работы

Основные положения диссертации доложены и обсуждены на IX, X и XI научно-практических конференциях с международным участием «Современные технологии катарактальной и рефракционной хирургии» (Москва, 2008, 2009, 2010), на научно-практической конференции «Рефракция» (Самара, 2008), на научно-практической конференции «Высокие технологии в офтальмологии» (Анапа, 2008), на региональном заседании «Общества офтальмологов»

(Чебоксары, 2009), на 44-й научно-практической межрегиональной конференции «Год семьи. Механизмы реализации приоритетного национального проекта и демографической политики в системе здравоохранения» (Ульяновск, 2009), на V Евро-Азиатской международной конференции по офтальмохирургии (Екатеринбург, 2009), на международном симпозиуме «Применение лазеров в медицине» (Чехия, Прага, 2010), на научно-клинической конференции ФГУ МНТК «Микрохирургия глаза» им. акад. С.Н. Федорова совместно с кафедрой глазных болезней МГМСУ (Москва, 2010,2011), на IX съезде офтальмологов России (Москва, 2010), а также на симпозиуме «Применение фемтосекундных лазеров в офтальмологии» (Москва, 2011).

Публикации

По теме диссертации опубликовано 19 печатных работ, из них – 3 в научных журналах, рецензируемых ВАК РФ. Получено 2 патента РФ на изобретения.

Реализация результатов работы

Результаты исследования внедрены в научно-клиническую и практическую деятельность отделов рефракционно-лазерной хирургии Чебоксарского, Краснодарского и Екатеринбургского филиалов ФГБУ «МНТК «Микрохирургия глаза» им. акад. С.Н. Фёдорова» Минздравсоцразвития России, ФГБУЗ КБ № 86 ФМБА России (г. Москва).

Структура и объём работы

Диссертация изложена на 140 листах компьютерного текста и состоит из введения, обзора литературы, 4 глав собственных исследований, заключения, выводов и практических рекомендаций. Работа иллюстрирована 50 рисунками и 19 таблицами. Библиографический указатель содержит 187 источников, из них 66 работ отечественных и 121 – зарубежных авторов.

ГЛАВА 1. ОБЗОР ЛИТЕРАТУРЫ

1.1. Обзор исторических и современных подходов к проблеме кератоконуса, эпидемиология кератоконуса

Кератоконус – генетически детерминированное дистрофическое заболевание роговицы, характеризующееся нарушением биомеханической стабильности за счет структурной дезорганизации коллагеновых волокон, которая приводит к оптической неоднородности ткани роговицы с последующим истончением, конусовидным выпячиванием и нарушением прозрачности [1, 7, 12, 54, 84].

Прогрессирующий характер заболевания приводит к значительному снижению зрительных функций, а значит, и качества жизни [18]. Начало заболевания совпадает с наиболее активной частью жизни человека, когда происходят обучение и приобретение профессиональных навыков. Это ограничивает молодых людей в выборе профессии и может стать причиной психологических проблем [19].

Кератоконус был впервые описан немецким врачом Бурхардом Маухарт в 1748 году. В 1854 году британский врач Джон Ноттингем провел более подробное исследование кератоконуса, отделив его от других эктазий роговицы. Уильям Боумен в 1859 году предпринял первую попытку восстановить зрение за счет стягивания зрачка в щель, подобную зрачковой щели у кошек. Название болезни стало общепринятым с появлением работы швейцарского офтальмолога Иоганна Хорнера «По поводу лечения кератоконуса». Методы лечения того времени были разработаны Альбертом фон Грэфе. Роговицу прижигали раствором нитрата серебра, плотно бинтовали закрытые глаза, предварительно положив на веки монеты. В первой половине XX века были предложены способы консервативного лечения этой патологии с помощью витаминов, антиоксидантов, тканевой терапии, но на визуальный результат эти методы не

влияли. Знаменательным событием в коррекции возникающих аметропий при кератоконусе стало изобретение в 1888 году контактной линзы. Французский врач Юджин Кальт впервые применил ее при этой патологии [2,9].

Общепринятой единой классификации кератоконуса нет. Существующие же имеют недостатки и не учитывают всех форм [61,54,64,84,152].

Наиболее распространенной является классификация M. Amsler (1961): при I стадии развивается неправильный астигматизм, острота зрения снижается незначительно (0,5-1,0), хорошо корригируется цилиндрическими стеклами. При II стадии астигматизм нарастает, острота зрения снижается до 0,1-0,4, хотя еще хорошо корригируется очками. В III стадии отмечается выпячивание и истончение роговицы, острота зрения снижается до 0,12, корригируется контактными линзами. В IV стадии выпячивание истонченной роговицы нарастает, присоединяется ее помутнение, острота зрения 0,01-0,02, не корригируется [152].

Данная классификация была дополнена З.Д. Титаренко в 1984 году, выделившая 5 стадий кератоконуса (начальную, выраженную, развитую, далеко зашедшую, запущенную) на основании данных остроты зрения, преломляющей силы роговицы, рефрактометрии и искривлению колец при кератографии, глубине передней камеры, данных биомикроскопии [64].

Заслуживает внимания характеристика стадий кератоконуса, разработанная А.А. Киваевым с соавт. (1979) и Т.Д. Абуговой в 1985 году, как дополнение к классификации M. Amsler. Практическая значимость данной классификации обусловлена описанием биомикроскопических признаков каждой из четырех стадий кератоконуса [1,35].

Интерес в плане хирургического подхода к лечению заболевания вызывает классификация Ю.Б. Слонимского [61].

Классификация, предложенная Y.S Rabinovitz., Mc Donell (1998), также дополняет классификацию M. Amsler, но авторы объединяют I и II стадии в

субклиническую форму, а III-IV рассматривают как клиническую стадию [152,153].

А.А. Каспаров, Е.А. Каспарова (2003) предлагают рабочую хирургическую классификацию кератоконуса, базирующуюся на основных методах диагностики и лечения. Авторы считают, что данная классификация может облегчить рациональный выбор методов и средств диагностики и коррекции заболевания [32,33].

Существует кератометрическая классификация кератоконуса по J.J. Kanski [6,8].

В литературе приводится разделение кератоконуса на традиционный передний и редкий задний, описанный как симптом Батлера. М.М. Дронов, Ю.И. Пирогов считают эту патологию мезодермальным дисгинезом роговицы [76,176].

Частота заболевания, по данным ВОЗ, составляет от 2 до 17%. Вариабельность показателя связана с региональными, географическими и социальными факторами [33,18,54,57,60,64].

По данным литературы, заболевание встречается с частотой от 1:250 до 1:10 000 человек [31,54,84,125].

R.H. Kennedy в 1986 году на основании данных 48 – летнего наблюдения выявляет частоту встречаемости кератоконуса в округе штата Миннесота, (США) – 54,5:100 000 населения. Позднее M.J. Mannis в 1987-м и Y.S. Rabinowitz в 1998 году также сообщают о том, что кератоконус возникает приблизительно у 1 человека из 2 000 и встречается во всех штатах США. R. Eschmann и D. Roth-Muff в 1994 году ссообщают о частоте встречаемости кератоконуса в Германии – 1: 20 000 человек.

A.A. Assiri в 2005 в Саудовской Аравии выявляет частоту встречаемости кератоконуса 1:50 000 населения. Е.Н. Горскова, Е.Н. Севостьянов (1995) в России, в Челябинской области, установили частоту встречаемости кератоконуса

11:100 000 населения. Среди заболевших преобладают мужчины — 76% случаев [84].

По данным Национального глазного института США, кератоконус является самой распространённой формой дистрофии роговицы в Соединенных Штатах, поражая примерно одного из 2 000 американцев. Считается, что кератоконус поражает людей независимо от пола или национальности. Данные научной литературы в этом вопросе разнятся.

Британские исследователи A.R.Pearson et al., (2000), B.A. Fink et al., (2005), T. Georgiou et al., (2004) констатируют, что риск заболевания у лиц азиатского происхождения по сравнению с европеоидами в 4,4 раза выше. Авторы объясняют это восточной традицией близкородственных браков.

Как правило, кератоконус развивается на обоих глазах, но характер и ход заболевания обычно различны. M. Itoi (1984), R.H. Kennedy et al., (1986), O.H. Haugen (1992), S.I. Tuft et al., (1994), L.R. Lee et al., (1996)выявили наличие одностороннего кератоконуса от 4,3 до 15% случаев.

N. Bechrakis et al., (1994) сообщает, что процесс эволюции кератоконуса может затягиваться до 20 лет. Подсчитано, что приблизительно в 50% клинически нормальных контралатеральных глазах кератоконус будет прогрессировать в течение 16 ближайших лет [132,134].

Принято считать, что чем в более раннем возрасте диагностируется кератоконус, тем более бурно он развивается и тем в более близкие сроки может потребоваться кератопластика [188].

Международные исследования CLEK, проведенные на материале 1209 пациентов, показывают, что средний возраст пациентов составляет 39 лет, приблизительно 65% находятся в возрастной группе от 30 до 49 лет, 20% — моложе 30 и только 15% — старше 50 лет [99,150].

Рубцовые изменения в роговице отмечаются у пациентов моложе 25 лет при длительности диагноза более 8 лет. В группе пациентов старше 25 лет эти

изменения встречаются в 2 раза реже. Пациентам в возрасте до 40 лет в 15% случаев была произведена кератопластика. У 35% пациентов до 35 лет отмечается увеличение кривизны роговицы на 3 диоптрии за два года наблюдения в сравнении с группой пациентов старше 35 лет, где эта цифра составляет только 18% [110,131,133,135].

1.2. Особенности клиники и диагностики кератоконуса

Общепризнано, что кератоконус легче распознается в развитой стадии. (Абугова Т.Д., 1985; Копаева В.Г., Легких Л.С., 1986; Мороз З.И., 1987; Пучковская Н.А., Титаренко З.Д., 1990; Горскова Е.Н., 1998; Каспарова Е.А., 2003, и др.).

Для раннего выявления заболевания необходим целый комплекс диагностических приемов [4,8,33,54]. Это исследование остроты зрения без и с коррекцией, скиаскопия, рефрактометрия, офтальмометрия, аберрометрия, пахиметрия, измерение переднезадней оси глазного яблока [43,64,152,153,182].

Однако в начальных стадиях показатели визометрии очень вариабельны. Одни авторы утверждают, что острота зрения снижается незначительно (до 0,5 и выше), другие указывают диапазон снижения от 0,9 до сотых [1,4,7,8,18].
Наиболее характерные признаки кератоконуса позволяет выявить офтальмометрия. Наблюдается так называемая «дисторсия» – излом горизонтальных марок, их разноразмерность, изменение угла между главными меридианами [6,7,68,90].

Помимо общеофтальмологических методов исследования применяются специальные диагностические методы: компьютерная кератотопография, BES-офтальмометрия, УЗ-кератопахиметрия [91,92,98,102,113,138]. Но и они не всегда позволяют поставить диагноз на ранних стадиях, по мнению ряда авторов [139], при отсутствии явных клинических проявлений заболевания в части

случаев может способствовать гипо– или гипердиагностике данной патологии [117].

Лабораторные методы, такие как иммунологический, кристаллографический и биохимический анализ слезной жидкости (СЖ), а также анализ показателей перекисного окисления липидов и антиоксидантной системы являются информативными в ранней диагностике кератоконуса [54,84,152]. Эффективность иммунологических исследований составляет от 73,3 до 83%, кристаллографического анализа слезы – 86,6 биохимического анализа СЖ – до 93,3%. [59].

Ведущее место в диагностике отводится биомикроскопическому исследованию роговицы. Одним из частых признаков является «разрежение» стромы роговицы, связанное с нарушением правильности расположения роговичных пластин в зоне формирующейся вершины кератоконуса. Этот признак получил название – симптом «гаснущей звезды» или «фейерверка» [32, 33]. Утолщение нервных волокон роговицы, визуализирующееся в проходящем свете, субэпителиальное отложение (симптом Флейшера) в виде кольца или дуг– непостоянные признаки, наличие складок десцеметовой мембраны, или линий Вогта, а также помутнения стромы и разрывы десцеметовой мембраны – признаки развитого кератоконуса [54,84].

Появление конфокальной микроскопии роговицы позволяет установить самые ранние структурные изменения на клеточном уровне [13,34,82]. Выявлены и хорошо описаны конфокальные критерии, характерные для кератоконуса [3,13,34,82].

Патологический процесс приводит к нарушению регулярности поверхности роговицы, следствием чего является увеличение оптических аберраций, в том числе аберраций высших порядков, значительно снижающих остроту и качество зрения [6, 12, 26, 42, 154, 166]. Так, увеличение комы при

исследовании волнового фронта у пациентов может быть одним из ранних признаков кератоконуса [8,187].

Неоценимое значение в диагностике ранних проявлений кератоконуса имеют кератотопографические исследования роговицы. Анализ корнеальных статистических индексов по Klyce, Maeda, Smolek [164,165] позволяет изучить специальные числовые показатели состояния роговицы задолго до появления клинических проявлений заболевания [91,92,98,102,117,168].

Таким образом, верификация диагноза кератоконуса на ранних доклинических стадиях представляет собой трудоемкий процесс, включающий в себя анализ совокупности симптомов и применение разнообразных специальных методов инструментального исследования.

1.3. Современные методы лечения больных с кератоконусом

Современные способы лечения условно можно разделить на терапевтические и хирургические. Целесообразность и необходимость применения каждого определяются индивидуально в зависимости от клинической ситуации с учетом состояния роговицы. В ряде случаев необходимо учитывать настрой пациента и его мотивацию в отношении определенного метода.

Генетическая природа данного заболевания доказана многими исследователями [126,128,184]. Это, несомненно, фактор, ограничивающий возможность полного излечения кератоконуса. На сегодня мы вправе говорить только о той или иной степени эффективности различных методов лечения [54,123,56,59].

Наличие апоптоза в патогенезе любого заболевания обусловливает возможность его терапевтического лечения, так как он является превосходной мишенью для фармакологического воздействия [17,55,75,184].

Так, З.Д. Титаренко (1984) для терапии больных с кератоконусом использовала антиоксидант токоферола ацетат. Циклами по 8 месяцев она применяла витамин Е в инстилляциях и фонофорезе, что позволило исследователю добиться стабилизации преломляющей силы роговицы в 92% случаев и повышения остроты зрения с 0,01 до 0,1 в 40% случаев [64].

М.М. Краснов с соавт. (1993); Е.Н. Горскова с соавт. (1998); Е.А. Каспарова (2000); Е.Н. Севостьянов (2003) также обосновали целесообразность применения медикаментозной терапии в лечении данной патологии [18,33,57].

Для оптической реабилитации больных некоторые авторы считают целесообразным пользоваться очками так долго, насколько удовлетворяет в них острота зрения (Gupta D., 2005). При прогрессировании эктазии подбор эффективной очковой коррекции становится затруднительным, а часто невозможным, поэтому метод контактной коррекции является лучшим способом оптической реабилитации [3,35,105].

С конца 90-х годов прошлого века используются фторсиликоновые сополимеры с высокой кислородной проницаемостью (Dk≥75). Совершенствование дизайна и технологий подбора способствовало улучшению переносимости жестких контактных линз. Американская компания «Synerg Eyes» в 2010 году создала гибридные контактные линзы для больных кератоконусом. Центр линзы выполнен из жесткого материала, а внешняя кайма из мягкого. Это обеспечивает максимально комфортное ношение [2,9,13,36,50].

По мнению ряда авторов, ЖКЛ являются наиболее эффективным средством коррекции больных с кератоконусом, так как они максимально компенсируют аберрации оптической системы глаза, уменьшают анизейконию, повышают качество ретинального изображения, увеличивают фузионные резервы, запасы относительной аккомодации, снимают спазм аккомодации, восстанавливают бинокулярный характер зрения и позволяют добиться высокой остроты зрения даже в далекозашедших стадиях заболевания [12,145].

Но существует мнение, что ЖКЛ заметно уменьшает плотность кератоцитов. Физическое воздействие линзы на эпителий высвобождает медиаторы воспаления, порождающие апоптоз кератоцитов [13,68,118]. Кроме того, от 13 до 32% пациентов с кератоконусом просто не переносят контактные линзы из-за выраженного раздражения глаз [25].

Ряд авторов (Gaida S. et al., 2005) придерживается мнения, что ношение КЛ приостанавливает развитие кератоконуса. Другие (Gasset A.R. et al., 1978; Macsai M. et al., 1990), наоборот, считают, что ношение КЛ способствует прогрессированию кератоконуса. Так, при сравнении близоруких пользователей (МКЛ) и пациентов с кератоконусом (Weissman S. et al., 2005) было выявлено, что кератоконус является статистически достоверным фактором риска в развитии повреждения роговицы (эрозии, абразивные изменения) при ношении КЛ. По данным N.M. Koreman, H.H. Mark, M.S. Macsai, (2006), использование ЖКЛ способствует прогрессированию имеющегося кератоконуса и может провоцировать его возникновение. A.R. Gasset считает ношение КЛ фактором риска, запускающим процесс прогрессирования кератоконуса в 26,5% случаев.

По мнению профессора Ю.Б. Слонимского, контактные линзы становятся крайне опасными для глаз с измененным поврежденным эпителием, поскольку резко возрастает риск различных инфекционных осложнений [50,105]. Таким образом, вопрос о влиянии ЖКЛ на течение кератоконуса остается открытым.

Однако по мере прогрессирования патологического процесса в роговице острота зрения и с ЖКЛ постепенно снижается, ухудшается их переносимость. Это требует применения принципиально других лечебных мероприятий [13,36,81].

В декабре 2006 года Советом Европы было выдано официальное разрешение на проведение процедуры «cross-linking» – новейшего терапевтического метода лечения кератоконуса (сокращенно CCL, или CXL в Европе). Технология проведения процедуры осуществляется по так называемому

Цюрихскому протоколу. Согласно ему, показанием к процедуре является прогрессирующее истончение роговицы, но не менее 400 мкм. Метод перекрестного связывания молекул коллагена с использованием рибофлавина в сочетании с воздействием лучей ультрафиолетовой части спектра получает название фотохимического кросслинкинга, он позволяет повысить резистентности роговицы, улучшить переносимость контактных линз и снизить риск прогрессирования заболевания. В ряде случаев можно достичь уменьшения миопического и астигматического компонента рефракции [20,46,80,89,155].

Процедура разработана в Дрезденском технологическом институте (Technische Universität Dresden). Ее авторы – ученые G. Wollensak, E. Spoerl, T. Seiler (1998). Теоретическим обоснованием процедуры является механизм усиления биомеханических свойств роговицы в результате перекрестного связывания коллагеновых волокон за счет формирования дополнительных связей между молекулами коллагена внутри вещества роговицы. За счет этих новых связей и происходит увеличение механической плотности роговицы. Эффект стабилизации эктазии роговицы после «cross-linking» стойкий, как правило, не менее 3 лет [169,170,171].

Методика применяется только на ранних стадиях заболевания. По мнению профессора Torquetti, кросслинкинг не устраняет причину заболевания. При выполнении этой процедуры пучки коллагена роговицы «замораживаются», что предотвращает дальнейшее прогрессирование кератоконуса. Однако процесс обновления коллагена не прекращается, поэтому через какое-то время, когда «сшитый» коллаген заменяется на вновь синтезированный, эффект лечения может нивелироваться. Кроме того, еще нет результатов наблюдения за такими пациентами в отдаленные сроки, и никто не может однозначно утверждать, что кросслинкинг не провоцирует другие глазные заболевания, такие как катаракта или макулодистрофия [183].

Другим перспективным направлением исследований может служить разработка методов химического кросслинкинга без применения излучения [172,174,185].

Хирургическое лечение кератоконуса можно условно разделить на радикальные и нерадикальные методы. Это, например, введение аутокрови в переднюю камеру (Горбань А.И., 1973), биологическое покрытие поверхности роговицы, эпикератопластика, имплантация отрицательной ИОЛ и другие методы [10,21,49,54,64,65,66,77,84].

Заслуживает внимания комбинированная методика эксимерлазерной хирургии, включающая сочетание фоторефракционной кератэктомии (ФРК) и фототерапевтической кератэктомии (ФТК), предложенная А.А. Каспаровым и Е.А. Каспаровой в 2002 году [32,33,173]. Метод применяется при начальных стадиях кератоконуса. Результатом воздействия этого метода является образование фиброцеллюлярной мембраны (ФМ), что было обнаружено при гистологическом исследовании дисков роговиц, удаленных при сквозной пересадке роговицы. По мнению авторов индуцированная ФМ в дальнейшем может служить матрицей, вокруг которой происходят синтез и ремоделирование ламеллярной структуры, свойственной нормальной роговице. Метод защищен патентом РФ 216119 от 10.03.01 г.

Однако Y.S. Rabinowitz считает, что данную операцию можно предлагать только тщательно отобранным пациентам, которые не переносят контактные линзы и имеют возраст старше 40 лет.

О применении метода Epi-Lasik при кератоконусе есть только одна публикация. О.А. Костин с соавт. (2006) сообщают о применении топографического Epi-Lasik у 1 больного с начальной стадией кератоконуса. Об эффективности данной методики можно будет судить после продолжительных исследований [39].

На протяжении многих лет основным радикальным хирургическим методом лечения кератоконуса является СКП. В 98% случаев достигается прозрачное приживление трансплантата [5, 23, 29,30, 37, 49,78, 79,175]. У 94,7% пациентов трансплантат остаётся жизнеспособным в течение 17 лет (Muraine M. et al., 2003) независимо от возраста донора. В 98% случаев повышается острота зрения без коррекции [29,38,136].

Впервые СКП при кератоконусе в 1936 году производит R. Castroviejo. В России в 1938 году это сделал академик В.П. Филатов. Техника операции постоянно совершенствуется. Для уменьшения рефракционных осложнений после СКП Е.А. Каспарова (1999) предлагает метод интраоперационной корнеокомпрессии во время операции для выбора реципиенту индивидуального размера трансплантата. По мнению B. Seitz et al. (2002, 2004) наиболее перспективным для трепанации роговицы при СКП является использование фемтосекундного лазера как альтернативы механическому трепану. Однако все операции СКП, как правило, проводятся в далекозашедших стадиях заболевания со значительными помутнениями и истончением роговицы или в случаях острого кератоконуса при угрозе её перфорации [14,23,33,37,101].

Целесообразность и безопасность проведения СКП была показана и на более ранних стадиях заболевания [48,61,111,136]. Донорский материал может быть как свежий, так и консервированный. Он обязательно проверяется на наличие инфекций [10,11]. Однако единого мнения о сроках проведения оперативного вмешательства нет [79]. При длительном (более 5,5 лет) наблюдении за трансплантатом после СКП с помощью конфокального микроскопа in vivo выявляется существенное уменьшение плотности эндотелия и кератоцитов стромы, что свидетельствует о продолжающемся процессе прогрессирования. Кроме того, кератопластика является методом с продолжительным реабилитационным периодом и имеет ограничения из-за

проблем, связанных с забором донорских роговиц и отсутствием нормативно-правовой базы документов в нашей стране (Борзенок С.А., 2010).

Таким образом сквозная кератопластика не является «золотым» стандартом при решении проблемы кератоконуса и также носит паллиативный характер [120,189].

Новые методики имеют более щадящий характер: эпикератопластика, интраламеллярная кератопластика, а также глубокая передняя послойная кератопластика. Эпикератопластика впервые была предложена J.I. Barraquer в 1948 году. Данный метод применяется при кератоконусе в целях уплощения эктазии и уменьшения неправильного астигматизма роговицы [78,117,180,181]. К недостаткам метода авторы относят медленное восстановление и невозможность достижения оптимальной послеоперационной остроты зрения при сохранной собственной роговице, что требует дополнительных швов сжатия или расслабляющих разрезов для коррекции астигматизма. J.H. Krumeich et al. (1997, 1998), M. Spitznas et al. (2002) после ретроспективного изучения результатов эпикератофакии по поводу кератоконуса заключают, что данная операция должна выполняться при отсутствии рубцовых изменений роговицы, т.е. только на ранних стадиях заболевания [67,87,148].

Сравнение результатов эпикератопластики и сквозной кератопластики при кератоконусе показывает большую эффективность первой в уменьшении операционного риска и иммунологических осложнений, ведущих к отторжению трансплантата [10,53,121,152]. Авторы сходятся во мнении об адекватной эффективности эпикератопластики для хирургического лечения кератоконуса в случаях нежелательного использования сквозной кератопластики [10,23,121,148,181].

В последнее 10-летие широко внедряются в клиническую практику селективная замена патологически измененных участков роговицы (Мороз З.И., 1998, 2010). Послойную кератопластику в 70-х годах прошлого века применяли

лишь в редких случаях осложненного кератоконуса или при наличии единственного глаза и полной непереносимости контактных линз [64,148].

Благодаря появлению высокотехнологичной хирургической аппаратуры всё большее распространение получает глубокая передняя послойная кератопластика. Сложность с отслаиванием стромы роговицы порождает целый ряд технических приемов, включающих инфильтрацию роговицы сбалансированным солевым раствором, вискоэластиком или воздухом. Впервые этот метод, названный «big-bubble», был применен иранским офтальмологом M. Anwar [144,146,158].

Э.Б. Малюгин, З.И. Мороз, А.В. Головин с соавт. (2010) предлагают комбинированное применение воздуха и вискоэластика – «аэро-вискосепарация» для отделения десцеметовой мембраны. Данная методика снижает риск иммунных конфликтов и отторжения трансплантата, поскольку на интактном эндотелии отсутствуют молекулы HLA-DR (Williams K.A. et al., 1985). Стало очевидно, что после DALK нет потери эндотелиальных клеток. M. Anwar, K.D. Teichmann (2002), S.L. Watson et al. (2004), U. Low et al. (2006) сообщают о хороших функциональных результатах применения DALK при развитой и далеко зашедшей стадиях кератоконуса при минимальной толщине роговицы 380 мкм, которые сопоставимы с таковыми при СКП.

Но методика не лишена осложнений даже в руках опытных хирургов: перфорация десцеметовой мембраны – 8,7-15%, иррегулярный астигматизм – 22, васкуляризация – 5,5, отторжение трансплантата – 16, врастание эпителия под трансплантат – 0,3-2,0% [143,146,152].

Интраламеллярную кератопластику при кератоконусе на ранних стадиях применяют Н.В. Душин с соавт. (1990, 2000). При данной методике трансплантат пересаживают в толщу расслаиваемой стромы роговицы. Однако при значительном истончении роговицы выполнение интраламеллярной кератопластики становится невозможным [24,28].

При любом виде кератопластики требуется использовать максимально жизнеспособные и прозрачные роговичные трансплантаты [23,61].

Реальная потребность в трансплантационном лечении пациентов с патологией роговицы составляет в России не менее 15 тысяч операций в год. В Европе эта цифра выше и приближается к 40 тысячам. С учетом сложности получения донорских трансплантатов, будущее таких хирургических вмешательств, как трансплантация роговицы, исследователи связывают с использованием биоинженерных технологий, с применением ксеноматериалов. (D´ amaro J., 2002). Так, в Австралии в 2002 году создана и успешно прошла клинические испытания «искусственная роговица», которая получила разрешение на применение во многих странах [40].

Доктор Jochim Storsberg из Фраунгоферского института прикладных полимеров в Германии также разрабатывает искусственную роговицу. Работа находится в стадии апробации [123].

Сотрудники лаборатории профессора May Griffith из Исследовательского института здоровья Оттавы (Канада) в 2009 году публикуют статью о возможности создания искусственных роговиц на основе рекомбинантного человеческого коллагена. Пока материал апробирован только при кератоконусе и центральных рубцах роговицы [148].

Прогрессирование кератоконуса может затянуться на долгие годы.
N. Bechrakis, M.L. Blom, W. J. Stark, W.R. Green (1994) сообщают, что процесс эволюции кератоконуса может длиться в течение 10-20 лет. По их мнению, темп развития болезни у отдельно взятого пациента предсказать невозможно. По данным X. Li et al. (2004), приблизительно в 50% клинически нормальных контралатеральных глаз кератоконус будет прогрессировать в пределах 16 лет [133].

Группе пациентов с кератоконусом, которым, с одной стороны, противопоказаны лазерные методы лечения, с другой – отсутствуют показания

для СКП, может быть рекомендован метод интрастромальной кератопластики с имплантацией сегментов. Этот метод привлекает внимание офтальмологов возможностью исправления рефракции за счет изменения кривизны передней и задней поверхности роговицы [11,14,15,21,41,49,63,77,146].

Первым при кератоконусе этот метод применяет в 1994 году P. Ferrara [159]. Сконструированные им импланты представляют собой сегменты кольца длиной 160º, в срезе имеют трапециевидную форму, наружный – 5,6 мм, внутренний диаметр 5,0 мм и толщину от 150 до 350 мкм. Они получают название FerraraRing (Kera Vision). Экспериментальные исследования по определению места имплантации, проведенные P. Ferrara с соавт., показывают, что наиболее оптимальной локализацией является 5-7 – миллиметровая зона роговицы, так как в данном случае импланты не создают препятствия для периферического зрения. Клинические исследования коррекции миопии и миопического астигматизма при кератоконусе, проведенные P. Ferrara у 26 пациентов (26 глаз) с кератоконусом I-IV стадии по классификации M. Amsler (1961), показывают высокую эффективность. В 2 случаях сегменты были удалены в связи с поверхностной имплантацией и асимметричным расположением. После удаления сегментов рефракция роговицы и острота зрения вернулись к исходным значениям. В остальных случаях НКОЗ повысилась с 0,07±0,08 до 0,3±0,21 на 28 глазах в сроки до 6 месяцев, что составило 77,78%, а КОЗ в те же сроки повысилась с 0,37±0,25 до 0,6±0,17 на 29 глазах, что составило 80,56%. Кератотопография и ультразвуковая биометрия выявляют уплощение роговицы в центре и уменьшение глубины передней камеры. В послеоперационном периоде авторы сталкиваются со следующими осложнениями: децентрация сегмента – 1 случай (2,7%), смещение сегмента – 2 (5%), экструзия сегмента – 5(13,8%), конъюнктивит – 1(2,7%), бактериальный кератит – 1 случай (2,7%) [141].

S. Kwitko, N.S. Severo (2004) проводят клинические исследования имплантации интрастромальных сегментов FerraraRing на 51 глазу с кератоконусом. Повышение КОЗ получают в 84,6, без изменения – 1,9 и ухудшение – 11,7% случаев.

НКОЗ повысилась в 86,4% случаев, не изменилась – 7,8 и ухудшилась – 5,8%. СЭ уменьшился с –6,08±5,01 до –4,55±5,71 дптр, астигматизм с –3,82±2,13 до –2,16±2,07 дптр, рефракция роговицы с 48,76±3,97 до 43,17±4,79 дптр. В послеоперационном периоде наблюдаются следующие осложнения: децентрация сегментов – 2 случая (3,9%), дисковидный кератит – 1 случай (1,9%).

По мнению авторов, при сроке наблюдения 13,0±8,7 месяца в 74,5% случаев удается избежать сквозной кератопластики [130].

J. Colin с соавт. (2000) имплантируют сегменты Intacs 10 пациентам с кератоконусом в целях оценки эффективности в коррекции миопии и миопического астигматизма. Критерием отбора становятся пациенты без рубцовых изменений на роговице и непереносимостью контактной коррекции. Сроки наблюдения более 5 лет: повышение остроты зрения без и с коррекцией, уменьшение рефракции, повышение топографической регулярности роговицы. [92,93,94,95].

J.L. Alio, M.H. Shabayek (2006) представляют клинический случай имплантации сегментов Intacs. Они имплантировали 2 сегмента высотой 250 и 450 мкм. Первоначально сегмент большей толщины был имплантирован в верхней части роговицы, а тонкий сегмент – в нижней половине, но послеоперационные результаты показали ухудшение остроты зрения с коррекцией с 1,0 до 0,4, а рефракции глаза с sph –0,5, cyl –3,0 ax 45º до sph+1,5 cyl –4,5 ax 25º. Через 2 месяца сегменты были удалены, а затем реимплантированы. Сегмент высотой 450 мкм в нижнюю половину роговицы, а сегмент высотой 250 мкм в верхнюю. В результате были получены удовлетворительные результаты. Это позволило авторам сделать вывод, что

расположение сегмента большей толщины в нижней половине роговицы дает лучший зрительный результат [71,72,74].

J.L. Alio, M.H. Shabayek (2006) провели статистический анализ клинико-функциональных результатов имплантации Intacs у 21 пациента (25 глаз) с кератоконусом. Острота зрения повысилась на 20 глазах в среднем на 0,4 через 6 месяцев после операции, при этом рефракция роговицы всех глаз данной группы была ≤55,0 дптр. Во 2-й группе пациентов с развитым кератоконусом (5 глаз) острота зрения уменьшилась в среднем на 0,12 на 4 глазах из 5. В данной группе рефракция была ≥55,0 дптр. Проанализировав данные исследований, авторы пришли к выводу, что имплантация интрастромальных колец более эффективна при начальной стадии кератоконуса [73].

Ещё одно ретроспективное исследование 13 пациентов с кератоконусом, перенесших имплантацию Intacs, были проведены J.L. Alio с соавт. в 2006. Пациенты обследовались через 6, 12, 24 и 36 месяцев после операции. Средняя острота зрения с коррекцией повысилась с 0,4 до операции до 0,66 после операции ($p \leq 0,001$), а верхне-нижняя асимметрия уменьшилась на 2,81 дптр. ($p \leq 0,02$). Между средними значениями остроты зрения с коррекцией в 6 и 36 месяцев не выявлено существенного различия ($p \leq 0,5$). Анализ результатов показал, что имплантация интрастромальных сегментов привела к повышению остроты зрения и уменьшению верхне-нижней асимметрии и дает стабильные значения в сроки от 6 до 36 месяцев [74].

G.D. Kymionis, C.S. Siganos с соавт. (2007) сообщили об имплантации Intacs 15 пациентам (17глаз) с кератоконусом. Им были имплантированы 2 сегмента толщиной 450 мкм. Послеоперационный период прошел без осложнений. СЭ уменьшается во всех случаях с –5,54±5,02 до –3,02±2,65 дптр. Острота зрения с коррекцией на 6 глазах (35%) равна предоперационной, в 1 случае острота зрения уменьшается на 30%. На 10 глазах острота зрения повышается до 0,8. Опираясь на данные пятилетнего наблюдения за пациентами,

автор делает вывод о том, что имплантация Intacs дает стабильные результаты и в отдаленном послеоперационном периоде [160]

J. Colin с соавт. (2007) сообщают о результатах имплантации Intacs 82 пациентам (100 глаз) с кератоконусом I-III стадии по классификации M.Amsler. Пациенты отбирались с прозрачной роговицей без помутнений в центре. Сегменты имплантированы в верхне-нижнем положении. Высота сегментов рассчитывалась по рефракции глаза. При СЭ меньше 3 дптр. используются сегменты Intacs высотой 400, больше 3,0 дптр. – 450 мкм. Глубина имплантации – 70% толщины роговицы. Срок наблюдения – 2 года. В послеоперационном периоде НКОЗ повышается в 90 % случаев. КОЗ 0,5 и выше повышается у 50% больных. СЭ уменьшается с –6,93±3,91 до –3,80±2,73 дптр ($p<0,001$). Рефракция роговицы уменьшается с 50,1±5,6 до 46,8±4,9 дптр. В отдаленном послеоперационном периоде на 4 глазах сегменты были удалены: на 2 глазах в связи с протрузией сегментов, на 2 – из-за низкой остроты зрения. Этим пациентам успешно проводится сквозная кератопластика. Авторы отмечают, что при биомикроскопии на 22 прооперированных глазах в тоннеле вокруг сегментов имеются отложения белого цвета, которые не оказывают никакого воздействия на остроту зрения [94].

З.И. Мороз, Ю.Ю. Калинников, С.Б. Измайлова, Е.Н. Ковшун, Р.С. Гурбанов (2004) разрабатывают и применяют для имплантации у пациентов с кератоконусом интрастромальные сегменты отечественного производства из ПММА и гидрогеля. Эти же авторы патогенетически обосновывают лечение асимметрично расположенной эктазии роговицы. Клинико-функциональные результаты имплантации новой модели интрастромальных роговичных сегментов не уступают, а по многим параметрам превосходят зарубежные аналоги [64]. Анализ результатов до и после операционных обследований показывает высокую эффективность сегментов в коррекции миопии и миопического астигматизма при кератоконусе в рефракционных стадиях [159,

161]. Данные 2-летнего наблюдения свидетельствуют о стабильности результатов (повышение остроты зрения, уменьшение рефракции глаза и преломляющей силы роговицы). Авторы отмечают, что в 88,6% случаев пациенты начинают переносить контактные линзы. По мнению авторов, данный метод коррекции рефракции при кератоконусе начальной и развитой стадий дает возможность пациентам отсрочить пересадку роговицы, стабилизировать и предотвратить прогрессирование кератоконуса [47,62,179].

«Интрастромальные кольца формируют своего рода каркас, обеспечивая тем самым эффект в течение неопределенно долгого периода времени, что подтверждают результаты исследований достаточной продолжительности», – отмечает профессор Leonardo Torquetti (Белу-Оризонти, Бразилия, 2009).

В литературе в последние годы появляются сообщения об использовании фемтосекундного лазера для формирования интрастромальных тоннелей [83,96, 97,108,109].

Первое исследование с использованием ФСЛ для имплантации сегментов Intacs при кератоконусе было выполнено Y.S. Rabinowitz в 2004 году [151]. Он указал на эффективность и безопасность данной методики. Результаты ретроспективного исследования имплантации сегментов Kerraring при кератоконусе с использованием ФСЛ представлены E. Coskunseven et al. (2007). Анализ 50 операций показал отсутствие интра– и послеоперационных осложнений, статистически значимое снижение СЭ с –5,62±4,15 до –2,49±2,68 дптр. Повышение НКОЗ в 47 глазах (94%) и повышение КОЗ в 39 глазах (68%). Только в 2 глазах (4%) с кератоконусом III стадии отмечалось падение КОЗ на две строчки. Несмотря на это, пациенты не захотели удалять Kerraring, потому что возросла НКОЗ. Авторами было сделано заключение: использование ФСЛ для формирования тоннеля является минимально инвазивной процедурой для того, чтобы улучшить остроту зрения у пациентов с кератоконусом [96,97,109].

«Фемтосекундный лазер IntraLase (Abbott Medical Optics, Санта-Ана, США) гарантирует предсказуемую глубину разреза, благодаря чему операция проходит очень быстро. Присасывание также осуществляется хорошо. Я никогда недооценивал процедуру формирования тоннеля – она доставляет пациенту неприятные ощущения, но благодаря IntraLase ее продолжительность сокращается до 6-10 секунд», – подчеркивает адъюнкт-профессор Richard L. Lindstrom из отделения офтальмологии Университета Миннесоты (Миннеаполис, США).

L. Torqutti с соавт. (2009) сообщают об имплантации сегментов Kerraring с помощью ФСЛ на 35 глазах пациентов с кератоконусом. НКОЗ при сроке наблюдения 2 года повысилась с 0,15 до 0,31, КОЗ с 0,41 до 0,62. Кератометрия по слабому меридиану уменьшилась с 48,99 до 44,45 дптр после операции, а по сильному меридиану – с 54,07 до 48,09 дптр [177].

A. Kubaloglu с соавт. (2010) проводят имплантацию сегментов Kerraring (100 глаз) и Intacs (68 глаз) при кератоконусе с использованием ФСЛ. Рефракция роговицы уменьшилась в группе с сегментами Kerraring с 51,27±4,46 до 47,87±3,39 дптр, а в группе с сегментами Intacs с 51,12± 4,54 дптр до 47,58±3,66 дптр ($p < 0,05$). Авторы отмечают, что хотя в обеих группах острота зрения повышается, большее повышение остроты зрения с коррекцией и без коррекции получают в группе с сегментами Kerrarig [129].

J.L. Güell с соавт. (2010) проводят имплантацию сегментов Intacs с целью коррекции миопии до –4,5 дптр пациентам, которым противопоказана эксимерлазерная хирургия. Рефракция уменьшилась к 6 месяцам и оставалась стабильной в течение 4 лет наблюдения. У 82,05% из 39 глаз рефракция была в пределах ±1,0 дптр и у 46,15% – в пределах ±0,50 дптр. НКОЗ была 0,5 и выше на всех глазах и 0,9 и выше в 38,46% случаев. Интраоперационных осложнений не наблюдалось. На 7 глазах сегменты заменены на импланты с большей высотой (17,9%) в связи с недокоррекцией. В одном случае сегменты удалены в

связи с тем, что пациент был недоволен результатами операции. Автор приходит к выводу, что в случаях, когда для коррекции миопии до –4,5 дптр не показана эксимерлазерная хирургия, имплантация сегментов может быть методом выбора в связи с высокой эффективностью и безопасностью [86,116].

P.M. Pesando с соавт. (2010) проводят имплантацию интрастромальных роговичных сегментов на 130 глазах с кератоконусом. Авторы наблюдают уменьшение рефракции роговицы с 49,27 на 4,68 дптр. НКОЗ повысилась с 0,14 до 0,32, а КОЗ – с 0,4 до 0,59 при сроке наблюдения 5 лет. СЭ уменьшился с –8,34 до –2,83 дптр. На протяжении всего срока наблюдения толщина роговицы постепенно увеличивалась, а прогрессирование кератоконуса остановилось [95,149].

Первое сообщение об использовании ФСЛ IntraLase FS 60 кГц в России при кератоконусе для имплантации отечественных роговичных сегментов публикуется в 2009 году. Н.П. Паштаев с соавт. не отмечают интра– и послеоперационных осложнений. Процедура отличается простотой, безопасностью и коротким реабилитационным периодом [45].

Функциональные результаты операции имплантации с применением ФСЛ сопоставимы с результатами, полученными при проведении операции по стандартной методике [52].

Между тем механический метод создания тоннеля имеет ряд осложнений. Это эпителиальные дефекты в месте проведения вертикального вреза, задние и передние перфорации во время создания канала, смещение тоннеля к центральной зрительной оси или, наоборот, к лимбу (децентрация), поверхностное или неравномерное размещение самих сегментов, инфекционный кератит, связанный с введением эпителиальных клеток в канал во время диссекции.

A.J. Kanellopoulos сообщает об уровне послеоперационных осложнений порядка 35% при механическом методе диссекции тоннеля.

Для упрощения процедуры создания роговичного тоннеля механическим путем в МНТК «Микрохирургия глаза» имени академика С.Н. Федорова был создан и запатентован осевой разметчик с вакуумной фиксацией.

В литературе имеются и другие сообщения об осложнениях после имплантации интрастромальных сегментов, таких как истончение роговичной ткани с дальнейшей протрузией сегмента – 5-13,8%, отек тоннеля, смещение импланта – 2,7- 5 появление новообразованных сосудов – 1-2, кератит – 2,7-3, отложения в тоннеле роговицы – 10-25%.

Большинство осложнений, имеющих место при имплантации, авторы связывают с поверхностным расположением интрастромальных сегментов в слоях роговицы [70,112,137,140].

Резюме

Анализ публикаций, посвященных реабилитации больных с кератоконусом методом интрастромальной кератопластики, показывает слабые стороны этой операции, возникающие при формировании тоннеля механическим путем. Применение ФСЛ для формирования тоннеля при этой операции снижает риск операционных осложнений. Но недостаток информации об отдаленных клинико-функциональных результатах вызывает необходимость потребность в систематизированной оценки данного способа, в том числе и на морфологическом уровне. Определение эффективности и безопасности применения ФСЛ является на сегодняшний день актуальной проблемой, требующей всестороннего исследования и решения.

ГЛАВА 2. МАТЕРИАЛЫ И МЕТОДЫ КЛИНИЧЕСКИХ ИССЛЕДОВАНИЙ

Клиническая часть работы проводилась в Чебоксарском филиале Федерального государственного бюджетного учреждения «Межотраслевой научно-технический комплекс «Микрохирургия глаза» им. акад. С.Н. Фёдорова» Минздравсоцразвития России. Она основана на анализе результатов обследования и хирургического лечения 147 глаз 120 пациентов с кератоконусом II-III стадии, которым была проведена ИК с имплантацией роговичных сегментов отечественного производства.

2.1. Методы предоперационного и послеоперационного обследования пациентов

Объективному обследованию органа зрения предшествовал тщательный расспрос пациента по поводу характера, времени возникновения и динамики жалоб, возможных причин снижения зрительных функций с акцентом на предшествующее длительное ношение контактных линз, привычки «тереть глаза», связи развития болезни со стрессовыми состояниями, наличие сопутствующих аллергических заболеваний, предшествующие офтальмологические вмешательства, перенесенные травмы глаз

До и после операции проводились следующие обследования:

Офтальмометрия и рефрактометрия выполнялись на авторефрактометре RC - 5000 фирмы «Tomey» (Япония) в естественных условиях и в условиях циклоплегии.

Определение остроты зрения без коррекции и с максимальной коррекцией проводили на фороптере «Huvitz CDR - 3100» (Корея) с проектором знаков «Topcon ACP - 5» (Япония).

Компьютерная кератотопография выполнялась на автоматизированном кератотопографе TMS-4 фирмы «Tomey» (Япония). С помощью

топографических карт роговицы проводился анализ индексов корнеальной статистики (числа, которые суммируют или количественно описывают характерные черты роговицы конкретного пациента), рассчитанных по методу Klyce/Maeda и Smolek/Klyce. Оценивались индекс степени тяжести кератоконуса (KSI), индекс вероятности наличия кератоконуса (KCI), индекс регулярности поверхности роговицы (SRI), отражающий локальную регулярность поверхности роговицы внутри центральной зоны диаметром 4,5 мм (в норме его значение не превышает 1,0), индекс асимметрии поверхности (SAI), являющийся мерой разницы оптической силы роговицы между противоположными точками, находящимися относительно друг друга под углом 180º на одном и том же кольце миры кератотопографа (в норме его значение не превышает 0,5). Этот показатель может быть количественным индикатором прогрессирования заболевания.

Биомикроскопические исследования глаза осуществляли при помощи щелевой лампы фирмы «Opton» (Германия).

Офтальмоскопия выполнялась с помощью прямого электрического офтальмоскопа фирмы «Keeler» (США), при необходимости проводили осмотр периферии глазного дна с использованием линзы Гольдмана.

Бесконтактная тонометрия выполнялась автоматическим пневмотонографом фирмы «Alcon» (США).

Лазерную тиндалеметрию для исследования проницаемости гемато-офтальмического барьера и подсчета количества белка и клеток во влаге передней камеры выполняли с помощью аппарата FS-2000 фирмы «Kowa» (Япония). Принцип работы прибора основан на измерении интенсивности лазерного луча, отраженного от взвешенных во влаге передней камеры клеток и крупномолекулярных белков – альбуминов и макроглобулинов. Лазерный луч проецировался внутрь передней камеры глазного яблока в пределах окна измерения, которое составило 0,5×0,3 мм в режиме измерения потока и 0,5×0,5 –

в режиме подсчета клеток. Интенсивность отраженного света распознавалась фотоумножителем, который генерировал электрический сигнал, преобразуемый в цифровой формат и обрабатываемый компьютером. Когда лазерный луч проходил через клетку, в результирующем сигнале происходит сильный скачок (пик), число зарегистрированных пиков равнялось числу клеток. Устройство измерения использовало значения количества фотонов в миллисекунду (ф/мс). Метод позволил количественно оценить степень повреждения гематоофтальмического барьера и воспалительной реакции в глазу.

Оптическая когерентная томография переднего отрезка глаза (ОКТ), в том числе бесконтактная пахиметрия, выполнялась на томографе Visante OCT «Carl Zeiss Meditec» (Германия).Это исследование позволяло детально оценить анатомию роговицы и месторасположение интрастромального тоннеля с имплантированным роговичным сегментом.

Аберрометрию волнового фронта исследовали до и после операции на разных сроках, используя рефракционный анализатор OPD Scan II (Nidek, Япония); **Исследование биомеханических свойств** роговицы in vivo выполняли с помощью прибора Ocular Response Analyzer (ORA) фирмы «Reichert Inc.» (США). Наличие электронно-оптической системы для одновременного мониторинга двух независимых аппланационных значений давления благодаря вязкому затуханию динамичного воздушного импульса в роговичной ткани, позволяло оценить вязкоэластичные свойства роговицы у пациентов до и после имплантации роговичных сегментов. Среднее значение этих величин являлось показателем, характеризующим способность роговичной ткани поглощать энергию воздушного импульса и называлось корнеальным гистерезисом (CH), который являлся индикатором сопротивления роговицы и индивидуален у каждого пациента. На основании измерений CH производился расчет двух дополнительных параметров: роговично-компенсированного ВГД (РК ВГД) и фактора резистентности роговицы (CRF).

Конфокальная микроскопия выполнялась на приборе Confoscan-4 фирмы «Nidek» (Япония). КМ проводилась всем пациентам с кератоконусом для верификации диагноза, после хирургического вмешательства – для оценки морфологических изменений роговицы при имплантации роговичных сегментов. Плотность клеток заднего эпителия роговицы (ПЭК) подсчитывали в автоматическом режиме.

Толщина роговицы измерялась на ультразвуковом эхоскане US-1800 фирмы «Nidek» (Япония).

Биометрию роговицы (анализ элевационных карт) проводили с использованием сканирующего проекционного топографа Pentacam HR Oculus Optikgerate GmbH, (Германия). В приборе используется принцип фотографической регистрации оптического среза преломляющих сред глаза, основанный на принципе Шеймпфлюга. Три плоскости (пленки, объектива и объекта) пересекаются на одной общей прямой. Основой прибора является вращающаяся Шеймпфлюг – камера, с помощью которой за одно сканирование в течение 2 с можно получить до 50 изображений оптического среза, которые «захватываются» и хранятся на ПЗФ-матрице для дальнейшего компьютерного анализа. Снимки делаются под разными углами от 0 до 180º по отношению к роговице и охватывают весь ее диаметр. Это обеспечивает возможность реконструкции трехмерного изображения оптической системы глаза, результат которой отображается на экране компьютера Pentacam и сочетает в себе качества многих кератотопографов, ультразвуковых пахиметров, оптического когерентного томографа, возможность измерять степень элевации передней и задней поверхностей роговицы, а также имеет специальную скрининговую программу диагностики кератоконуса Белина / Амброзио.

Контроль безопасности проведенной операции осуществляли анализом ПЭК, а также с помощью метода лазерной тиндалеметрии, выполняемого на аппарате FS-2000 фирмы «Kowa» (Япония).

Статистический анализ проводился с использованием пакета прикладных программ Statistica 6.0. Достоверность различий между двумя средними значениями оценивались с помощью t-критерия Стьюдента. В зависимости от типа распределения выборки, для характеристики центральной тенденции (наиболее типичных значений в выборке) использовались средние значения или медиана. Результаты статистики представлены в виде M±σ, где M – среднее значение; σ – стандартное отклонение. Во всех случаях коэффициент достоверности $p<0,01$ считался статистически значимым.

2.2. Характеристика клинического материала

По виду проведенной операции пациенты были разделены на 2 группы. В **основную группу** включено 87 глаз (59,2 %), которым интрастромальная кератопластика с имплантацией сегментов из ПММА была проведена в тоннель, сформированный с применением ФСЛ. **Контрольную группу** составили 60 глаз (40,8 %), которым ИК была проведена с применением механического расслаивателя. В соответствии со стадиями клинического течения кератоконуса согласно классификации M. Amsler (1961) основная группа была разделена на 2 подгруппы: 1-я подгруппа – 47 глаз (31,9%). Это пациенты со II стадией кератоконуса (кератометрия до 50,00 дптр). 2-я подгруппа – 40 глаз (27,2%) пациенты с III стадией (кератометрия ≥ 50,00 дптр).

Контрольная группа также была разделена на 2 подгруппы: 1-я подгруппа – 37 глаз (25,2%) пациентов со II стадией, 2-я подгруппа – 23 глаза (15,7 %) пациентов с III стадией кератоконуса. Распределение больных по стадиям представлено в табл. 1.

Таблица 1

Распределение клинических случаев по стадиям кератоконуса (n=147)

Стадия кератоконуса	Количество глаз n (%)	
	Основная группа 87 (59,2%)	Контрольная группа 60 (40,8%)
II (1-я подгруппа)	47 (31,9%)	37 (25,2%)
III (2-я подгруппа)	40 (27,2%)	23 (15,7%)

Из таблицы видно, что мы диагностировали кератоконус уже в начальной стадии (II) заболевания в 84 случаях. У 63 человек диагноз был поставлен в развитой стадии (III). Таким образом, мы имели возможность проводить реабилитацию у 57,1 % больных на ранних стадиях процесса.

Возраст пациентов колебался от 14 до 42 лет. Средний возраст составил 23,5±3,4 года. Распределение больных по возрасту представлено в табл. 2.

Таблица 2

Распределение клинических случаев по возрасту (n=120)

Возраст, лет	Число больных	
	n	доля к общему числу больных, %
11- 29	98	81,7
30-39	19	15,8
40 и старше	3	2,5

Очевидно, что данная патология глаз преимущественно (81,7%) встречалась среди лиц моложе 30 лет и лишь в 2,5% у больных старше 40 лет. Из числа обследованных пациентов 104 (70,7%) составляли мужчины и 43 женщины (29,3%). Согласно нашим данным, кератоконус в 2,4 раза чаще наблюдался у мужчин, чем у женщин. Все пациенты отмечали непереносимость контактных линз. Срок наблюдения за больными после имплантации роговичных сегментов составил от 3 месяцев до 3 лет. У 108 пациентов кератоконус был двусторонним (94,7%) и лишь у 12 человек (5,3%) процесс был на одном глазу. Наряду с основным заболеванием у пациентов была выявлена сопутствующая патология со стороны глаза [44,69]. Её характер отражен в табл.3.

Таблица 3

Сопутствующая патология оперируемого глаза

Сопутствующая патология	Частота	
	N	%
Миопия средней и высокой степени	129	87,7
ПВХРД	62	42,1
Деструкция стекловидного тела	47	31,9
Косоглазие	4	2,0
Другие	7	4,0

Из анамнеза установлена связь развития заболевания со стрессовыми состояниями: потерей близких – 5 чел.(4,2%), конфликтами – 17 (14,1%), у 11 пациентов (9%) имела место черепно-мозговая травма. У 87 чел. (72,5%) причину кератоконуса выяснить не удалось.

Анализ клинических симптомов заболевания, проведенный у наблюдаемых пациентов до операции, показал, что они не являлись характерными для какой-то определенной стадии.

При биомикроскопии пациентов II стадии выявлены следующие патологические изменения: появление зоны «разреженности» стромы роговицы

– симптом «гаснущей звезды» или симптом «фейерверка» (Каспарова Е.А., 2000). Зона соответствовала будущей вершине кератоконуса и располагалась обычно парацентрально. Этот признак, раннего кератоконуса был обнаружен нами у 104 человек (87%). Субэпителиальные отложения ферритиновых частиц коричневато-оливкового цвета в виде замкнутого кольца, реже в виде изогнутой дуги, проходящей парацентрально, описанные в литературе как симптом Флейшера (Fleischer P.,1958), были отмечены у половины исследуемых 69 (57%). При биомикроскопии пациентов с III стадией были также выявлены зоны «разреженности» стромы роговицы или симптом «гаснущей звезды» в 100% случаев. Симптом Флейшера – у 132 человек (89,7%). Появление линий Вогта в виде вертикальных полос в задней строме у 110 человек (74,8%) указывало на дальнейшее нарастание структурных изменений в роговице (Vogt A., 1975).

Конфокальная микроскопия выявила критерии, характерные для кератоконуса. Во II стадии заболевания наблюдали эпителиопатию 1-2 степени: сглаженность границ, умеренное количество десквамированных клеток эпителия, начальные изменения боуменовой мембраны в виде появления высокорефлектирующих зон, повышение отражательной способности передних слоев стромы, утолщение стромальных нервов и увеличение количества активных кератоцитов.

У пациентов с III стадией отмечали дальнейшее нарастание эпителиопатии до 3-4 степени с резко выраженной деформацией поверхностных клеток, которые приобретали вид узких вытянутых лент, находящихся в стадии десквамации, нарастали изменения боуменовой мембраны в виде появления дополнительных высокорефлектирующих зон. Нарушалась архитектоника фибриллярных структур, более выраженными становились изменения формы и дезориентация кератоцитов во всех слоях стромы. В задних отделах стромы отмечали образование микрострий, снижение четкости границ ядер кератоцитов, нарастание помутнения экстрацеллюлярного матрикса (Аветисов С.Э., 1999).

Эндотелиальная микроскопия показала, что при начальных стадиях заболевания существенных изменений плотности эндотелиальных клеток (ПЭК) не было, при развитом кеаратоконусе ПЭК начинала снижаться в среднем до 2008±105 кл/мм², полимегатизм (увеличение размера) составил 44,2±3,5%, плеоморфизм (изменение формы) в среднем – 40,6±7,3% (рис. 1).

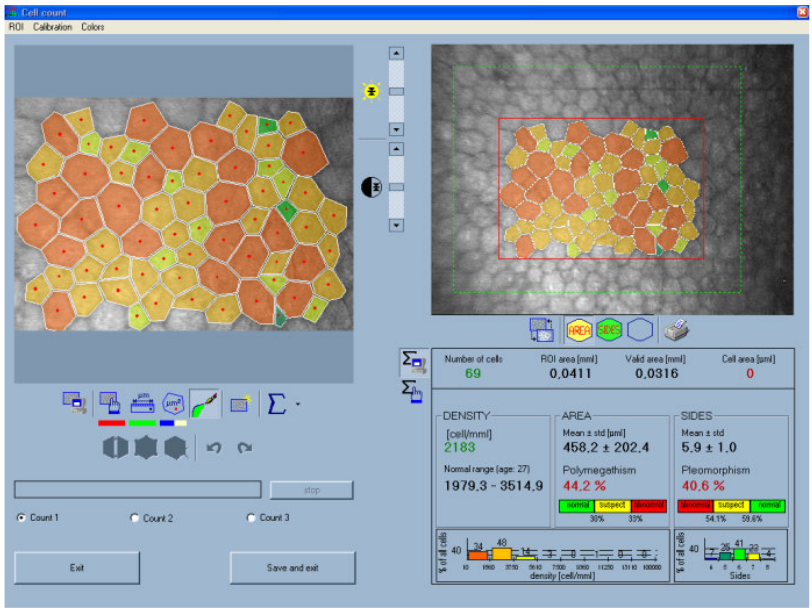

Рис. 1. Данные компьютерного анализа эндотелиальных клеток у пациента К., 23 года, с кератоконусом II стадии

Средняя острота зрения без коррекции и с максимальной коррекцией до операции по стадиям характеризовалась большим разбросом от 1,0 до сотых. При этом она неуклонно снижалась от начальной к развитой стадии заболевания (табл. 4).

Таблица 4

Острота зрения до операции при кератоконусе II, III стадии без коррекции и с максимальной очковой коррекцией (M±σ, n=147)

Стадия кератоконуса	Острота зрения без коррекции	Острота зрения с очковой коррекцией	Уровень достоверности
II	0,27±0,17	0,41±0,16	P<0,01
III	0,18±0,07	0,28±0,18	P<0,01

Данные средних значений анатомических и функциональных показателей у обследованных перед операцией пациентов сведены в табл. 5.

Таблица 5

Средние значения анатомических и функциональных показателей до операции (M±σ, n =147)

Исследуемый параметр	Значение
ВГД	18,9±6,3 мм рт. ст.
ПЗО	24,12±3,57 мм
Порог электрической чувствительности	123,6±23,7 мкА
Электрическая лабильность	34,8±9,4 Гц
Пахиметрия в зоне эктазии	467±49 мкм

При обследовании пациентов до операции методом лазерной тиндалеметрии поток белка составил 3,05±1,0 ф/мс, количество клеток – 1,02±0,7 мм^3, что соответствовало нормальным значениям.

Характерные морфогеометрические изменения роговичной поверхности на кератотопограммах глаз (метод обладает высокой специфичностью) выявлены у всех исследуемых пациентов в виде: асимметричной фигуры – bow-tie или «галстук - бабочка» с нижней крутой зоной в 57случаях (47,5%) (рис.2).

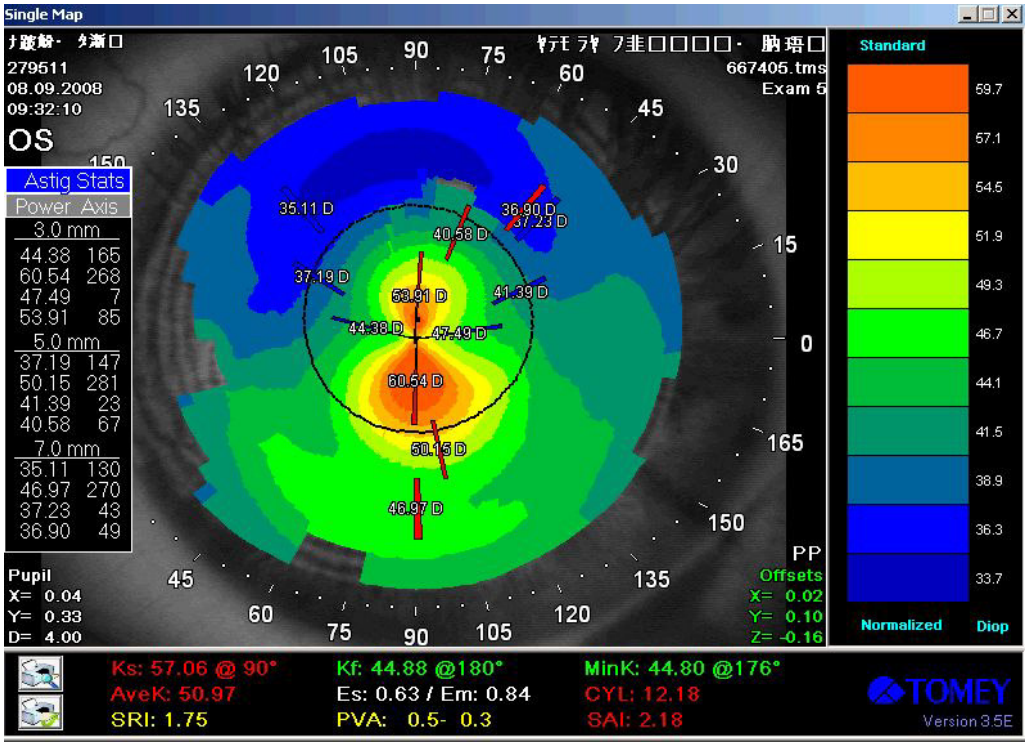

Рис. 2. Кератотопограмма пациента К, 22 года, с кератоконусом II стадии

И по типу округлого одиночного выстояния роговицы в нижнее - центральном отделе в виде «стекающая капля» или «бобовидной» формы в 63 случаях (42,5%) (рис.3).

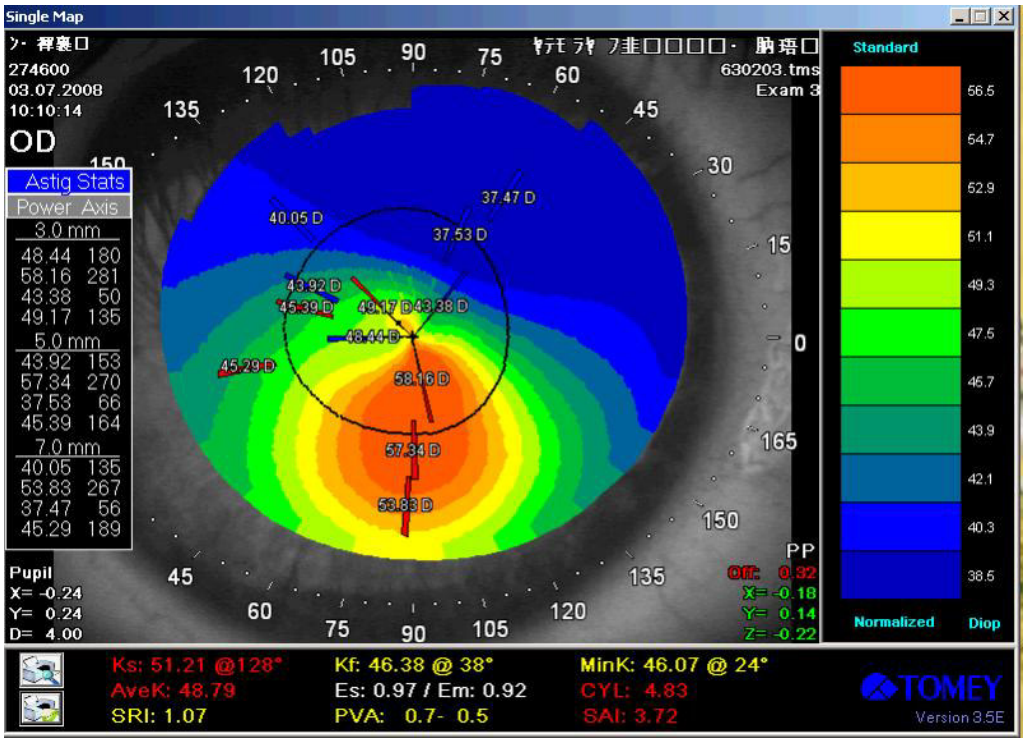

Рис. 3. Кератотопограмма пациента М, 20 лет, с кератоконусом III стадии

Был проведен анализ корнеальных статистических индексов (числа, которые суммируют или количественно описывают характерные черты роговицы конкретного пациента), рассчитанных по методу Klyce/Maeda и Smolek/Klyce. Среднее значение корнеальных статистических индексов по группам до операции ($p<0,01$) представлено в табл.6.

Таблица 6

Средние значения корнеальных статистических индексов у пациентов с кератоконусом до операции (M±σ, n =147)

Исследуемый параметр	Основная группа (n=87)		Контрольная группа (n=60)	
	1-я подгруппа	2-я подгруппа	1-я подгруппа	2-я подгруппа
SRI	1,31±0,66	2,41±0,56	1,33±0,68	2,45±0,65
SAI	2,74±0,76	3,5±0,52	2,72±0,76	3,7±0,46
KSI	0,35±0,12	0,77±0,10	0,37±0,11	0,75±0,10
KCI %	47	98	47	97

Вязкоэластичные свойства роговицы, определяемые анализатором биомеханических свойств роговицы ORA, такие как фактор резистентности ФРР (расчетный показатель, коррелирующий с центральной толщиной роговицы) [27] до ИК составлял в среднем у пациентов с кератоконусом в I-й подгруппе (основная и контрольная группа) 6,32±0,21 и 6,41±0,12 мм рт. ст., соответственно. Корнеальный гистерезис (КГ) – 6,07±0,31 в основной и 6,17±0,33 мм рт. ст. в контрольной группах соответственно, что было значительно ниже нормы при средней центральной толщине роговицы (ЦТР), равной 467±40 мкм.

На корнеограмме пики сигнала аппланации находились над кривой давления, но были асимметричны и имели неодинаковую амплитуду (рис. 4).

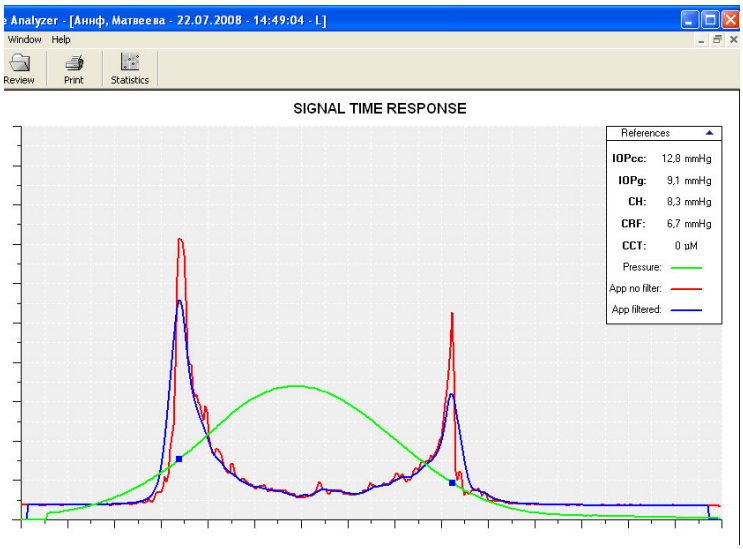

Рис. 4. Корнеограмма пациента В., 21 год, с кератоконусом II-III стадии до операции. Пики сигнала аппланации асимметричны и неодинаковой амплитуды

При анализе элевационных карт (карт подъёма) передней и задней поверхностей роговицы, полученных при помощи сканирующего проекционного топографа Pentacam HR в режиме усиленного показа эктазии Белина-Амброзио (метод обладает высокой чувствительностью и специфичностью), выявлены отклонения от нормы у всех пациентов (100%) с кератоконусом, что имело решающее значение для диагностики ранних так называемых «субклинических» форм кератоконуса [176] (рис. 5).

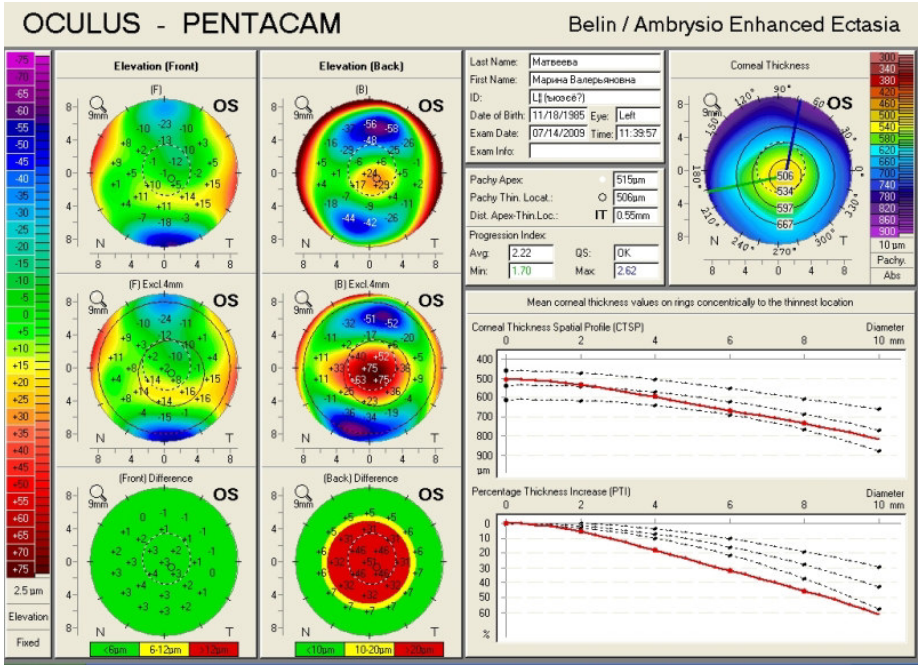

Рис. 5. Элевационная карта усиленного отображения эктазии Белина-Амброзио с данными возвышения передней и задней поверхностей роговицы у пациента М, 25 лет с «субклинической» формой кератоконуса.

Оценивались средние значения оптических аберраций волнового фронта глаза. Разложение волнового фронта производилось в круге диаметром 6 мм. При этом измерялось (табл. 7) среднеквадратичное отклонение аберраций высокого порядка (RMS, мкм) и клинически значимых аберраций ($p<0,05$).

Таблица 7

Оптические аберрации волнового фронта глаза при кератоконусе II-III стадий до операции (M±σ, мкм, n=120)

Вид аберраций	Стадии кератоконуса	
	II	III
Суммарные	9,92±3,63	13,28±2,95
Высших порядков	2,66±0,97	2,89±1,19
Кома	1,79±0,94	2,36±0,96

ГЛАВА 3. РАЗРАБОТКА ТЕХНОЛОГИИ ФЕМТОЛАЗЕРНОЙ ИНТРАСТРОМАЛЬНОЙ КЕРАТОПЛАСТИКИ С ИМПЛАНТАЦИЕЙ СЕГМЕНТОВ ИЗ ПММА У ПАЦИЕНТОВ С КЕРАТОКОНУСОМ

3.1. Теоретическое обоснование рефракционного эффекта при имплантации интрастромальных сегментов

Для исследования возможностей деформации роговицы при имплантации сегментов по методике Н.Э. Темирова (1991) и теоретического обоснования их конструктивных параметров мы применили математическую модель изменения формы роговицы, предложенную по основам рефракционной кератопластики J.I. Barraquer (1967-1980). При имплантации сегментов в периферийную зону роговицы с радиусом кривизны R предполагалось получить более плоскую роговицу, с большим радиусом кривизны R^1 в центральной зоне роговицы (рис.6).

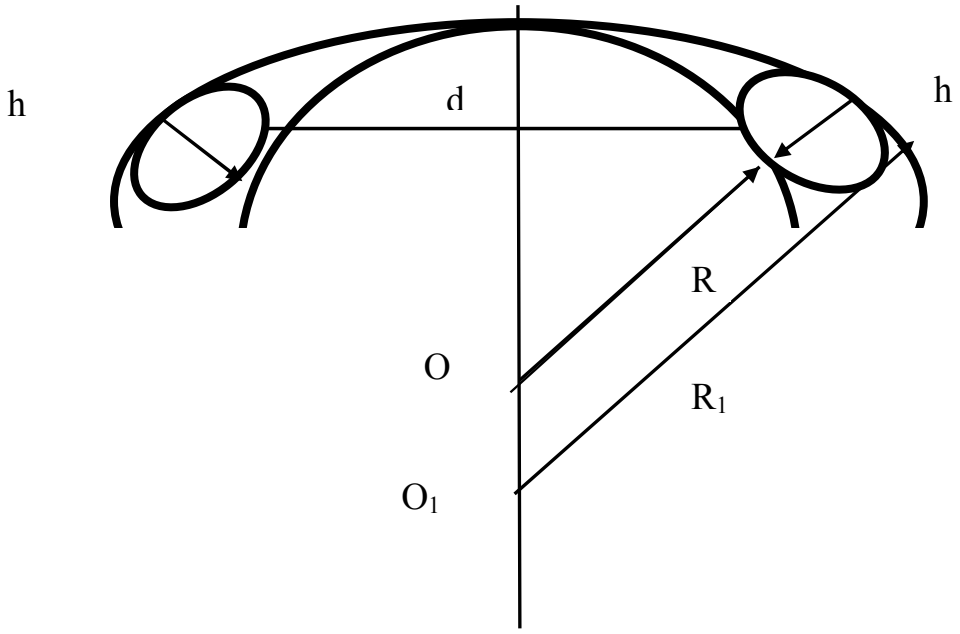

Рис. 6. Профиль роговицы при имплантации сегментов

В соответствии с законом толщины роговицы Барракера для коррекции миопии должна быть «минус ткань» в центре роговицы, что эквивалентно «плюс ткани» на периферии. То есть для создания более слабой преломляющей поверхности роговицы в центре необходимо увеличивать толщину роговицы на периферии (рис.6). При внедрении в периферийный роговичный канал имплантата происходит увеличение эффективной толщины роговицы в этой зоне с деформацией как передней, так и задней поверхностей роговицы. Корнеосклеральная оболочка находится в состоянии равновесия под действием сил внутриглазного давления, распределенных равномерно в переднем отрезке глаза по задней поверхности роговицы. В соответствии с законом Лапласа напряжение в строме роговицы пропорционально ВГД (15 – 18 мм рт. ст.), радиусу кривизны (7,7 – 8,5 мм) и обратно пропорционально удвоенной толщине роговицы (0,55 – 0,7 мм х 2 = 1,1 – 1,4 мм), что приблизительно равно десятикратному значению ВГД. При наличии локальных выпуклостей на задней поверхности роговиц, в зоне размещения сегментов, т.е. участков изменения знаков кривизны, будет возникать повышенное напряжение роговичной ткани с результирующей сил, направленной в вектор действия сил ВГД, что в свою очередь, будет приводить к выравниванию этих неоднородностей. Достаточно большие значения интрастромальных сил напряжения (порядка 150-180 мм рт. ст. даже в нормальных физиологических условиях) сопоставимы по величине с модулем Юнга роговицы (200 Г/ мм², или 19,6105 Па), что приводит к выравниванию этих геометрических неоднородностей с компенсаторным увеличением их на передней поверхности и соответствующим увеличением радиуса кривизны передней поверхности роговицы [61].

Для оценки влияния высоты имплантированных сегментов и диаметра центральной оптической зоны на рефракционный эффект достаточно применить геометрические соотношения Барракера (1967):

$$f = R - \sqrt{R^2 - \frac{d^2}{4}} - \frac{h}{1000},$$

$$R_1 = \frac{f^2 + \frac{d^2}{4}}{2f},$$

$$Effect = 337{,}5\left(\frac{1}{R} - \frac{1}{R_1}\right),$$

где

R – исходный радиус кривизны передней поверхности роговицы, мм;

R1 – радиус кривизны передней поверхности после имплантации сегментов, мм;

d – диаметр центральной оптической зоны – расстояние между диаметрально противоположными краями имплантированных сегментов, мм;

h – высота сегмента, мкм;

Effect – рефракционный эффект имплантации сегментов, дптр. (табл. 8).

Таблица 8

Рефракционный эффект (Д) в зависимости от высоты сегмента и диаметра зоны имплантации

Высота сегмента, мкм	Диаметр, мм				
	5,0	5,5	6,0	6,5	7,0
150	3,8	3,2	2,7	2,3	2,0
200	5,8	4,9	4,1	3,5	3,0
250	7,7	6,6	5,6	4,8	4,1
300	9,8	8,3	7,0	6,0	5,2
350	11,8	10,0	8,5	7,3	6,3
400	13,9	11,8	10,0	8,6	7,4
450	16,0	13,5	11,6	9,9	8,5

Доктор Маршалл отмечал, что, согласно современному пониманию структуры роговицы, роговичные пластинки состоят из волокон коллагена, которые распространяются от лимба к лимбу [100,163]. Волокна коллагена имеют 30 нм в диаметре, 12 мм в длину и дугообразную форму. Согласно д-ру Маршаллу, такая структура аналогична кабелям диаметром около 1,0 см, уложенным в дуги протяженностью 4 км: «Я склонен полагать, что коллагеновая структура похожа на стальную решетку, армирующую бетон, в которой волокна являются сталью, а основное вещество роговицы, гликозаминогликаны – тем самым бетоном».

Он подчеркивал, что волокна располагаются в роговице по-разному. В поверхностной строме волокна тоньше и расположены довольно хаотично, в то время как в глубине стромы они толще, количество их больше, а расположены они намного более упорядоченно. В центре роговицы волокна пересекаются перпендикулярно, а к периферии – под все более косым углом.

Когда роговица подвергается лазерному воздействию, вне зависимости от профиля, волокна прерываются, нарушается ламеллярная структура роговицы, изменяется ее форма. «Так, при методике LASIK, – указывал д-р Маршалл, – микрокератом увеличивает количество надрезанных волокон приблизительно в 50 раз, подрывая структурную целостность роговицы».

Мы дополнили данное теоретическое обоснование современными знаниями о биомеханическом ответе роговицы. Многочисленными исследованиями показано, что коллагеновые волокна, натянутые от лимба до лимба, составляют каркас роговицы [20,56,100]. После выполнения интрастромального тоннеля (механическим расслаивателем или при помощи ФСЛ) в результате разрыва сетки фибрилл происходят тракция и сокращение поврежденных волокон по направлению к лимбу, из-за чего роговица утолщается на границе тоннеля и интактной зоны, а в центральной зоне под действием тяги освобожденных фибрилл оставшаяся часть каркаса роговицы уплощается. В результате такой релаксации имеются уплощение роговицы в центральной зоне и повышение ее крутизны за счет утолщения на периферии, что вызывает уменьшение значения сферического компонента рефракции или гиперметропический сдвиг в рефракции. Таким образом, согласно теории C. Roberts (2000) [155] биомеханический ответ тканей роговицы на лазерную абляцию приводит к дополнительным изменениям контура роговицы и заключается в уплощении центральной зоны роговицы и выпячивании ее периферии. Доктор Робертс объяснила, что основное вещество роговицы, подобно губке, пронизанной плотными эластичными волокнами, является абсорбентом, гидратация которого поддерживается на нормальном уровне путем натяжения ламеллей. При надрезах волокна повреждаются и их натяжение ослабляется, что, в свою очередь, вызывает большее поглощение воды основным веществом роговицы. Более того, направленная наружу сила натяжения неповрежденных волокон на периферии уплощает центр роговицы, в то время

как периферия становится толще и круче. Мы дополнили наши представления об обосновании рефракционного эффекта при имплантации интрастромальных сегментов и поставили задачу проанализировать биомеханические (вязко-эластичные) свойства роговицы у пациентов с кератоконусом до и после имплантации интрастромальных сегментов в тоннель, сформированный механическим расслаивателем, и тоннель, сформированный с помощью ФСЛ.

3.2. Расчет параметров интрастромальных сегментов

Параметры имплантируемых сегментов рассчитывались по 2 номограммам, предложенным P. Ferrara (2002): первая номограмма использовалась при кератотопограммах по типу «галстук-бабочка»; вторая – при формах кератотопограмм по типу «капля» или «боб». Высота интрастромальных сегментов выбиралась в зависимости от клинической рефракции глаза. При кератотопограммах по типу «галстук-бабочка» (рис. 7, А) имплантировались 2 сегмента одинаковой высоты (рис. 7, Б), выбор высоты имплантата определялся по СЭ номограммы 1 (табл. 9).

Таблица 9

Номограмма 1

Клиническая рефракция (сфероэквивалент), дптр	Высота имплантируемых сегментов, мкм
до –4 ,00	150
от –4,25 до –6,00	200
от –6,25 до –8,00	250
от –8,25 до –10,00	300
свыше –10,00	350

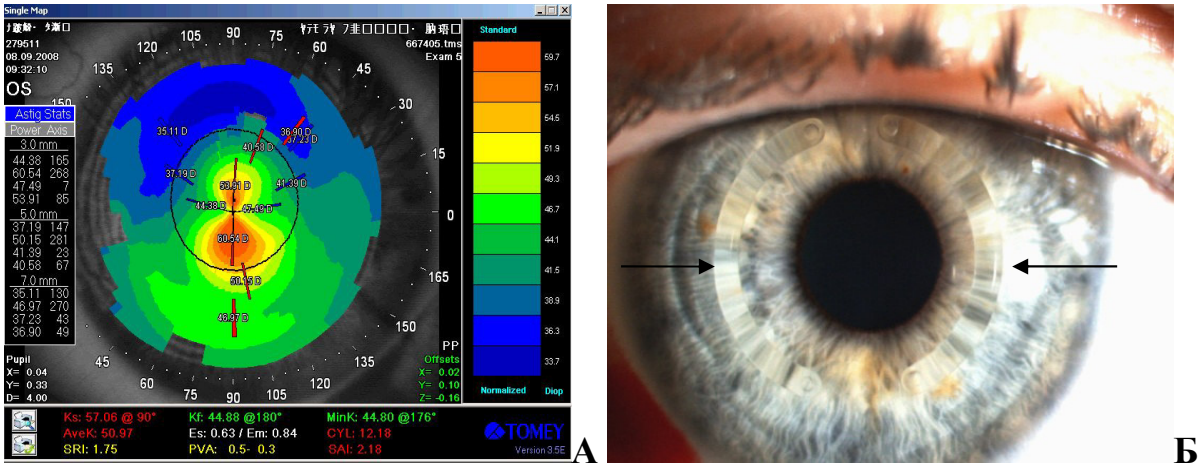

Рис. 7. Кератотопограмма и фото глаза пациента К., 30 лет. Стрелками указаны вертикально расположенные сегменты одинаковой высоты

При кератотопограммах (рис. 8, А) с формами по типу «капля» или «боб» учитывался астигматический компонент. В этом случае сегменты имплантировались в верхнее – нижнем положении (рис. 8, Б), при этом сегменты были разной высоты в зависимости от астигматизма и клинической рефракции глаза согласно номограмме 2 (табл. 10).

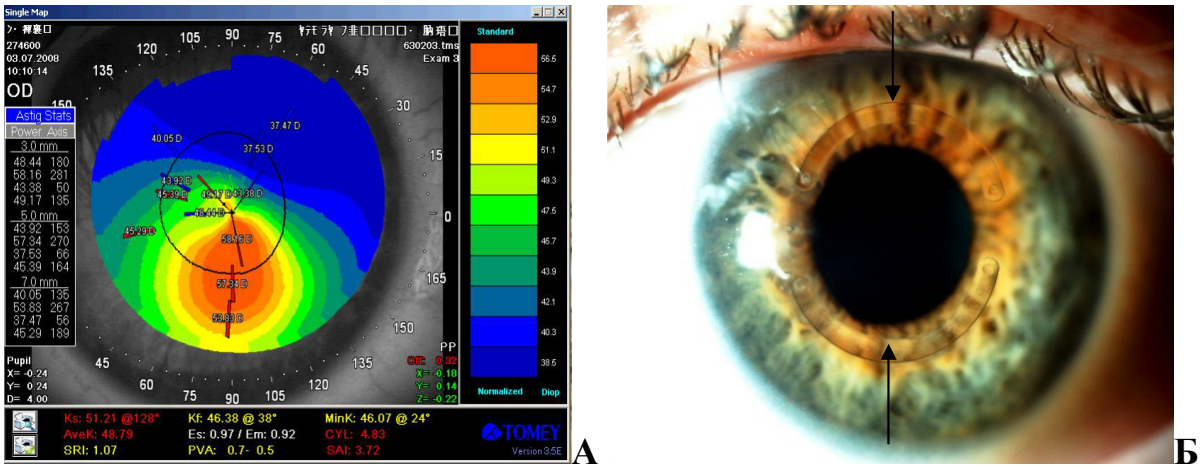

Рис. 8. Кератотопограмма и фото глаза пациента В., 26 лет. Стрелками указаны горизонтально расположенные сегменты разной высоты

Таблица 10

Номограмма 2

Cyl (D)	Высота имплантируемых сегментов, мкм											
-6	---- 250	150 250	150 250	200 300	200 300	250 350	250 350	300 350	300 350	350 350	350 350	
-5	---- 200	150 250	150 250	200 300	200 300	200 300	250 350	300 350	300 350	350 350	350 350	
-4	---- 150	150 250	150 250	200 300	200 300	200 300	250 350	250 350	300 350	350 350	350 350	
-3	---- 150	150 200	150 250	200 250	200 250	250 350	250 350	300 350	300 350	350 350	350 350	
-2	---- 150	150 150	150 200	200 200	200 250	250 350	250 300	300 300	300 350	350 350	350 350	
0	X X	X X	150 150	150 150	200 200	200 200	250 250	300 300	300 300	350 350	350 350	
	0	-2	-3	-4	-5	-6	-7	-8	-9	-10	-12	Sph(D)

3.3. Характеристика роговичных сегментов

В мировой клинической практике для коррекции рефракционных нарушений при кератоконусе используют интрастромальные роговичные сегменты Intacs и FerraraRing (KeraRing) из ПММА.

Сегменты Intacs в поперечном срезе имеют гексагональную форму, с наружным диаметром – 8,1 и внутренним диаметром – 6,77 мм, с высотой от 250 до 450 мкм, длиной дуги – 150º.

Сегменты FerraraRing (KeraRing) в поперечном срезе имеют трапециевидную форму, с наружным диаметром – 6,2 и внутренним диаметром – 5 мм, с высотой от 150 до 350 мкм, длиной дуги – 160º.

В ООО «Научно-экспериментальное производство «Микрохирургия глаза» разработаны и внедрены в клиническую практику отечественные интрастромальные роговичные сегменты (ИРС), изготовленные на основе полиметилметакрилата (ПММА) или гидрогеля, представляющие собой сегменты кольца с дугой – 160º с поперечным срезом в форме полусферы, основанием – 0,6 мм. Внутренний диаметр сегмента составляет 5, наружный – 6,2 мм. Высота сегмента от 150 до 450 мкм, с шагом в 50 мкм (рис. 9).

Рис. 9. Роговичный сегмент на основе полиметилметакрилата производства ООО « НЭП МХГ»

3.4. Характеристика лазерной установки

В ходе работы использовался фемтосекундный лазер IntraLase FS фирмы (IntraLase Corp., США, рег. уд. ФС № 2006/1227), генерирующий излучение одномодового оптического квантового генератора на неодимовом стекле с диодной накачкой, с регистрационным усилителем с длиной волны 1053 нм. Частота повторения импульсов – 60 кГц, длительность импульса – 600-800 фемтосекунд (фс), максимальная пиковая мощность импульса – 5,0 мкДж,

максимальная выходная мощность лазерного луча – 300 мВт, размер пятна – 3-6 мкм, размер рабочего поля – 10, диаметр вакуумного кольца – 19,5 мм, число точек для создания кольцевого тоннеля – 1,5 млн. Запуск с холодного старта – 60 мин.

Лазер IntraLase FS 60 кГц имеет алгоритм создания: роговичного лоскута, проведения послойной и сквозной кератопластик, формирования тоннелей для имплантации внутрироговичных сегментов. Основной механизм воздействия заключается в том, что лазерное излучение формируется в виде очень коротких импульсов, что позволяет достигать высокого уровня плотности энергии. В зоне фокусировки лазерного излучения биологическая ткань превращается в газообразную плазму. Микроскопические пузырьки газа нарушают целостность ткани, подвергшейся воздействию. Перемещение лазерного луча приводит к ламеллярной диссекции роговой оболочки. С учетом очень малой длительности лазерного импульса (1 фс=10^{-13} с) данная процедура получила название «фемтосекундного» лазерного разреза [124]. Основные параметры для резекции кольцевого тоннеля приведены в табл. 11.

Таблица 11

Параметры резекции кольцевидного тоннеля

Параметр	Определение	Диапазон
Глубина в роговице, мкм	Глубина, на которой выполняется кольцо	100-500
Внутренний диаметр, мм	Внутренний диаметр кольцевой резекции	4,0 – 9,4
Наружный диаметр, мм	Наружный диаметр кольцевой резекции	4,1 – 9,5
Длина входного разреза,мм	Длина входного разреза для вкладывания сегментов	0,8 – 1,5
Ось надреза,°	Для правого и левого глаза	0-360
Энергия для кольца, мкДж	Энергия импульса, используемого для создания кольца	0,3 – 6
Энергия для входного разреза, мкДж	Энергия импульса, используемого для входного разреза	0,3 – 6

3.5. Экспериментально – морфологические исследования

Главной задачей эксперимента являлась разработка оптимальных параметров фемтосекундного лазерного воздействия установки IntraLase FS 60 кГц для формирования интрастромального тоннеля при имплантации роговичных сегментов у пациентов с кератоконусом и доказательство безопасности ее проведения. Необходимо было изучить состояние профиля роговичного тоннеля, сформированного с применением ФСЛ, и изучить состояние профиля роговичного тоннеля, сформированного с применением механического расслаивателя.

Экспериментально-морфологические исследования выполнены в лаборатории патологической анатомии и гистологии глаза под руководством заведующей отделением к.м.н. А.В. Шацких и на кафедре патологической анатомии Чувашского государственного университета им. И.Н. Ульянова под руководством к.м.н. П.Б. Карышева с использованием свежеэнуклеированных глаз свиней (n=10).

Для проведения морфологических исследований материал фиксировали в растворе нейтрального формалина, подвергали стандартной гистологической проводке – промывали проточной водой, обезвоживали в спиртах восходящей концентрации и заливали в парафин, выполняли серии гистологических срезов с применением окраски гематоксилин-эозином. Препараты изучали под микроскопом фирмы *Leica DM LB2* при х 50, х 100, х 200 - кратном увеличении с последующим фотографированием.

3.5.1. Исследование профиля роговичного тоннеля, сформированного с помощью механического расслаивателя

Во всех случаях на гистологических срезах в строме роговицы определялась полость (рис. 10, А, Б), врез в ткани с большим расхождением краев (стрелка) (рис. 10, Б). Наблюдали разволокнение стромы по окружности

дефекта (стрелка) (рис. 10, А) с относительной линейностью среза по внутренней стенке (стрелка) (рис. 10, Б). Острые края механического кератома оставили в боковых отделах несколько срезов стромы, что усугубило ее разволокнение (стрелка) (рис. 10, А). В проеме тоннеля видны фрагменты разволокненных коллагеновых фибрилл (круг) (рис. 10, А) и волнообразный ход прилежащих к тоннелю стромальных элементов.

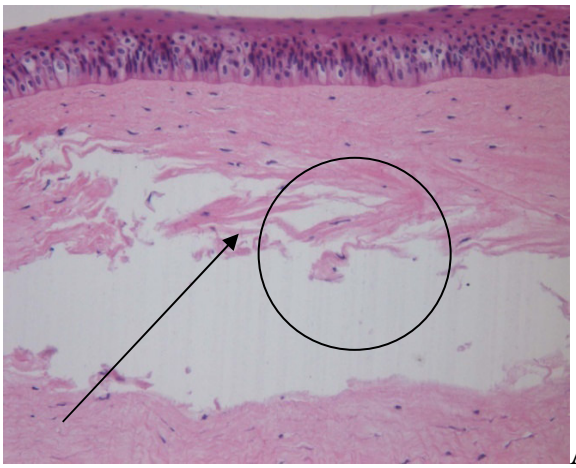
А

Рис. 10,А. Гистологический препарат свиной роговицы с тоннелем, сформированным при помощи механического расслаивателя

(окраска гематоксилин- эозин. Ув. х 200)

Б

Рис. 10,Б. Гистологический препарат свиной роговицы с тоннелем, сформированным при помощи механического расслаивателя

(окраска гематоксилин- эозин. Ув. х 50.)

3.5.2. Исследование профиля роговичного тоннеля, сформированного с помощью фемтосекундного лазера IntraLase FS

Гистологические исследования показали, что формирование тоннеля с помощью ФСЛ с использованием значений энергии равной 5,0 мкДж и более вызывало в роговице лазерные разрезы в виде обширных полостей, окруженных ободком уплотненной ткани (стрелка). Полости имели вид почти правильного круга, с ровными, гладкими краями, просвет которых был заполнен аморфным бесклеточным веществом (стрелка) (рис.11,А), предположительно гелеобразным, являющимся результатом испарения тканей под действием ФСЛ. Разволокнения стромы по окружности дефекта не наблюдалось. Волокна стромы роговицы после расслаивания без видимых структурных изменений как по внутренней, так и по наружной поверхности тоннеля. При этом наблюдалось прерывание хода стромальных волокон по приблизительной линии горизонтального диаметра тоннеля (стрелка) (рис.11, А). Наличие таких полостей приводило к сдавливанию прилежащей стромы, что прослеживалось по изменению хода ее волокон. Менялся поверхностный рельеф роговицы от легкой волнистости до выпячивания в виде бугров (стрелки) (рис.11, Б).

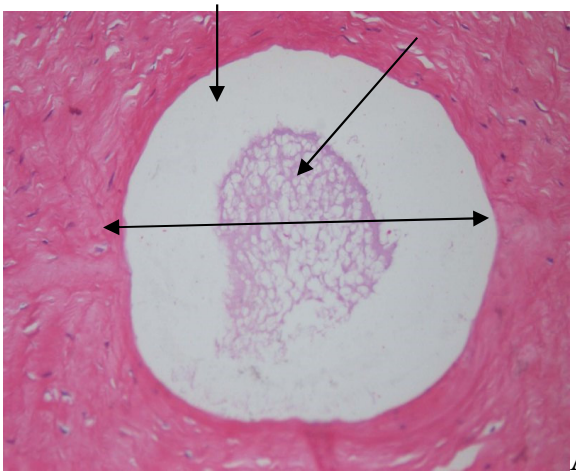
А

Рис. 11,А Гистологический препарат свиной роговицы с тоннелем, сформированным при помощи ФСЛ. Энергия 5,0 мкДж:

(окраска гематоксилин- эозин. Ув. х 200)

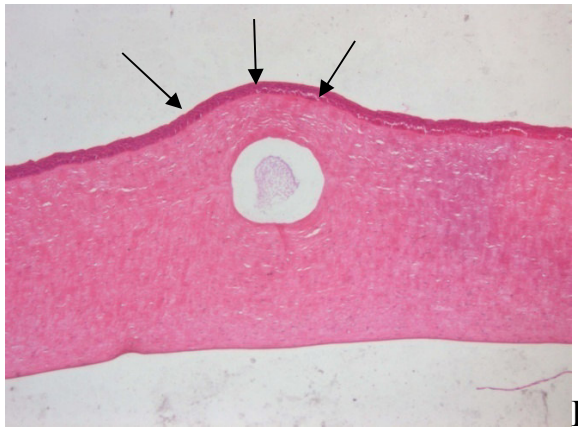
Б

Рис. 11,Б. Гистологический препарат свиной роговицы с тоннелем, сформированным при помощи ФСЛ. Энергия 5,0 мкДж

(окраска гематоксилин- эозин. Ув. х 50)

Формирование тоннеля с помощью ФСЛ с использованием низких значений энергии в импульсе 0,5 мкДж и менее, вызывало в роговице образование лишь «щелевидных» полостей, расположенные в строме линейно с большими промежутками интактной ткани между полостями, ход стромальных волокон не изменялся. Наличие так называемых «тканевых мостиков» затрудняло имплантацию роговичного сегмента в такой канал (стрелки) (рис. 12,А).

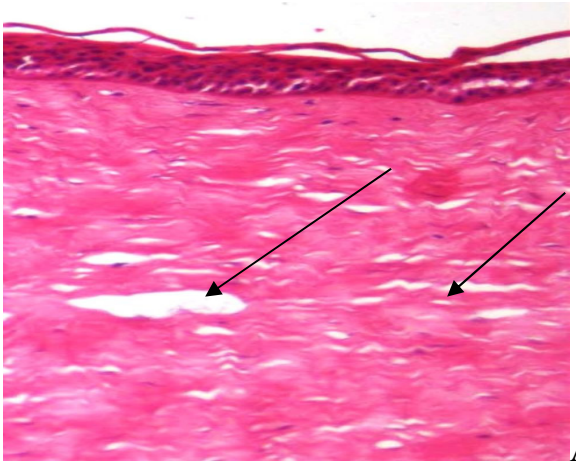
А

Рис. 12,А. Гистологический препарат свиной роговицы с тоннелем, сформированным при помощи ФСЛ. Энергия 0,5 мкДж

(окраска гематоксилин - эозин. Ув. х 100)

Формирование тоннеля с помощью ФСЛ с использованием значений энергии в импульсе облучения 1,5 мкДж было наиболее оптимальным, т.к. в результате получили ряд мелких полостей (стрелки) (рис.13, А.) в строме роговицы и поверхностный рельеф роговицы в виде легкой волнистости. Технологические параметры ФСЛ были следующие: расстояние между соседними точками, находящимися на общей окружности – 5,5 мкм, расстояние между соседними концентрическими кругами спирального рисунка – 6,5 мкм и размер пятна – 3 мкм. При работе в этом режиме оказывается минимальное повреждающее действие на окружающие ткани роговицы.

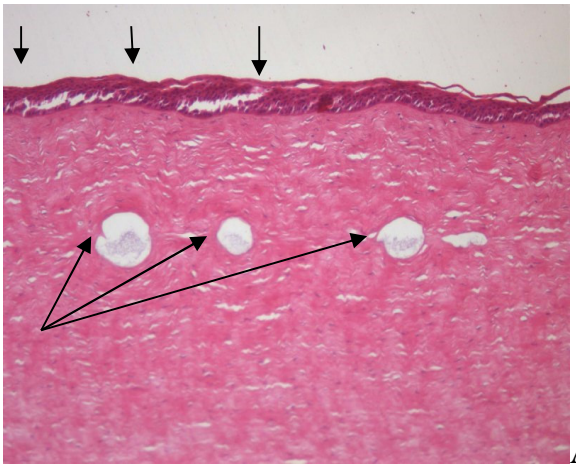

А

Рис. 13,А. Гистологический препарат свиной роговицы с тоннелем, сформированным при помощи ФСЛ. Энергия – 1,5 мкДж

(окраска гематоксилин - эозин. Ув. х 100)

Резюме

Результаты экспериментальных исследований согласовывались с данными литературы, которыми доказано, что при диссекции лазер оставлял значительное количество коллагеновых волокон стромы неповрежденными и не оказывал деструктивного воздействия на окружающую ткань при плотности энергии в импульсе, лежащей ниже порога абляции и коагуляции ткани роговицы [42,58,119].

ГЛАВА 4. МЕТОДИКА ХИРУРГИЧЕСКОГО ЛЕЧЕНИЯ

Результаты хирургического вмешательства во многом зависят от качества предоперационной подготовки. В наших исследованиях предоперационная подготовка складывалась из следующих этапов.

4.1. Подготовка больного к операции

Беседа хирурга с пациентом с объяснением исходной патологии, характера предлагаемого вмешательства, его возможных результатов, рисков и осложнений.

Для местной анестезии в целях обезболивания хирургических манипуляции в конъюнктивальную полость закапывали 1% раствор инокаина или 10% раствор алкаина 2-3 раза с интервалом в 10 минут.

4.2. Хирургическая технология интрастромальной кератопластики при кератоконусе с применением механического расслаивателя для формирования тоннеля

Для достижения миоза за 30 минут до проведения операции пациенту инстиллировали 1% раствор пилокарпина гидрохлорида 3 раза с интервалом в 10 минут. Операционное поле обрабатывали раствором бетадина. Зону операции накрывали стерильной салфеткой с прорезью для глаз. Устанавливали векорасширитель. Маркером отмечали оптический центр роговицы. Специальным разметчиком отмечали 5 и 7 мм оптические зоны роговицы, в пределах которых проводили диссекцию тоннеля. Непроникающий радиальный разрез роговицы длиной 1,2 мм производили алмазным углубителем с прямоугольной режущей частью в пределах 5 – 7 мм зоны роговицы по оси сильного меридиана, определяемого при кератотопографическом исследовании. Глубина непроникающего разреза составляла не менее 80% толщины роговицы в зоне имплантации и определялась методом ультразвуковой пахиметрии. С

помощью шпателя формировали входной канал. Плоским шпателем канал расширяли. Формировали кольцевой тоннель по разметке путем расслаивания роговицы по или против часовой стрелки при помощи механического расслаивателя. Сегменты имплантировали в сформированные тоннели при помощи пинцета Brown и проталкивали по тоннелю с помощью специальных крючков. По завершении операции в конъюнктивальную полость закапывали 0,3% раствор ципромеда. Операцию завершали введением под конъюнктиву 0,5 мл 0,1% раствора дексаметазона. При необходимости на роговицу накладывали терапевтическую контактную линзу.

4.3.Хирургическая технология интрастромальной кератопластики при кератоконусе с применением фемтосекундного лазера IntraLase FS 60 кГц для формирования тоннеля

Фемтолазерная ИК выполнялась в 2 этапа (патент РФ 2375025 от 16 октября 2008 года). I этап – формирование кольцевого роговичного тоннеля, с использованием ФСЛ IntraLase FS 60 кГц. II этап – имплантация отечественных интрастромальных сегментов из ПММА.

Параметры ФСЛ и планируемого в наших исследованиях тоннеля выбирались с помощью программного обеспечения IntraLase. Это режим «спираль», энергия излучения (для резекции тоннеля и входного разреза) 1,5 при диапазоне 0,3-6,0 мкДж (была подобрана нами экспериментальным путем), расстояние между соседними точками на общей окружности – 5,5, расстояние между концентрическими кругами спирального рисунка – 6,5; размер пятна – 3,0 мкм. Параметры тоннеля соответствовали размерам имплантируемых роговичных сегментов. Диаметры: внутренний – 5,0, наружный – 6,2, входной разрез – 1 мм в радиальном направлении. Входной разрез начинался на глубине тоннеля и заканчивался на наружной поверхности роговицы, ось входного вреза

от 0 до 360º, но всегда соответствовала сильному меридиану роговицы, глубина залегания тоннеля – 80% от данных пахиметрии в месте прохождения тоннеля. Перемещая стол с пациентом, хирург наводил микроскоп лазера на резкость (увеличение х 1,6) по вершине роговицы. Пациент фиксировал взгляд на круге, состоящем из светящихся лампочек в центре объектива микроскопа. Ассистент на мониторе компьютера включал систему автоматического слежения за положением глаза, фиксирующую центр зрачка. На склеру вокруг роговицы устанавливали сборное аспирационное кольцо интерфейса пациента, соединенное вакуумной трубкой с одноразовым шприцем и предназначенное для фиксации глаза и обеспечения контакта глаза со стеклом аппланационного конуса. С помощью одноразового шприца интерфейса пациента создавали необходимый вакуум. Конус с аппланационным стеклом помещали в направляющие установочной площадки, расположенной на выходе устройства наведения луча. Вращением джойстика по часовой стрелке медленно опускалось устройство наведения луча, аппланационный конус направляется через центр аспирационного кольца до контакта с роговицей. После того как роговица полностью сплющивалась и аппланационная линза точно выставлялась по центру аспирационного кольца, сжимались рычаги кольца, высвобождающие зажим. В поле зрения операционного микроскопа и на дисплейной панели появлялся включенный зеленый светодиод (загорание красного светодиода сигнализировало о максимальной допустимой аппланации). Для начала процедуры хирург нажимал педаль ножного выключателя.

Лазер IntraLase FS 60 кГц создавал плоскость резекции с использованием прецизионных лазерных микроразрезов тканей за счет воздействия узконаправленных лазерных импульсов фемтосекундной длительности. Конкретные места лазерного разреза тканей выбирались посредством попеременного перемещения фокуса лазера внутри роговицы с высокой скоростью под контролем программного управления. Хирургическое

воздействие осуществлялось посредством выдачи десятков тысяч почти налагающихся друг на друга индивидуальных импульсов в течение каждой секунды, что позволяло получить «разрезы» за счет раздвижения структуры ткани с минимальным разрушающим воздействием на архитектонику последней. Воздействие лазера видно в поле зрения операционного микроскопа (рис. 14).

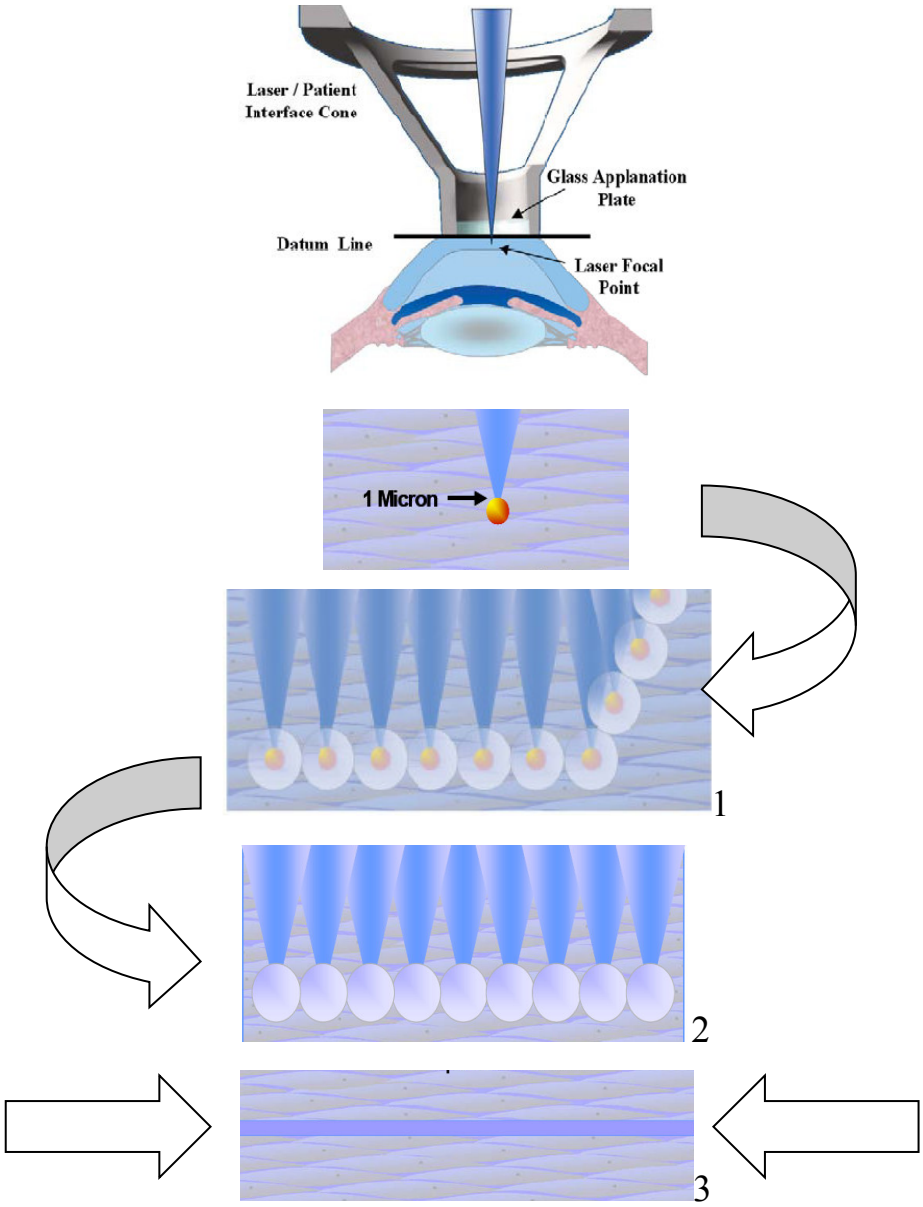

Рис. 14. Процедура резекции роговичного тоннеля через интерфейс IntraLase FS (схема по IntraLase, Corp.): лазерные импульсы фокусируются в строме роговицы и создают микроплазму (1), после ее охлаждения образуются пузыри (2), которые создают плоскость резекции (3)

Время создания тоннеля с помощью ФСЛ составляло 17 с. После завершения процедуры отсоединяли аспирационную систему и снимали кольцо.

II этап операции – имплантация роговичных сегментов отечественного производства из ПММА в тоннель, сформированный с использованием ФСЛ IntraLase FS 60 кГц. При помощи пинцета Brown, имеющего специальную выемку на бранше, надежно фиксировали роговичный сегмент, извлеченный из стерильного контейнера, исключая его контакт с эпителием роговицы (профилактика заноса эпителиальных клеток в тоннель). Конец сегмента плавно вводили во входной разрез тоннеля до половины, а остаток сегмента без усилий проталкивали крючком Sinskey. Имплантацию проводили до исчезновения пузырьков воздуха, которые служили ориентиром местоположения тоннеля. По завершении имплантации в конъюнктивальную полость закапывали 0,3% раствор ципромеда. Удаляли векорасширитель. На глаз накладывали асептическую повязку. Через час глаз осматривали на щелевой лампе для оценки положения сегментов, адаптации краев входного разреза (рис.15).

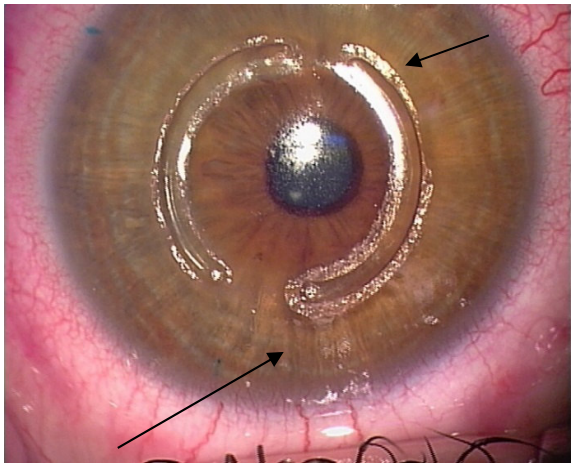

Рис. 15. Фото глаза пациента М., 25 лет, сразу после операции, выполненной с применением ФСЛ (внутри тоннеля вдоль сегментов видны пузырьки воздуха)

В послеоперационном периоде пациентам рекомендовали инстилляции стероидных противовоспалительных препаратов (дексаметазон 0,1% раствор в

течение 3 недель - 3 раза в день), антибактериальные препараты (тобрекс 3 раза в день 1 неделю), кератопротекторы (оквис 3 раза в день, офтагель 3 раза в день) в течение месяца

4.4. Интраоперационные осложнения

Благодаря хорошей предоперационной подготовке и микроинвазивной методике операции мы не столкнулись с интраоперационными осложнениями.

ГЛАВА 5. КЛИНИКО-ФУНКЦИОНАЛЬНЫЕ РЕЗУЛЬТАТЫ ХИРУРГИЧЕСКОГО ЛЕЧЕНИЯ

Целью клинических исследований, представленных в данной главе, являлись изучение особенностей клинического течения, оценка рефракционного и стабилизирующего эффектов, изучение морфогеометрических характеристик роговичных (передней и задней) поверхностей, а также характера репаративных процессов в зоне хирургического вмешательства in vivo. Выявление осложнений в раннем и отдаленном послеоперационном периодах после интрастромальной кератопластики с имплантацией роговичных сегментов из ПММА в тоннель, сформированный с применением ФСЛ, и в тоннель, сформированный с применением механического расслаивателя. Определение показаний и противопоказаний к использованию данной методики.

Послеоперационный период и клинико-функциональные результаты хирургического лечения 120 пациентов (147 глаз) проанализированы по 2 группам в зависимости от методики формирования интрастромального тоннеля.

Основную группу составили 87 глаз (59,2 %), которым имплантация роговичных сегментов была проведена в тоннель, сформированный с применением ФСЛ.

В контрольную группу включено 60 глаз (40,8 %), которым имплантация роговичных сегментов была проведена в тоннель, сформированный с применением механического расслаивателя.

В каждой группе были выделены **1-я** (II стадия кератоконуса) и **2-я** (III стадия кератоконуса) **подгруппы.** Сопоставление результатов проводилось дифференцированно между подгруппами с соответствующей стадией. Основные клинико-демографические характеристики групп были сходными. Срок наблюдения за больными после имплантации роговичных сегментов составил от 3 месяцев до 3 лет.

5.1. Клиническое течение раннего послеоперационного периода и осложнения

Течение раннего послеоперационного периода зависит главным образом от того, насколько значительна травма тканей, вовлеченных в операционный процесс. Применение ФСЛ снижает асептическую воспалительную реакцию на проводимые разрезы. Следует подчеркнуть, что во всех прооперированных нами глазах, в которых формирование тоннеля проводилось при помощи ФСЛ, наблюдалось арреактивное течение раннего послеоперационного периода, независимо от исходной стадии кератоконуса.

Ведение больных в раннем послеоперационном периоде в обеих группах включало инстилляции антибактериальных препаратов в сочетании с кортикостероидами, дополнительно назначались корнеопротекторы в целях коррекции слезообразования. После операции пациенты осматривались ежедневно (рис. 16). После выписки – через 1, 3, 6, 12 месяцев и далее через 2 и 3 года. В раннем послеоперационном периоде пациенты обеих групп отмечали заметное изменение качества зрения. По их мнению, объекты и предметы приобрели более яркие цвета, уменьшилось «двоение», повысилась острота зрения.

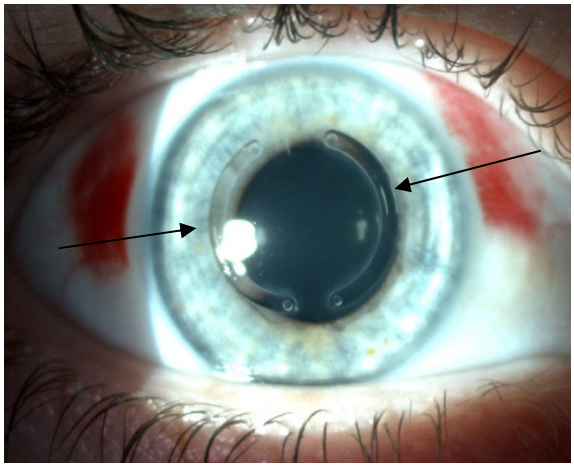

Рис. 16. Фото глаза пациента К., 25 лет, на 2-й день после операции, выполненной с применением ФСЛ (субконъюнктивальные кровоизлияния после наложения вакуума)

Биомикроскопия пациентов 1-й подгруппы основной группы после операции выявила следующие изменения: у части пациентов были локальные субконъюнктивальные кровоизлияния, связанные с наложением вакуума. Зоны «разреженности» стромы роговицы, субэпителиальные отложения ферритиновых частиц коричневато-оливкового цвета были отмечены у половины исследуемых (56%). Роговичные сегменты находились в правильном положении в глубоких слоях стромы, согласно расчетной глубине, что подтверждалось данными оптической когерентной томографии (рис.17).

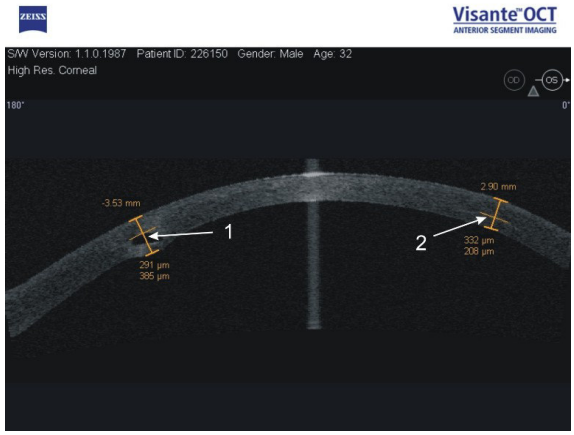

Рис. 17. Пациент К., 20 лет, данные ОКТ роговицы через день после имплантации: интрастромальные роговичные сегменты (1) и тоннель (2) в глубоких слоях стромы роговицы согласно расчетной глубине

Входной врез был адаптирован. Течение раннего послеоперационного периода соответствовало 0-I степени у всех прооперированных больных.

Биомикроскопия пациентов 2-й подгруппы основной группы также выявила у части пациентов локальные субконъюнктивальные кровоизлияния. Зоны «разреженности» стромы роговицы, или симптом «гаснущей звезды» в 100% случаев, субэпителиальные отложения ферритиновых частиц – симптом Флейшера был отмечен у исследуемых в 97, а также линии Вогта в 67% случаев. Входной врез был адаптирован.

Степень воспалительной реакции на оперативное вмешательство в основной группе объективно оценивалась с использованием лазерной

тиндалеметрии. Поток белка составил 3,68±1,75 ф/мс в передней камере, число клеток – 2,64±1,66 мм³, что также соответствовало нормальным значениям. В раннем послеоперационном периоде у 7 человек (6%) отмечен роговичный синдром в виде легкого слезотечения и светобоязни, который проходил, как правило, на 2-е сутки на фоне медикаментозного лечения.

При биомикроскопии пациентов 1-й подгруппы контрольной группы, тоннель которым формировался с помощью механического расслаивателя, было обнаружено наличие значительного болевого синдрома, слезотечения, светобоязни и ощущения инородного тела в течение 2-3 суток, что было связано с дефектом эпителия, который был получен в ходе операции при формировании тоннеля в 37 случаях (100%). На фоне медикаментозного лечения отмечалась реэпителизация роговицы на 3 сутки. Роговичные сегменты находились в строме роговицы, однако расчетная глубина не всегда совпадала, что также подтверждалось данными оптической когерентной томографии. В 2 случаях (3,3%) мы отметили неадекватную глубину имплантации сегментов. У 1 пациента (1,6%) была асимметрия расположения сегментов по отношению к центру роговицы. У всех пациентов по ходу тоннеля, особенно в месте входного разреза, был виден отек стромы роговицы (рис. 18).

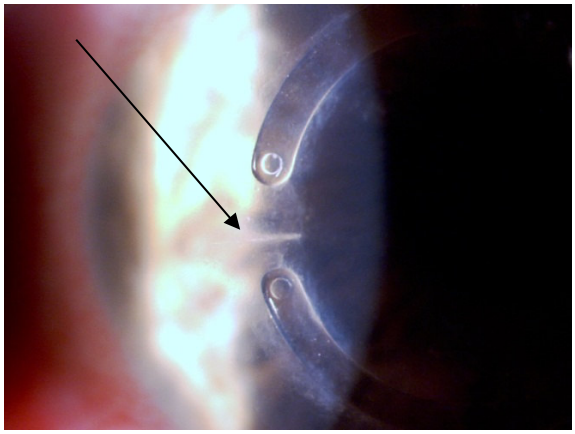

Рис. 18. Фото глаза пациента Г., 27 лет. Отек стромы роговицы (стрелка) в области входного среза при механической диссекции тоннеля

Входной врез был адаптирован. В 1 случае (1,6%) наблюдалась дезадаптация входного разреза, что потребовало наложения роговичного шва 10/0, который был снят на 7-й день после операции.

Биомикроскопия пациентов 2-й подгруппы контрольной группы выявила зоны «разреженности» стромы роговицы в 100% случаев, симптом Флейшера был выявлен у исследуемых в 97, линии Вогта – в 67% случаев. Имел место умеренно выраженный роговичный синдром. Слезотечение, светобоязнь, ощущение инородного тела в течение 3 суток были у всех пациентов данной группы, что также связано с дефектом эпителия, полученным в ходе операции при формировании тоннеля. На фоне медикаментозного лечения полная реэпителизация роговицы наступала на 2-3 сутки. Роговичные сегменты находились в строме роговицы, однако расчетная глубина не всегда совпадала, что также подтверждалось данными оптической когерентной томографии. В 2 случаях (3,33%) мы фиксировали неадекватную глубину имплантации сегментов. У всех пациентов по ходу тоннеля, особенно в месте входного разреза, был виден отек стромы роговицы. Входной врез был адаптирован, но имелось механическое повреждение эпителия в данном участке во всех случаях.

По данным лазерной тиндалеметрии во всех глазах через 6 часов после имплантации роговичных сегментов с использованием механического расслаивателя число клеток во влаге передней камеры возросло в 1,5 раза, составив в среднем 3,96±1,21 клетки в 1мм³. Количество белка увеличилось в 2 раза, в среднем 7,36±1,02 ф/мс. Эти показатели также сохранялись до 2 дней и возвращались к исходным значениям на 3 сутки (табл.12).

Таблица 12

Поток белка и клеток в передней камере (M±σ, n=147)

Исследуемый параметр	Основная группа (n=87)	Контрольная группа (n=60)
Клетки, мм³	2,64±1,66	3,96±1,21
Белок, ф /мс	3,68±1,75	7,36±1,02

Это указывает на минимальную степень воспалительной реакции в ответ на имплантацию роговичных сегментов в тоннель, сформированный механическим расслаивателем, что говорит о большей травматичности данной методики. Кроме того, в ходе формирования тоннеля механическим путем мы отметили частое повреждение эпителия в зоне входного разреза.

Интраоперационных осложнений не наблюдали. Однако формирование интрастромального тоннеля с применением механического расслаивателя у пациентов контрольной группы почти всегда сопровождалось возникновением дефекта эпителия в зоне входного вреза. В раннем послеоперационном периоде практически во всех случаях отмечалось слезотечение и светобоязнь. Эти симптомы были более выражены в контрольной группе. Они проходили на фоне медикаментозного лечения в течение 3-4 суток. Отек эпителия и стромы роговицы по ходу тоннеля также был более выражен у пациентов контрольной группы (рис. 19).

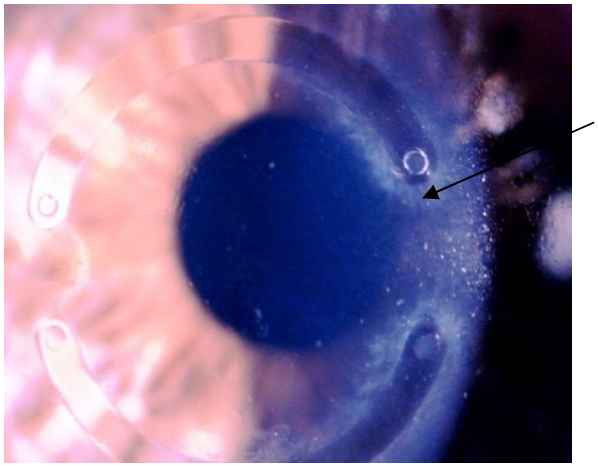

Рис. 19. Фото глаза пациента Е., 27 лет, на 2-й день после операции, выполненной с применением механического расслаивателя. Отек эпителия

Практически у всех исследуемых отмечено появление беловатых интраламеллярных отложений вокруг сегментов. Они появлялись в разные сроки после операции и могли увеличиваться, исчезать или оставаться стабильными в течение всего срока наблюдения, были ограничены интрастромальными

тоннелями и не распространялись ни центрально, ни к периферии к лимбу. На функциональные результаты не влияли.

Осложнения, отмеченные в группе исследования в раннем послеоперационном периоде, приведены в табл.13.

Таблица 13

Частота осложнений раннего послеоперационного периода

Осложнения	Количество случаев n (%)	
	Основная группа (n=87)	Контрольная группа (n=60)
Кератит	1 (1,14 %)	-
Протрузия сегмента	-	3 (5,0 %)
Миграция сегмента	-	1 (1,66%)
Новообразованные сосуды	1 (1,14%)	-
Дезадаптация входного разреза	-	1 (1,66%)
Эпителиальная пробка	3 (3,44%)	5 (8,33%)

Кератит бактериальной этиологии был выявлен в основной группе в 1 случае (1,14 %). На следующий день после операции при биомикроскопии на крайней периферии роговицы у лимба просматривался инфильтрат округлой формы размером 0,1х,0,2 мм. В мазке с конъюнктивы были обнаружены пневмококки. На фоне медикаментозной (противомикробной) терапии кератит был купирован.

Протрузия сегмента выявлена в 3 случаях (5,0 %) в контрольной группе. При анализе этих осложнений было определено, что у данных пациентов были использованы импланты с максимальной высотой 400 мкм, а стадия кератоконуса соответствовала III. Имплантация была проведена на глубину

менее 400 мкм из-за малой толщины роговицы. В 2 случаях сегмент был заменен на сегмент с меньшей высотой в 300 мкм. В одном случае сегмент был удален, больному была проведена сквозная кератопластика в плановом порядке.

Миграция сегмента в канале отмечена в 1 случае (1,66 %) у пациента в контрольной группе на следующий день после операции. Несмотря на адекватную глубину имплантации, один из концов сегмента выступал над поверхностью роговицы в зоне разреза на 0,8 мм. Больному была произведена репозиция сегмента, но в тот же день произошло повторное смещение конца сегмента в зону разреза. Тогда на зону разреза был положен 1 коагулят диаметром пятна 300 мкм на лазерной установке «Лик-100» (длина волны 1,54 мкм) в целях профилактики повторного смещения. При осмотре через 1 месяц после данной манипуляции повторного смещения не обнаружено. Осложнение связано с неадекватным соотношением ширины сформированного тоннеля и имплантированного сегмента высотой 150 мкм.

Эпителиальные пробки в области входного разреза были отмечены у 3 пациентов (3,44%) в основной группе и у 5 пациентов (8,33%) контрольной группы. На фоне медикаментозного лечения в течение 1 месяца они рассосались, эпителиального врастания внутрь тоннеля не наблюдалось.

Поверхностные новообразованные сосуды в области сегмента появились у 1 больного (1,14%) основной группы при осмотре через 2,5 месяца. Осложнение связано с ношением низкогидрофильной контактной линзы в ранние сроки после операции Оно было купировано в течение 1,5 месяца назначением кортикостероидов пролонгированного действия.

Сопоставляя данные литературы [70,112,140] и собственные наблюдения мы пришли к выводу, что самым серьезным осложнением интрастромальной кератопластики являлась протрузия сегментов 3 (5,0%). Она связана, как правило, с поверхностной имплантацией. Это осложнение определялось в контрольной группе, в которой тоннель формировался механическим

расслаивателем. Применение ФСЛ для формирования тоннеля позволило обеспечить прецизионную глубину залегания тоннеля в соответствии с расчетной и тем самым снизить процент осложнений.

5.2. Клинико-функциональные результаты хирургического лечения с применением ФСЛ у пациентов 1-й подгруппы основной группы, в сравнении с клинико-функциональными результатами 1-й подгруппы контрольной группы

У пациентов 1-й подгруппы основной группы острота зрения до операции без коррекции (НКОЗ) варьировала от 0,05 до 0,4 (в среднем 0,21±0,08), а с максимальной очковой коррекцией (КОЗ) колебалась от 0,3 до 0,9 (в среднем 0,64±0,04). Показатель кератометрии был от 46,45 до 49,89 дптр. Средняя толщина роговицы у пациентов этой подгруппы в центре (ЦТР) была 467±40, в зоне имплантации сегментов – 451±37 мкм.

У пациентов 1-й подгруппы контрольной группы исходная острота зрения была сопоставима. До операции НКОЗ от 0,03 до 0,4 (в среднем 0,23±0,02), а КОЗ от 0,3 до 0,8 (в среднем 0,63±0,02). Показатель кератометрии от 46,45 до 50,09 дптр, в среднем составил 49,70±0,16. Средняя ЦТР была 470±20, в зоне имплантации сегментов – 450±37 мкм.

В послеоперационном периоде в 1-й подгруппе основной группы к 3 месяцам происходило постепенное повышение НКОЗ в среднем до 0,44±0,05, а в более поздние сроки наблюдения через 6, 12, 24, 36 месяцев данный показатель составлял 0,48 ±0,02. КОЗ повысилась с 0,64±0,04 до 0,75±0,02 к 3 месяцам, и оставался практически без изменений в течение всего срока наблюдения до 3 лет – 0,75±0,02. Стабилизация зрения наступала к 3 месяцам. В течение последующего времени практически не менялась. Динамика НКОЗ и КОЗ до операции и в разные сроки после операции представлена на рис. 20.

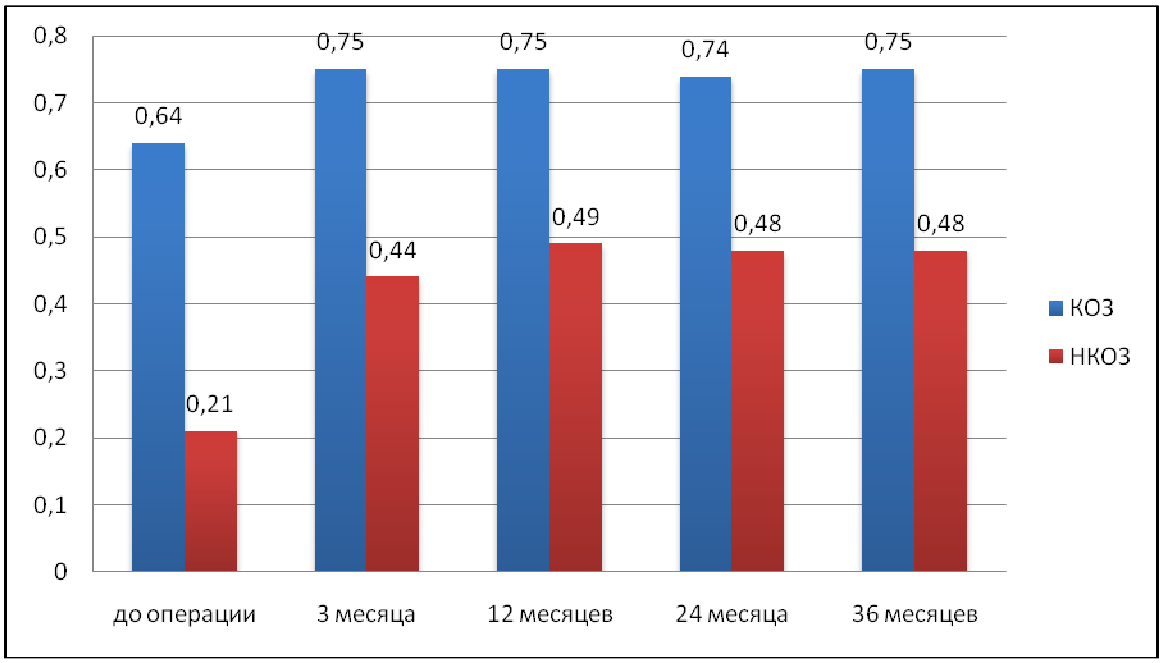

Рис. 20. Изменения НКОЗ и КОЗ в 1-й подгруппе основной группы (n=47)

В 1-й подгруппе контрольной подгруппы к 3 месяцам после операции постепенно повысилась НКОЗ в среднем с 0,23±0,02 до 0,32±0,03, в более поздние сроки наблюдения через 6, 12, 24 месяцев и более данный показатель составлял 0,32±0,02.

Анализ послеоперационной КОЗ показал, что она повысилась с 0,63±0,02 до 0,72±0,02 к 3 месяцам, а в сроки 6 месяцев и более данный показатель составлял 0,71±0,03 и оставался без изменений в течение всего срока наблюдения до 3 лет – 0,71±0,02. Стабилизация зрения наступала к 3 месяцам. Динамика НКОЗ и КОЗ до операции и в разные сроки после операции представлена на рис. 21.

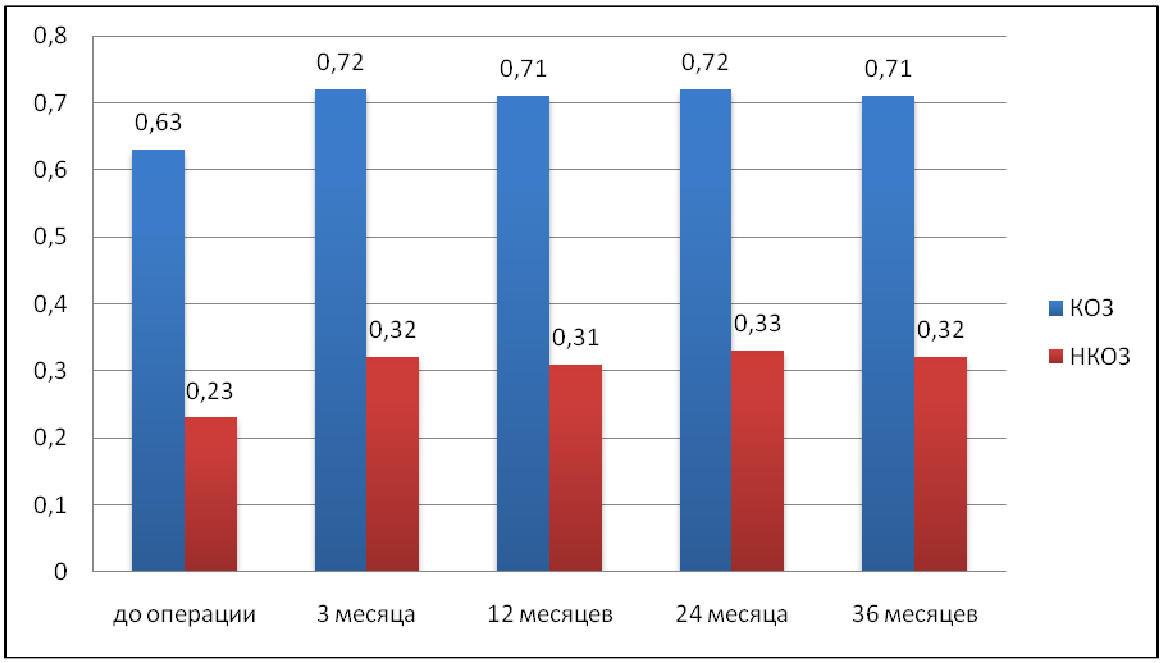

Рис. 21. Изменения НКОЗ и КОЗ в 1-й подгруппе контрольной группы (n=37)

В основной группе сфероэквивалент (СЭ) варьировал от –3,0 до –12,0 и в среднем составил –5,41±0,25 дптр. После операции СЭ снизился в среднем до –2,35±0,25. Цилиндрический компонент рефракции менялся от –1,75 до –8,5 и в среднем составил –3,44±1,54 дптр до операции. После операции цилиндрический компонент уменьшился с –7,25± 2,25 до –2,15±1,75 дптр к 3 месяцам и через 2,5 года равнялся в среднем –2,35± 0,25 дптр.

Оптическая сила роговицы в послеоперационном периоде уменьшилась (рис.22).

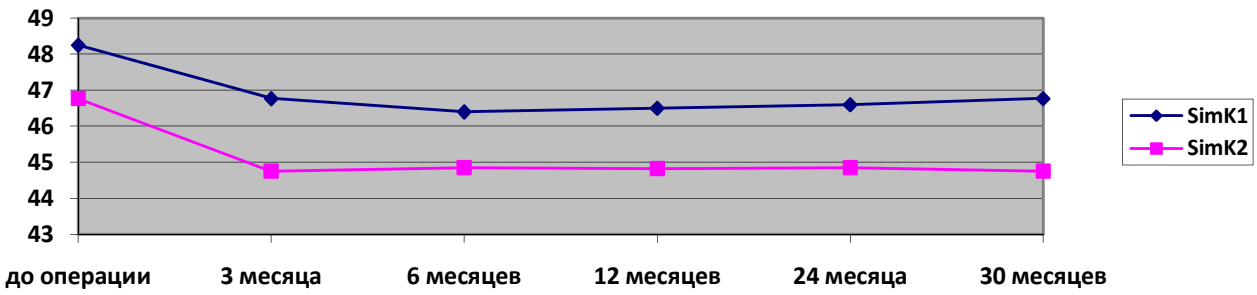

Рис. 22. График изменений оптической силы роговицы до и после операции в разные сроки наблюдения в 1-й подгруппе основной группы (n=47)

Максимальный симулированный кератометрический индекс (SimK 1) в среднем достигал 48,25±0,25 D до операции и снизился после операции до 46,77±2,25.

Минимальный симулированный кератометрический индекс (SimK 2) в среднем достигал 46,75±0,22 D до операции и снизился после нее до 44,75±2,22. Данный показатель оставался на таком же уровне через 6, 12, 24 месяцев и более. Динамика изменений клинико-функциональных показателей до и в разные сроки после операции приведена в табл.14.

Таблица 14

Клинико-функциональные показатели 1-й подгруппы основной группы

Исследуемый параметр	Среднее значение (M±σ, n=47)				
	До операции	После операции			
		3 месяца	12 месяцев	24 месяца	36 месяцев
НКОЗ	0,21±0,08	0,44±0,04*	0,49±0,02	0,48±0,04*	0,48±0,02*
КОЗ	0,64±0,04	0,75±0,02**	0,74±0,04*	0,75±0,03**	0,75±0,02*
Кератометрия, D	49,89±0,17	46,91±0,19*	45,93±0,17*	46,87±0,19	46,76±0,18*
Сферический эквивалент, дптр	-5,41±0,25	-2,35±0,23*	-2,45±0,25	-2,35±0,25*	-2,34±0,23*
Астигматизм, дптр	3,44±0,54	1,45±0,55*	1,44±0,53*	1,46±0,52	1,45±0,53**
Пахиметрия, мкм	467±20	474±10**	470±12	460±10	465±10**

Примечание: *,** отличие до и после операционных показателей носят статистически достоверный характер ($p<0,05$, $p<0,01$).

В контрольной группе СЭ варьировал от –3,0 до –12,0 дптр и в среднем составлял –4,93±0,13. После операции стал равен –2,35±0,25 дптр.

Цилиндрический компонент рефракции менялся от –1,75 до –8,5 и в среднем составлял –3,21±0,09 дптр до операции. После операции цилиндрический компонент уменьшился до –2,14±0,08 дптр к 6 месяцам и через 2,5 года равнялся в среднем на –2,41± 0,07 дптр. На рисунке 23 представлен график изменений рефракции роговицы до и после операции.

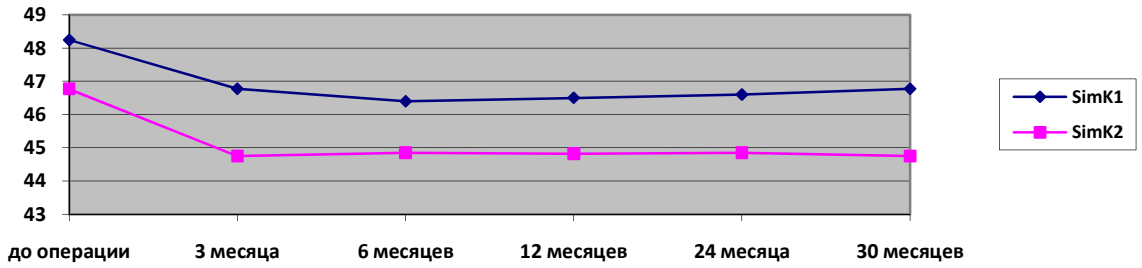

Рис. 23. График изменений оптической силы роговицы до и после операции в разные сроки наблюдения в 1-й подгруппе контрольной группы (n=37)

В раннем послеоперационном периоде оптическая сила роговицы уменьшилась с 49,89±0,17 до 46,91±0,19 D. В 1-й подгруппе контрольной группы максимальный симулированный кератометрический индекс (SimK 1) в среднем достигал 48,25±0,25 до операции и снизился после операции до 46,77±2,25 D. Минимальный симулированный кератометрический индекс (SimK 2) был 46,75±0,22 до операции и снизился до 44,75±2,22 D. Данный показатель оставался практически на таком же уровне через 6, 12, 24 и более месяцев наблюдения.

Изменения клинико-функциональных показателей представлены в табл.15.

Таблица 15

Клинико-функциональные показатели 1-й подгруппы контрольной группы

Исследуемый параметр	Среднее значение (M±σ, n=37)				
	До операции	После операции			
		3 месяца	12 месяцев	24 месяца	36 месяцев
НКОЗ	0,23±0,02	0,32±0,03*	0,30±0,04	0,31±0,03*	0,32±0,02*
КОЗ	0,63±0,02	0,72±0,02**	0,71±0,03*	0,72±0,01**	0,71±0,02*
Кератометрия, D	49,70±0,16	46,82±0,17*	46,71±0,16*	46,78±0,15	46,77±0,12**
Сферический эквивалент, дптр	-4,93±0,13	-2,43±0,17*	-2,56±0,14	-2,42±0,19*	-2,45±0,21*
Астигматизм, дптр	3,21±0,09	2,14±0,08*	2,41±0,07*	2,40±0,06	2,24±0,07**
Пахиметрия, мкм	470±20	475±15**	476±10	470±15	472±10**

Примечание: *,** отличия до и после операционных показателей носят статистически достоверный характер ($p<0,05$, $p<0,01$).

Из топографических характеристик, как наиболее значимые специфические роговичные показатели, были проанализированы: индекс степени тяжести кератоконуса KSI, рассчитанный по методу Smolek/Klyce, не превышал 0,35 в основной и 0,37 в контрольной группе. Индекс вероятности наличия кератоконуса KCI, рассчитанный по программе Klyce/Maeda, находился в пределах 30-47 в основной и 33-47% в контрольной. Эти индексы оставались стабильными на протяжении всего срока наблюдения в послеоперационном периоде.

До имплантации роговичных сегментов (ИРС) индекс регулярности поверхности (SRI) не превышал значений 1,31±0,66 в основной и 1,33±0,66 в контрольной группах. Индекс асимметрии поверхности роговицы SAI, который

может быть количественным индикатором прогрессирования заболевания в исследуемых группах, был равен 2,74± 0,76 и 2,72±0,76 соответственно.

После имплантации ИРС в 1-й подгруппе основной группы индекс регулярности поверхности SRI уменьшился до 1,14± 0,48 через 3 месяца и далее не превышал значений 1,12±0,31. В контрольной группе SRI снизился до 1,24±0,48 к 3 месяцам и к году не превышал значений 1,21±0,31. Индекс асимметрии поверхности роговицы SAI через 3 месяца равнялся 2,53±0,29. Через год после имплантации ИРС индекс SAI оставался стабильным и был не выше значений 2,25±0,51 в основной и 2,55±0,52 в контрольной группе соответственно (рис. 24 и 25).

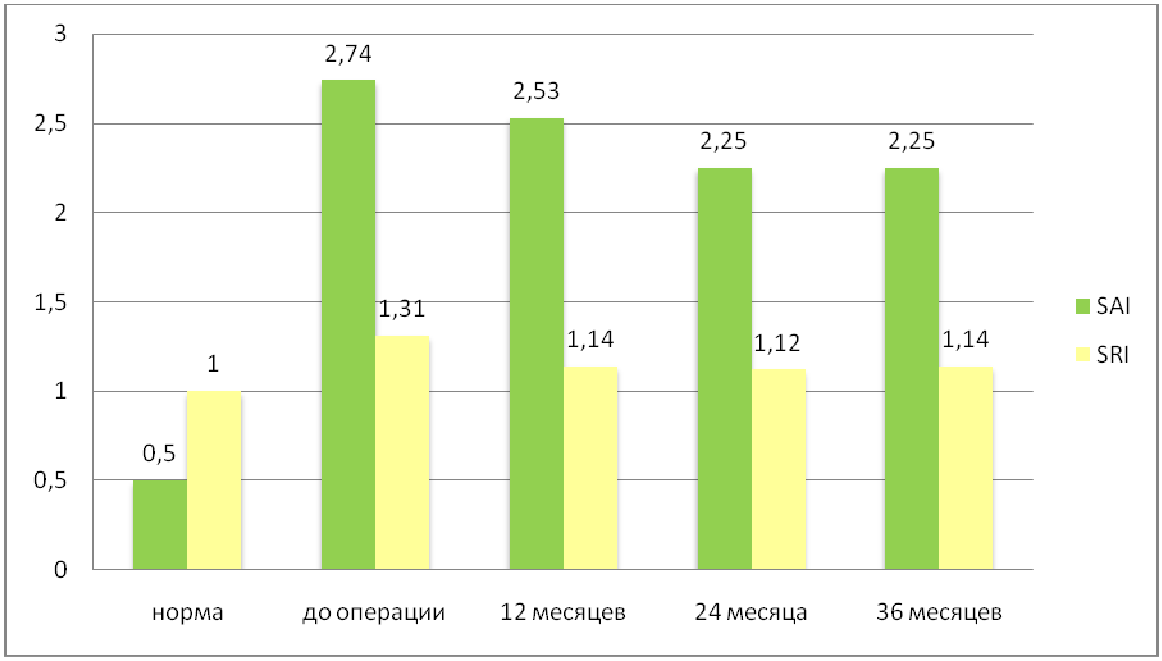

Рис. 24. Изменения корнеальных статистических индексов SRI и SAI у пациентов 1-й подгруппы основной группы (n=47)

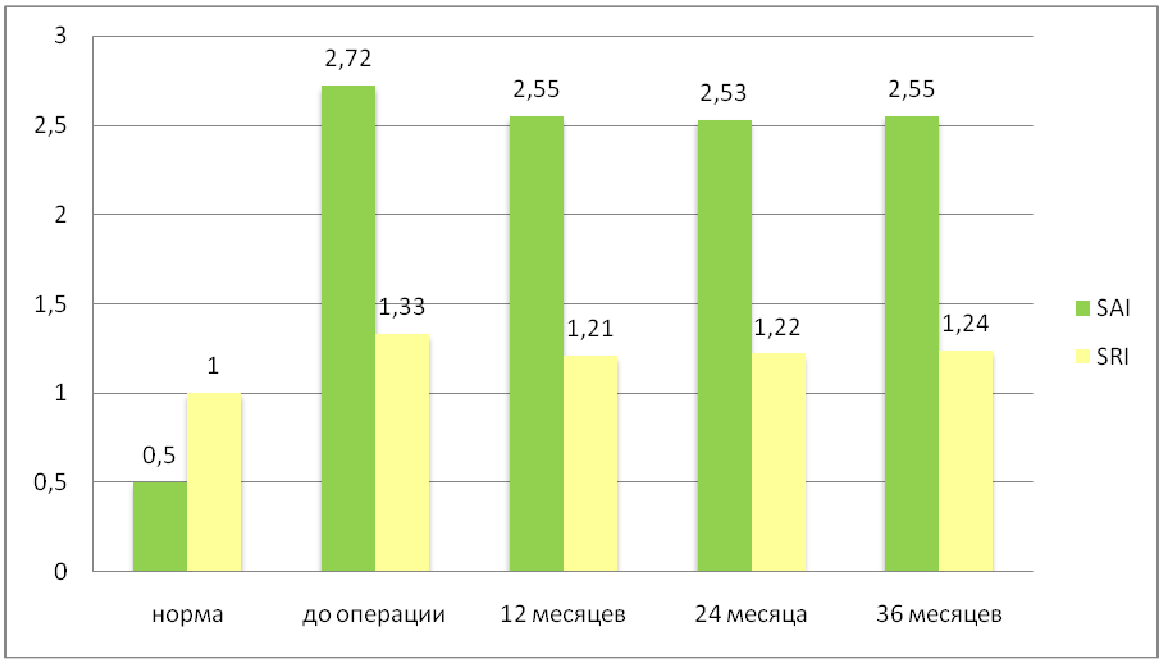

Рис. 25. Изменения корнеальных статистических индексов SRI и SAI у пациентов 1-й подгруппы контрольной группы (n=37)

Вязкоэластичные свойства роговицы, определяемые анализатором биомеханических свойств роговицы (ORA) у пациентов 1-й подгруппы в основной и контрольной группах, такие как фактор резистентности (CRF– расчетный показатель, коррелирующий с центральной толщиной роговицы), составил в среднем 6,32±0,21мм рт. ст., корнеальный гистерезис (CH) – 6 ,07±0,31 мм рт. ст. (при средней ЦТР, равной 467±40 мкм) в основной группе, и 6,41±0,21 и 6,17±0,31 мм рт. ст. (при средней ЦТР равной 470±20 мкм) в контрольной. Что было значительно ниже нормы.

На корнеограмме пики сигнала аппланации находились над кривой давления, но были асимметричны и имели неодинаковую амплитуду (рис. 26).

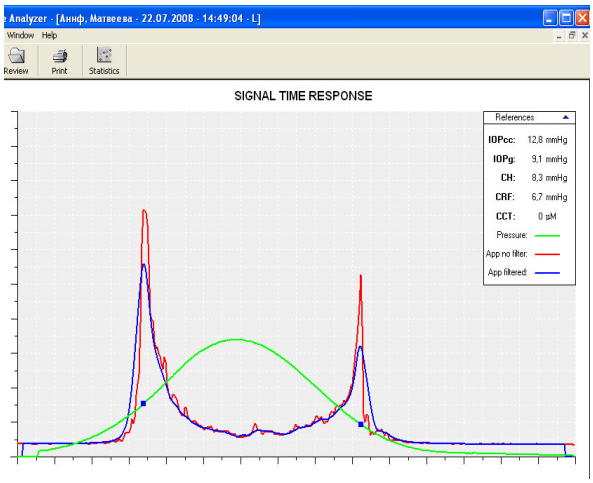

Рис. 26. Корнеограмма пациента К., 23 года, кератоконус II стадии до операции, пики сигнала аппланации асимметричны и неодинаковой амплитуды

В послеоперационном периоде пики сигнала аппланации на корнеограмме находились над кривой давления, но были симметричны и имели практически одинаковую амплитуду (рис.27).

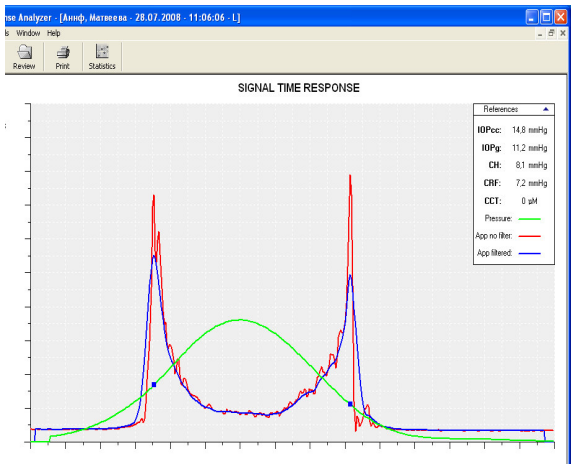

Рис. 27. Корнеограмма пациента К., 23 года, кератоконус II стадии после операции, пики сигнала аппланации симметричны, одинаковой амплитуды

Проанализировав характер изменений биомеханических показателей у пациентов в основной и контрольной группах после имплантации ИРС, мы отметили статистически значимое ($p<0,01$) повышение фактора резистентности роговицы CRF до 8,83±0,21 и корнеального гистерезиса CH до 8,03± 0,13 мм рт. ст. в 1-й подгруппе основной группы (рис. 28).

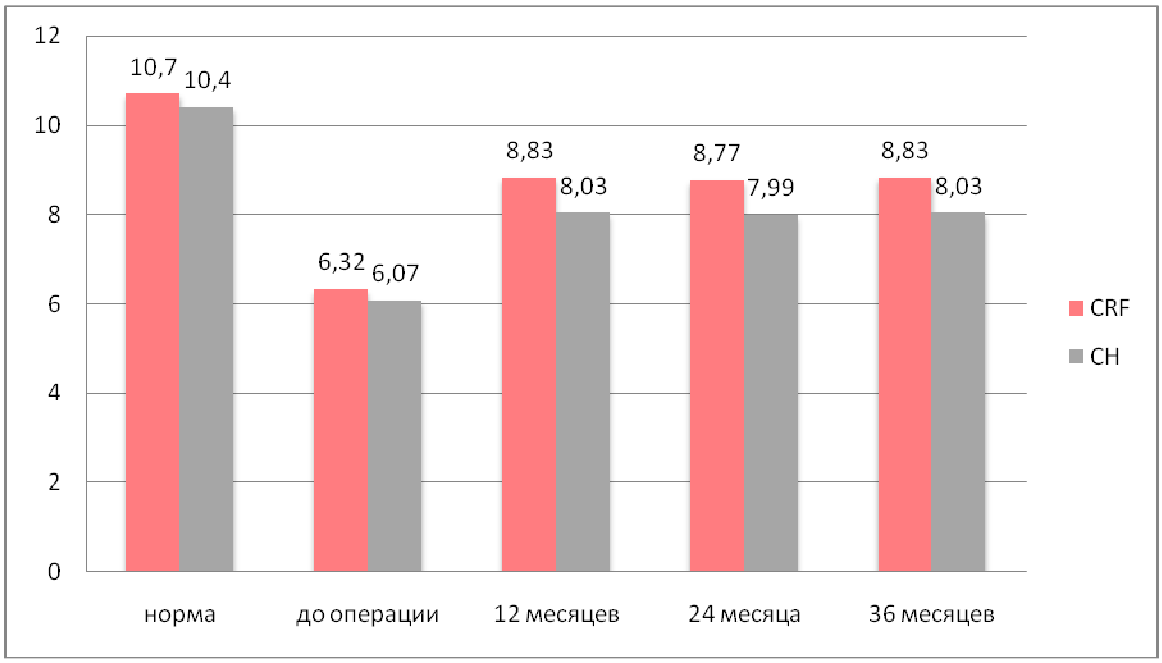

Рис. 28. Изменения CRF и CH до и после имплантации роговичных сегментов в 1-й подгруппе основной группы (n=47)

Повышение CRF до 8,33±0,21 и CH до 8,23±0,13 мм рт.ст. в 1-й подгруппе контрольной группы. При средней центральной толщине роговицы – 467±40 мкм (рис. 29).

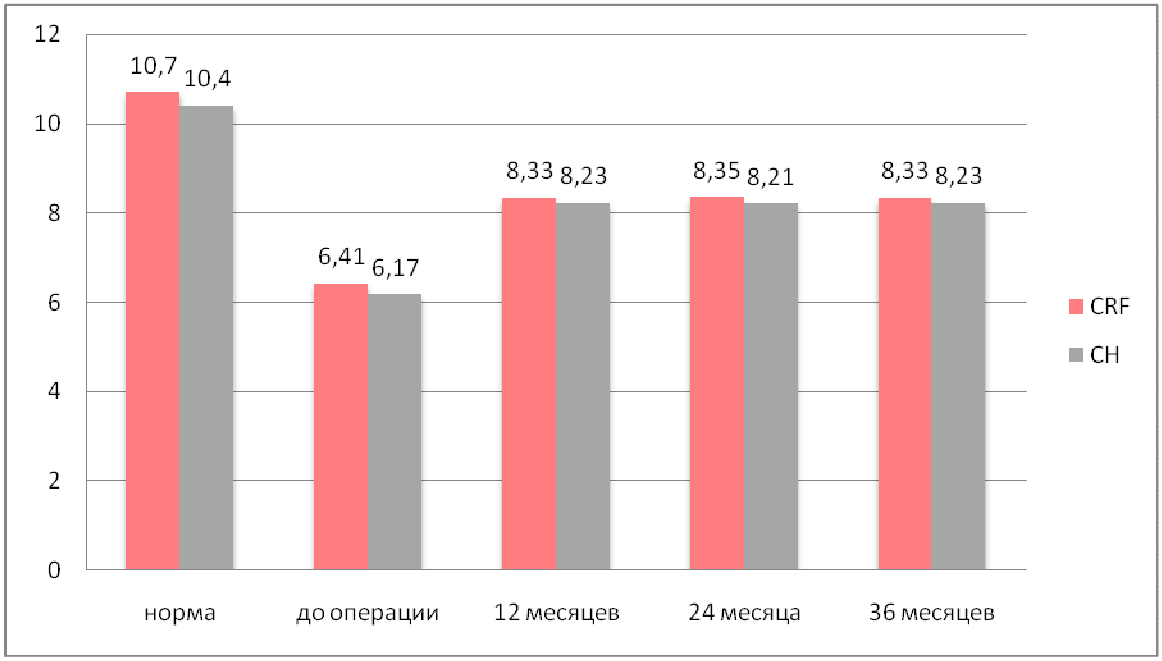

Рис. 29. Изменения CRF и CH до и после имплантации роговичных сегментов в 1-й подгруппе контрольной группы (n=37)

По данным оптической пахиметрии (OCT Visante) верхушка кератоконуса во всех случаях смещалась из парацентральной в центральную зону.

Анализ элевационных карт или карт подъёма передней и задней поверхностей роговицы на установке Pentacam с использованием усиленного показа эктазии Белина / Амброзио у пациентов 1-й подгруппы основной и контрольной групп до и после операции приводятся вместе, так как значимых различий в зависимости от техники операции мы не выявили. У пациентов 1-й подгруппы (с кератоконусом II стадии) изменения подъема передней поверхности были в среднем до 20,4±23,1 и максимального подъема до 20,9 ±21,9 мкм, а изменения задней поверхности в среднем до 39,9±38,1 и максимального подъема до 45,7±35,9 мкм.

После операции выявлено статистически значимое ($p<0,01$) снижение передней вершины до 15,4±23,1 и максимального подъема до15,9±21,9 мкм; изменение задней вершины до 20,9±38,1 и максимального подъема до 25,7 ±35,9 мкм (рис. 30).

Карты элевации имеют 3 цвета. Каждый цвет соответствует величине изменения подъема. Зеленый цвет с подъёмом менее 6 на передней и 8 мкм на задней поверхности роговицы характерен для нормальных глаз. Желтые области с подъёмом 12 на передней и 20 мкм на задней – зона подозрения на кератоконус (или субклинический кератоконус). Красным цветом окрашены области с различием в подъеме на передней поверхности >12 и на задней >20 мкм характерно для глаз с кератоконусом.

Данное исследование, проведенное нами, наглядно демонстрирует происходящее изменение геометрии поверхностей роговицы после имплантации интрастромальных сегментов как передней на 45, так и в большей степени задней поверхности на 55%.

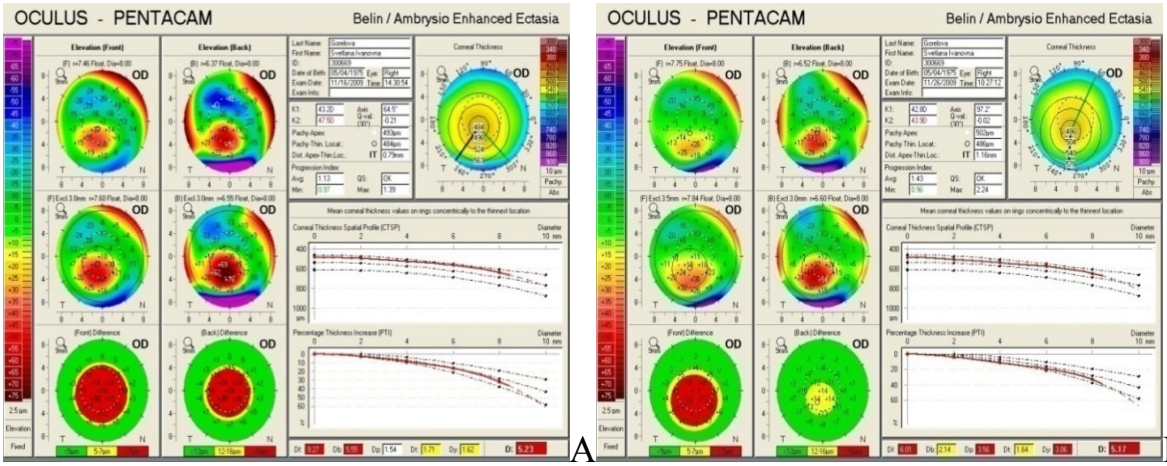

А Б

Рис. 30. Элевационная карта передней и задней поверхностей роговицы с использованием усиленного показа эктазии Белина / Амброзио у пациента Р., 20 лет, с кератоконусом II стадии: А – до операции; Б – после имплантации интрастромальных сегментов

Изменения оптических аберраций волнового фронта глаза при кератоконусе у пациентов 1-й подгруппы основной и контрольной групп до и после операции приводятся вместе, так, как статистически значимых различий в зависимости от техники операции мы также не выявили (табл.16).

Таблица 16

Аберрации волнового фронта глаза у пациентов в 1-й подгруппе (M±σ, n=84)

Вид аберраций (RMS, мкм)	До операции	После операции через 3 месяца
Суммарные	9,92±3,63	2,97±1,60*
Высших порядков	2,66±0,97	1,04±0,50*
Кома	1,79±0,94	0,65±0,56*

Разброс значений по всем видам аберраций был очень велик, но имплантация роговичных сегментов привела к снижению оптических искажений, что

свидетельствовало об объективном улучшении оптических свойств глаза у пациентов обеих групп, а значит, о повышении качества зрения.

Клинический пример уменьшения искажений волнового фронта, полученного в результате операции (рис. 31).

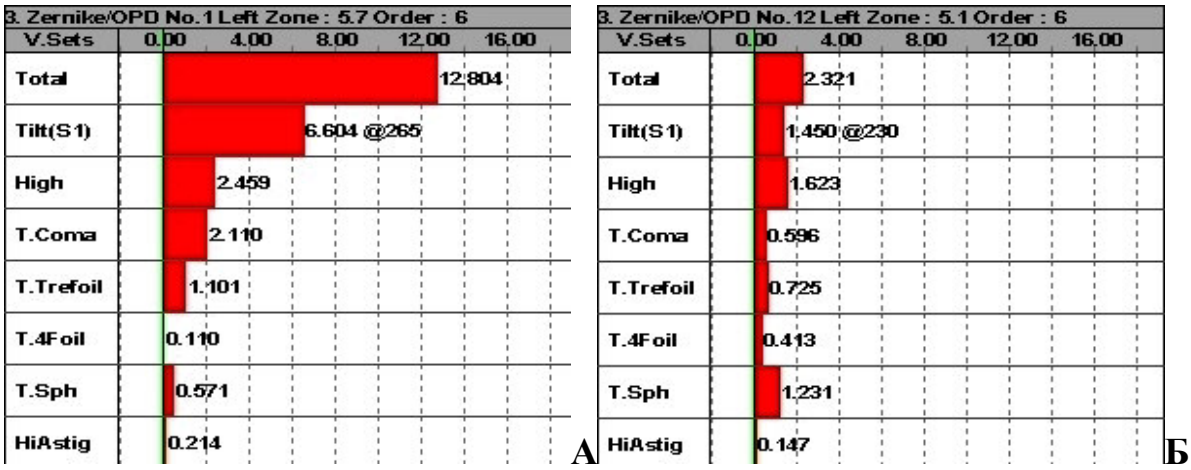

Рис. 31. Аберрограмма пациента К., 19 лет, с кератоконусом II стадии:
А – до операции; Б – после имплантации интрастромальных сегментов

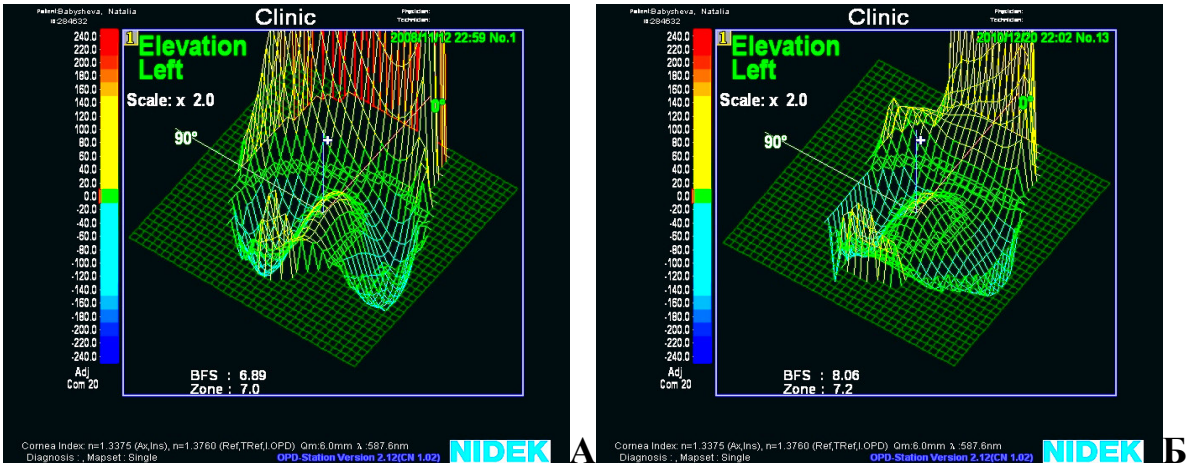

Рис. 32. Трехмерное изображение волнового фронта пациента К., 19 лет, с кератоконусом II стадии: А – до операции; Б – после имплантации интрастромальных сегментов



А Б

Рис. 33. Компьютерная симуляция повышения контрастности зрения, полученного после операции (модуль Eye View на анализаторе ПКЧ Optec 6500)

5.3. Клинико-функциональные результаты хирургического лечения с применением ФСЛ у пациентов 2-й подгруппы в основной группе, в сравнении с клинико-функциональными результатами 2-й подгруппы контрольной группы

Во 2-ю подгруппу вошли пациенты с кератоконусом III стадии. Основная группа (тоннель сформирован ФСЛ) – 40 глаз. Несмотря на исходно низкие функциональные данные (77% пациентов имели КОЗ < 0,1), после ИК у всех пациентов достоверно повышались НКОЗ с 0,09±0,03 до 0,32±0,02 и КОЗ с 0,18±0,04 до 0,52±0,02 в основной группе

Стабилизация зрительных функций наступала к 3 месяцам. В более поздние сроки наблюдения через 6, 12, 24 месяца и более данный показатель оставался стабильным и составлял в среднем 0,32±0,05.

Контрольная группа (тоннель сформирован МР) – 23 глаза. Достоверно повышались НКОЗ с 0,08±0,03 до 0,27±0,02 и КОЗ с 0,19±0,04 до 0,44±0,02. Стабилизация зрительных функций в обеих группах наступала к 3 месяцам.

Динамика НКОЗ и КОЗ до операции и в разные сроки после операции представлена (рис. 34 и 35).

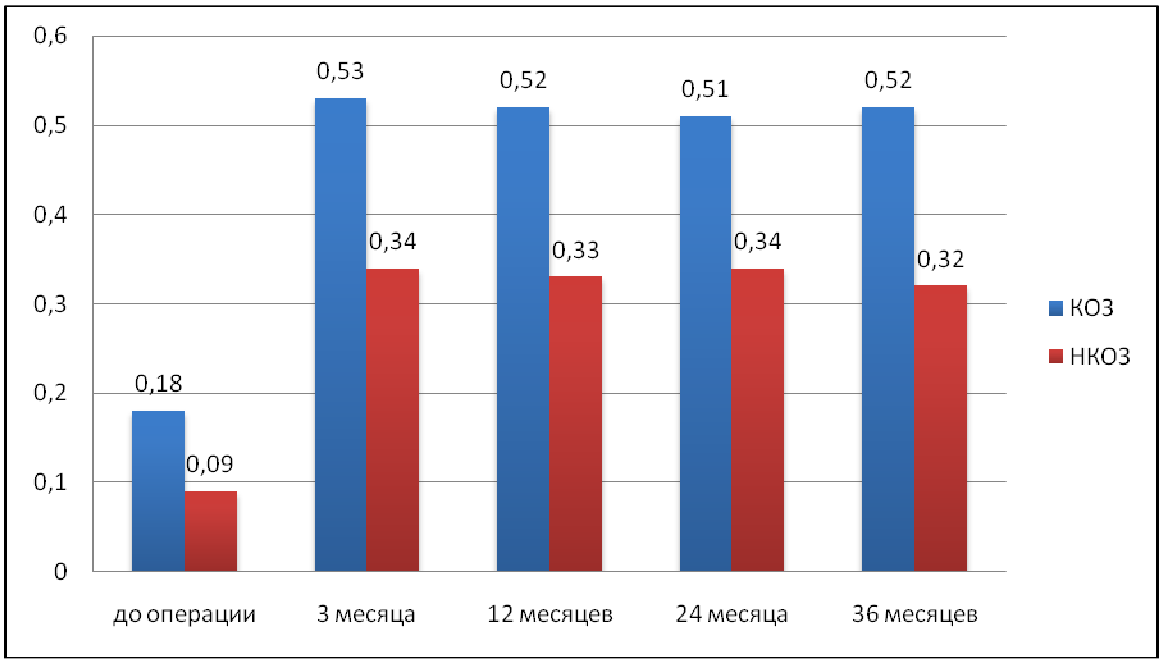

Рис. 34. Изменения НКОЗ и КОЗ во 2-й подгруппе основной группы

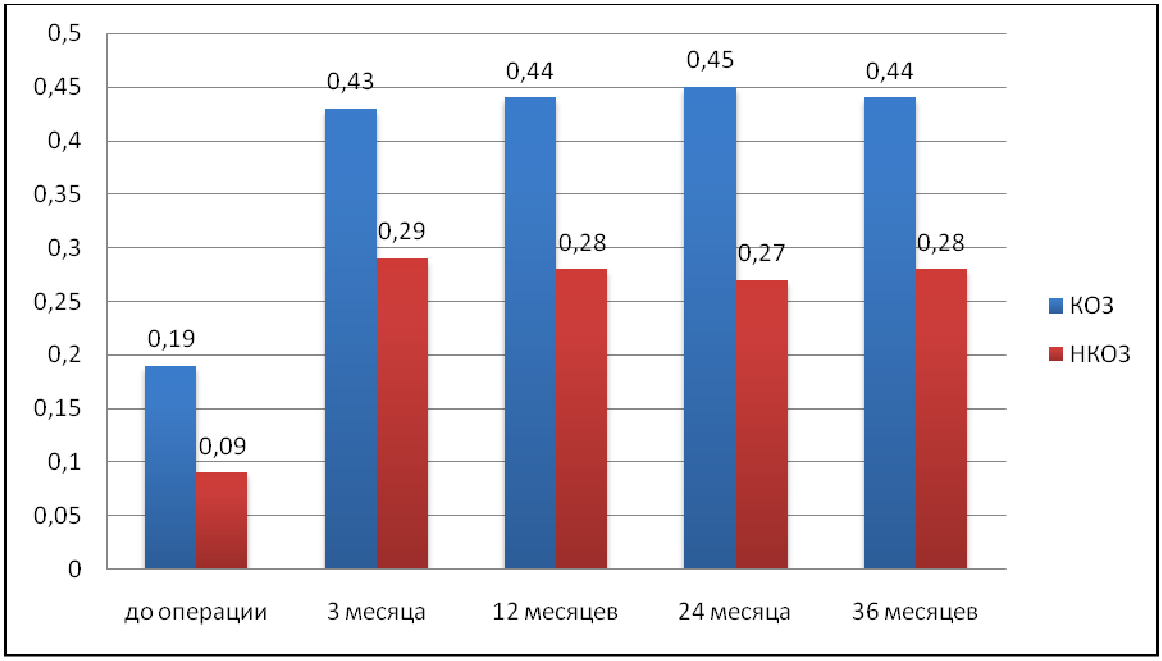

Рис. 35. Изменения НКОЗ и КОЗ во 2-й подгруппе контрольной группы

СЭ варьировал от –3,0 до –13,0, в среднем составив –9,41±0,25 дптр, после операции – 4,25±0,23дптр. Цилиндрический компонент рефракции менялся от –3,75 до –9,5, в среднем составив –7,41±2,54 дптр до операции. После операции

цилиндрический компонент уменьшился до –3,15±0,75 дптр к 3 месяцам и через 3 года равнялся в среднем –3,35± 0,25 дптр.

Изменение оптической силы роговицы представлено на (рис.36).

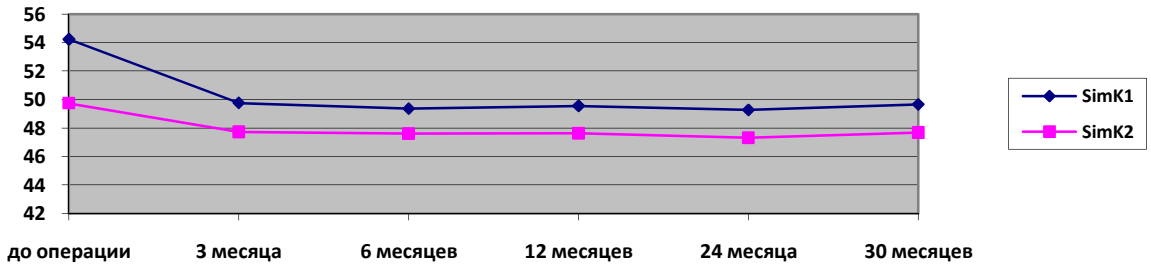

Рис. 36. График изменений оптической силы роговицы до и после операции в разные сроки наблюдения во 2-й подгруппе основной группы (n=40)

Во 2-й подгруппе основной группы максимальный симулированный кератометрический индекс (SimK 1) в среднем достигал 55,25±0,25 до операции и снизился после операции до 49,77±2,25 D. Минимальный симулированный кератометрический индекс (SimK 2) в среднем достигал 49,75±0,22 до операции и снизился до 47,75±2,22 D. Данный показатель оставался практически на таком же уровне через 6, 12, 24 месяца наблюдения и более. Динамика изменений клинико-функциональных показателей во 2-й подгруппе основной группы (n=40) представлена в табл.17.

Таблица 17

Клинико-функциональные показатели 2-й подгруппы основной группы

Исследуемый параметр	Среднее значение (M±σ, n=40)				
	До операции	После операции			
		3 месяца	12 месяцев	24 месяца	36 месяцев
НКОЗ	0,09±0,03	0,31±0,11**	0,33±0,02**	0,31±0,04*	0,32±0,02*
КОЗ	0,18±0,04	0,53±0,02*	0,52±0,04*	0,51±0,03*	0,52±0,02**
Кератометрия, D	55,61±0,17	49,75±0,19**	49,51±0,17*	50,11±0,19*	49,51±0,18*
Сферический эквивалент, дптр	-9,41±0,25	-4,25±0,23*	-4,45±0,25**	-4,35±0,25*	-4,34±0,23*
Астигматизм, дптр	7,41±0,51	3,15±0,75*	3,44±0,53**	3,46±0,52*	3,45±0,25*
Пахиметрия, мкм	437±20	439±10*	435±12*	441±10*	440±10*

Примечание: *,** отличия показателей до и после операции носят статистически достоверный характер (p<0,05, p<0,01)

Во 2 подгруппе контрольной группы до операции СЭ варьировал от –3,0 до –13,0 дптр и в среднем составлял –10,11±0,47 дптр. После операции СЭ снизился до –4,25±0,36 к 3 месяцам, а через год был равен –4,22±0,27. Цилиндрический компонент рефракции менялся от –3,75 до –9,5 дптр и в среднем составлял –7,80±0,36 дптр. до операции. После операции цилиндрический компонент уменьшился до –4,15±0,12 дптр. к 3 месяцам и через 2,5 года равнялся в среднем на –4,1± 0,12 дптр.

На рисунке 37 представлен график изменений рефракции роговицы до и после операции. Из него видно, что в послеоперационном периоде оптическая сила роговицы уменьшилась, так в этой подгруппе максимальный симулированный кератометрический индекс (SimK 1) в среднем достигал 58,29±0,27 D до операции и снизился после операции до 49,05±0,16 D. Минимальный симулированный кератометрический индекс (SimK 2) в среднем был 48,75±0,22 D до операции и снизился до 47,75±2,22 D. Данный показатель

оставался практически на таком же уровне через 6, 12, 24 и более месяцев наблюдения.

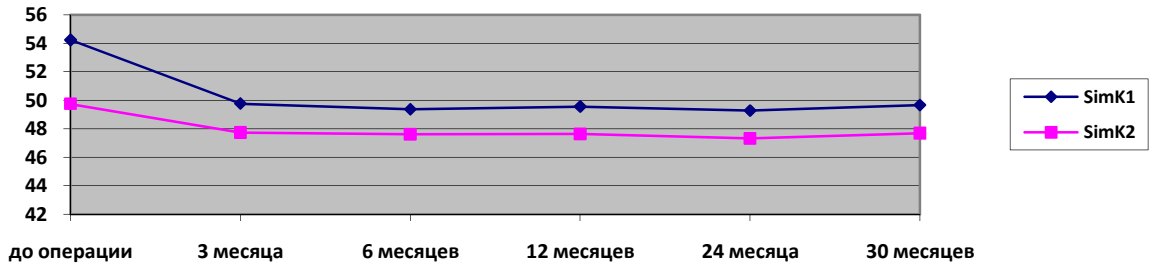

Рис. 37. График изменений оптической силы роговицы до и после операции в разные сроки наблюдения во 2 подгруппе основной группы (n=23)

Изменение клинико-функциональных показателей во 2-й подгруппе контрольной группы (n=23) представлена в табл.18.

Таблица 18

Клинико-функциональные показатели 2-й подгруппы контрольной группы

Исследуемый параметр	Среднее значение (M±σ, n=23)				
	До операции	После операции			
		3 месяца	12 месяцев	24 месяца	36 месяцев
НКОЗ	0,08±0,03	0,29±0,03**	0,28±0,05**	0,29±0,04*	0,27±0,02*
КОЗ	0,19±0,04	0,44±0,02*	0,43±0,04*	0,44±0,03*	0,44±0,02**
Кератометрия, D	58,29±0,27	49,05±0,16**	49,12±0,21*	49,14±0,19*	49,19±0,16*
Сферический эквивалент, дптр	-10,11±0,47	-4,25±0,36*	-4,22±0,27**	-4,31±0,31*	-4,22±0,15*
Астигматизм, дптр	7,80±0,36	4,12±0,12*	4,15±0,14**	4,11±0,12*	4,10±0,12*
Пахиметрия, мкм	440±20мк	445±10*	442±12**	441±10*	444±10*

Примечание: *,** отличия показателей до и после операции носят статистически достоверный характер (p<0,05, p<0,01).

Анализ корнеальных статистических индексов, рассчитанный по методу Smolek / Klyce, проведенный до и после ИК у пациентов 2-й подгруппы, выявил, что до операции индекс степени тяжести кератоконуса KSI был равен 0,77 в основной группе и 0,75 – в контрольной. Индекс KCI был равен 98 в основной и 97% – в контрольной группе. При сроке наблюдения 3 года в послеоперационном периоде изменения этих индексов не выявлено.

В основной группе индекс регулярности поверхности SRI уменьшился с 2,41±0,56 до 2,0±0,48, индекс асимметрии поверхности роговицы SAI – с 3,5±0,56 до 2,78±0,21.

На протяжении всего срока наблюдения в послеоперационном периоде отрицательной динамики этих индексов не наблюдалось (рис. 38).

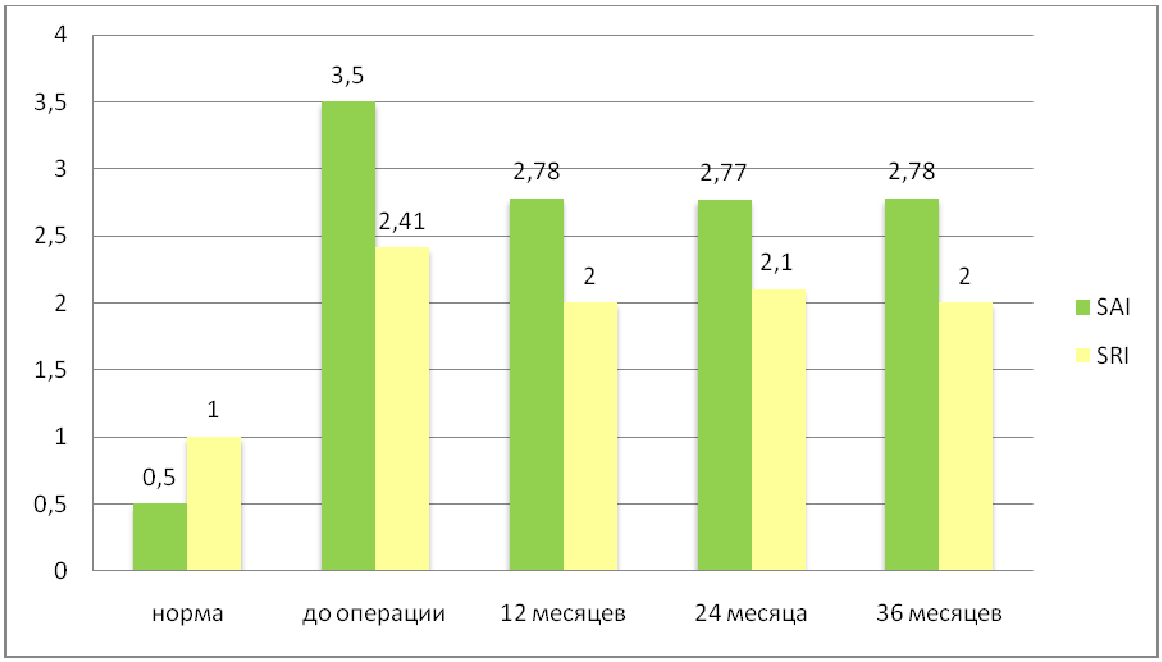

Рис. 38. Изменения корнеальных статистических индексов SRI и SAI у пациентов 2-й подгруппы основной группы (n=40)

В контрольной группе индекс регулярности поверхности SRI уменьшился с 2,45±0,56 до 2,2±0,48. Индекс асимметрии поверхности роговицы SAI с 3,7±0,56 до 2,9±0,21 и через год так же оставался стабильным, равным 2,9±0,51 (рис.39).

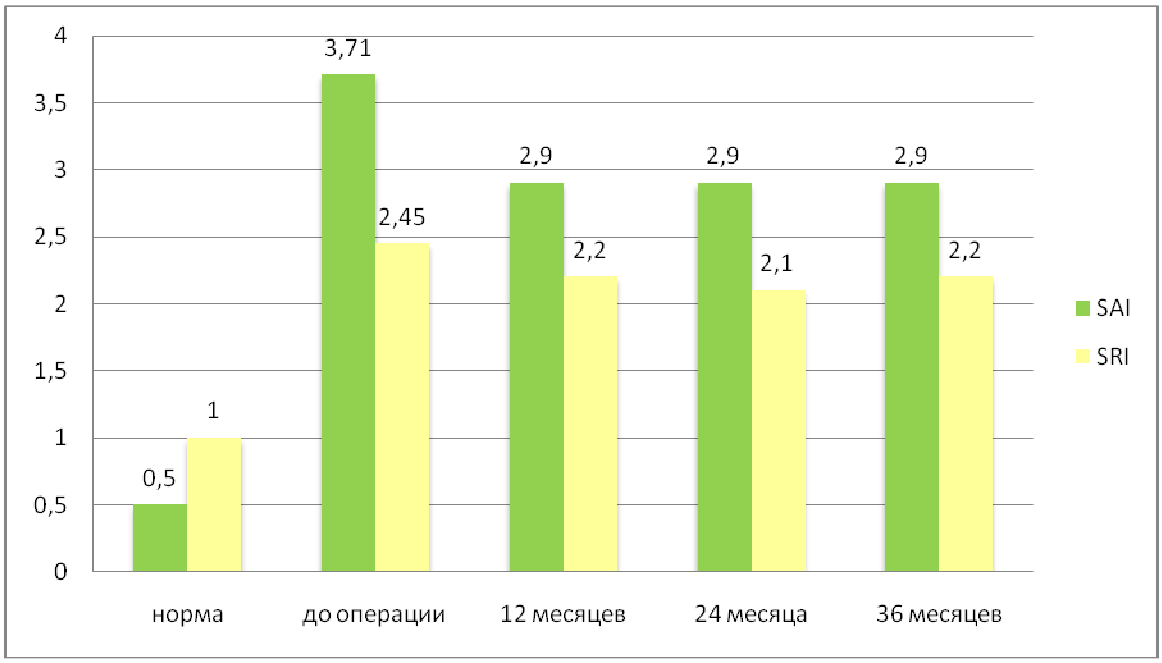

Рис. 39. Изменения корнеальных статистических индексов SRI и SAI у пациентов 2-й подгруппы контрольной группы (n=23)

По данным анализатора биомеханических свойств роговицы ORA при средней центральной толщине роговицы (ЦТР), равной 440±20 мкм у пациентов 2-й подгруппы основной группы, фактор резистентности роговицы CRF (расчетный показатель, коррелирующий с центральной толщиной роговицы) составил 5,21±0,22, корнеальный гистерезис CH – 5,07±0,31мм рт. ст.

На корнеограмме пики сигнала аппланации находились над кривой давления, но были асимметричны и имели неодинаковую амплитуду (рис. 40).

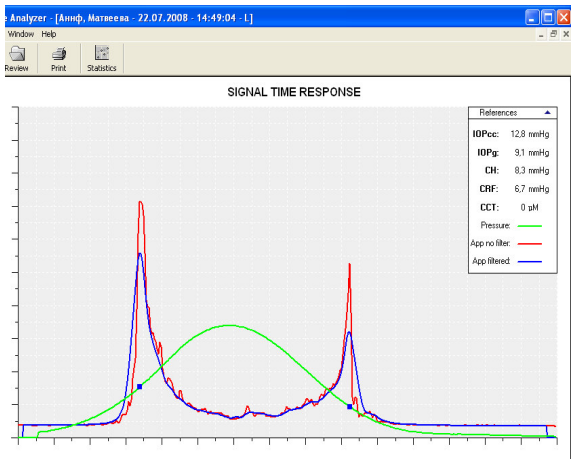

Рис. 40. Корнеограмма пациента К., 27 лет, с кератоконусом III стадии до операции, пики сигнала аппланации асимметричны, разной амплитуды

В послеоперационном периоде пики сигнала аппланации на корнеограмме находились над кривой давления, но были симметричны и имели практически одинаковую амплитуду (рис. 41).

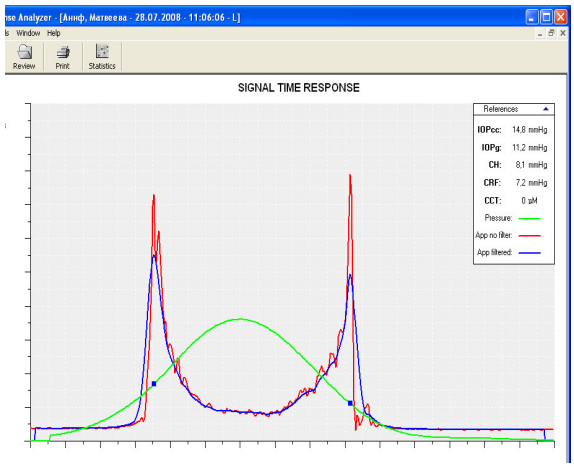

Рис. 41. Корнеограмма пациента К., 27 лет, с кератоконусом III стадией после операции, пики сигнала аппланации симметричны, одинаковой амплитуды

Средние показатели, регистрируемые ORA после операции у пациентов данной подгруппы в разные сроки наблюдения показали статистически значимое ($p<0,01$) повышение и фактора резистентности роговицы CRF до 7,28±0,21, и корнеального гистерезиса CH до 7,72± 0,13 мм рт. ст. (рис. 42).

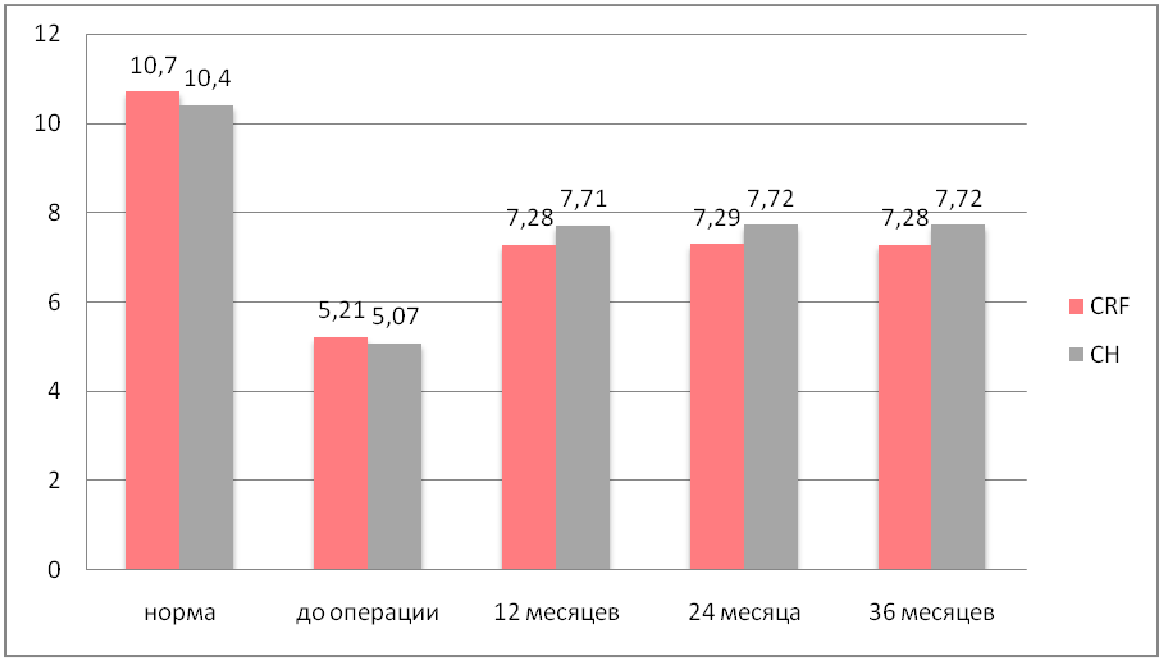

Рис. 42. Изменения CRF и CH после имплантации роговичных сегментов у пациентов 2-й подгруппы основной группы (n=40)

У пациентов контрольной подгруппы до операции CRF равнялся 4,99±0,22, CH – 5,05±0,31мм рт. ст. при толщине роговицы в среднем 440±20 мкм. После операции у пациентов данной подгруппы в разные сроки наблюдения зафиксировано статистически значимое (p<0,01) повышение и фактора резистентности роговицы CRF до 6,83±0,21 и корнеального гистерезиса CH до 7,13±0,13 мм рт. ст. (рис. 43).

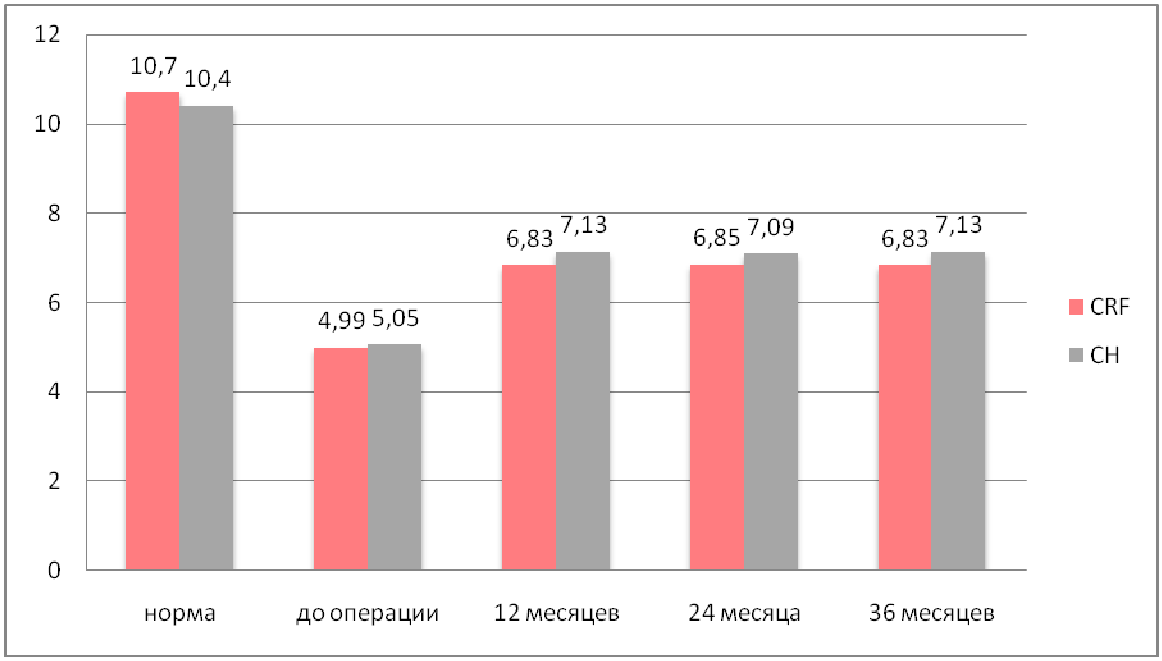

Рис. 43. Изменения CRF и CH после имплантации роговичных сегментов у пациентов 2-й подгруппы контрольной группы (n=23)

Анализ элевационных карт с использованием усиленного показа эктазии Белина / Амброзио не выявил у пациентов 2-й подгруппы основной и контрольной групп в зависимости от техники операции значимых различий, поэтому приводятся вместе.

Были обнаружены статистически значимые снижения (p<0,01) изменений передней вершины с 25,4±23,1 до 20,4±23,1 и максимального подъема передней поверхности с 27,9±21,9 до 15,9±21,9 мкм, изменения задней вершины с 47,9±38,1 до 22,9±38,1 и максимального подъема задней поверхности с 56,7±35,9 до 29,7±35,9 мкм (рис. 44). В этой подгруппе после имплантации ИРС геометрия

передней поверхности роговицы изменилась на 43,1, а задней поверхности на 47,6%.

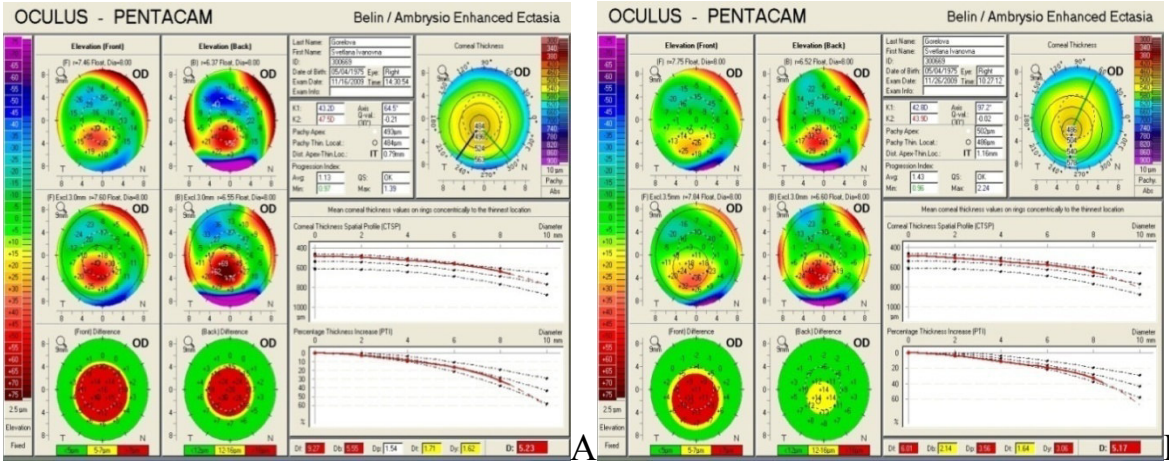

А Б

Рис. 44. Элевационная карта передней и задней поверхностей роговицы с использованием усиленного показа эктазии Белина / Амброзио у пациента Л., 25 лет, с кератоконусом III стадии: А – до операции; Б – после имплантации интрастромальных сегментов

Исследование нарушений волнового фронта у пациентов с кератоконусом III стадии во 2-й подгруппе в основной и контрольной группах, проводимое в 6,0 мм зоне, подтвердило наличие существенных искажений оптической системы глаза.

Общий уровень аберраций оказался значительно выше (табл. 19), чем в 1-й подгруппе. При этом наиболее выраженным оказалось увеличение положительной комы, которая в данной группе составила 2,36±0,96 против 0,26±0,70 мкм при эмметропии [6,26]

Таблица 19

Аберрации волнового фронта у пациентов 2-й подгруппы (M±σ, n=63)

Вид аберраций (RMS) (M±σ,мкм)	До операции	После операции через 3 месяца
Суммарные	13,28±2,95	10,35±1,89*
Высших порядков	2,89±1,19	2,35±0,97*
Кома	2,36±0,96	1,99±0,83*

Имплантация роговичных сегментов привела к незначительному снижению оптических искажений у пациентов обеих групп независимо от способа формирования тоннеля. Очевидно, что растущая деформация роговицы не позволила существенно снизить уровень оптических аберраций на этой стадии кератоконуса.

Резюме

Таким образом, имплантация интрастромальных сегментов в тоннель, сформированный с помощью ФСЛ у пациентов со II-III стадией кератоконуса, обеспечивает хорошие функциональные результаты. Получен выраженный рефракционный эффект с улучшением как КОЗ, так и НКОЗ, снижением СЭ, уменьшением силы преломления и улучшением топографии роговицы. Кроме того, повышаются вязкоэластичные свойств роговицы, по-видимому, за счет «бандажной» функции, которую выполняют имплантированные сегменты.

5.4. Морфологические особенности ответа роговицы в различные сроки после имплантации интрастромальных сегментов из ПММА в тоннель, сформированный с применением ФСЛ по данным конфокальной микроскопии.

Сообщения об использовании конфокальной микроскопии роговицы у пациентов с кератоконусом после интрастромальной кератопластики в литературе малочисленны [167]. Поэтому свои исследования мы дополнили изучением гистоморфологии роговицы in vivo у этих пациентов.

Наибольшие изменения были обнаружены в зонах роговицы с минимальной толщиной, т.е. на вершине кератоконуса [156,157].

У пациентов 1-й подгруппы с начальной стадией кератоконуса в основной и контрольной группах после операции были выявлены следующие изменения: роговичный эпителий состоял из 4-5 слоев клеток. Различались 3 вида клеток: базальные клетки в виде 1 слоя маленьких полигональных, без четкого ядра; шиповидные 2 – 3 слоя и поверхностные полигональные 2 – 3 слоя с четкими границами и гомогенной плотностью, среди которых были видны светлые клетки, готовые к десквамации.

Для этой стадии заболевания наиболее характерными признаками являлась эпителиопатия, которая выражалась в сглаженности границ клеток поверхностного эпителия и увеличении количества десквамированных клеток. Так, на площади 440х330 мкм мы обнаружили повышенное число светлых клеток: их было 5 из 39 (рис. 45). Редакция в «Adobe Photoshop CS2»

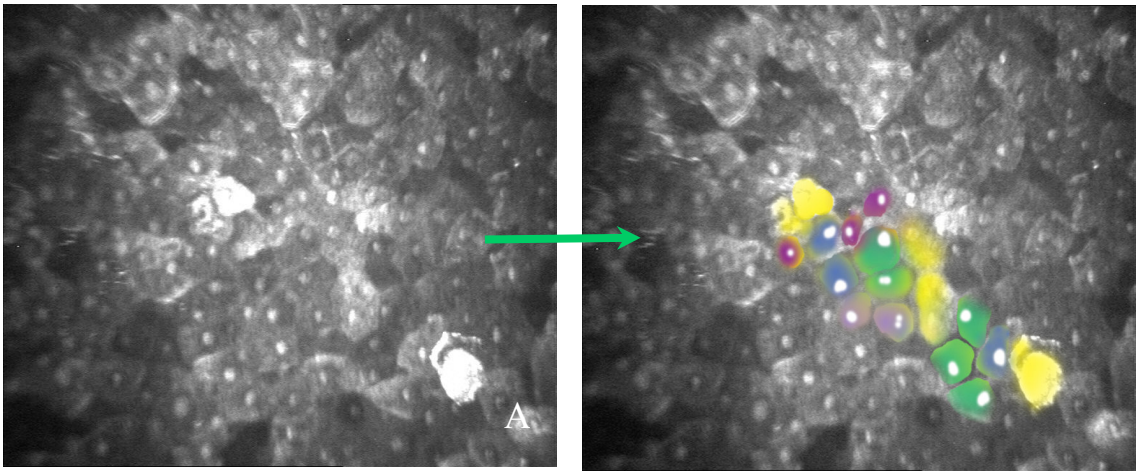

Рис. 45. Роговица пациента М.,23 года. Кератоконус II стадии:
А – в поверхностном слое эпителия светлые ядра клеток, готовые к десквамации, погибшие клетки обозначены желтым цветом. Конфокальная микроскопия in vivo. КМ – 4.*Ув. х 500*

При КМ роговицы пациентов 2-й подгруппы с III стадией кератоконуса в основной и контрольной группах эпителиопатия становилась более выраженной: поверхностные клетки становились больше размером, наблюдалась их дальнейшая деформация, десквамированных клеток становилось значительно больше, выявлялись целые пласты клеток, часто в виде вытянутых лент. Число светлых клеток, выявленных на площади 440х330 мкм визуально составило 15 из 39 (рис. 46). Редакция в «Adobe Photoshop CS2»

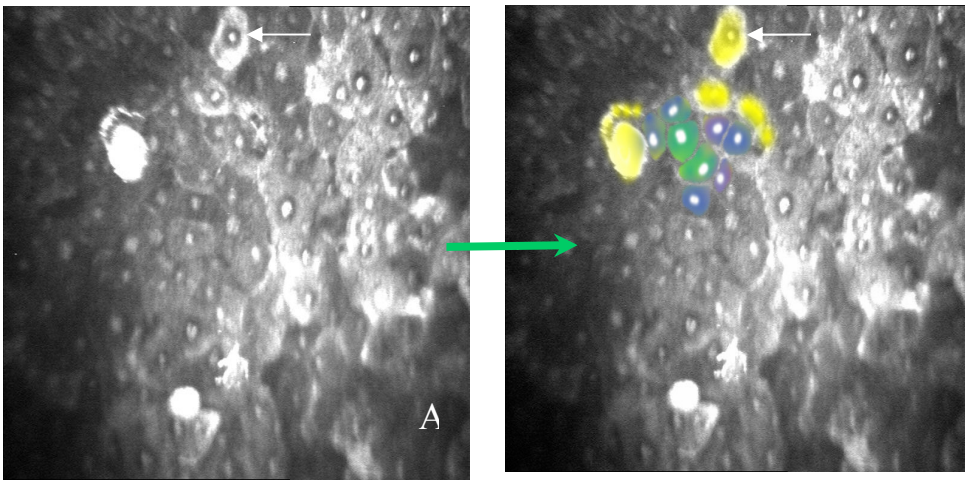

Рис. 46. Роговица пациента П., 32, года с кератоконусом III стадии: А – выявлялось увеличение свечения цитоплазмы клеток поверхностного эпителия и их разрушение. Желтым цветом показаны гибель клеток. Конфокальная микроскопия in vivo. КМ – *4.Ув. х 500*.

Клетки базального эпителия приобретали нерегулярную форму. Отмечалось повышение рефлективности передних слоев стромы; выявлялось помутнение экстрацеллюлярного матрикса. Менялась архитектоника фибриллярных структур передних слоев стромы. Боуменова мембрана имела патологические изменения в 57% случаев в виде фрагментации пластинки и заполнения разрывов эпителиальными клетками либо коллагеновой тканью верхних слоев стромы. Нарушалась архитектоника суббазальных нервных волокон. На верхушке кератоконуса они извиты, формировали замкнутые петли. Дезорганизация коллагеновых волокон нарастала. Плотность кератоцитов по направлению к задней строме становилась меньше. Кроме того, тенденция к снижению четкости границ ядер кератоцитов и помутнению экстрацеллюлярного матрикса продолжалась. Плотность кератоцитов была низкой, как в передних, так и задних слоях в течение 3 лет после операции, однако отличалась стабильностью на протяжении всего срока наблюдения. Кроме того, в раннем послеоперационном периоде в зоне имплантации сегментов мы отметили увеличение количества активных кератоцитов и изменение их ориентации, что было расценено нами как ответная реакция ткани роговицы на оперативное вмешательство с применением лазерного излучения (рис. 47). Редакция в «Adobe Photoshop CS2»

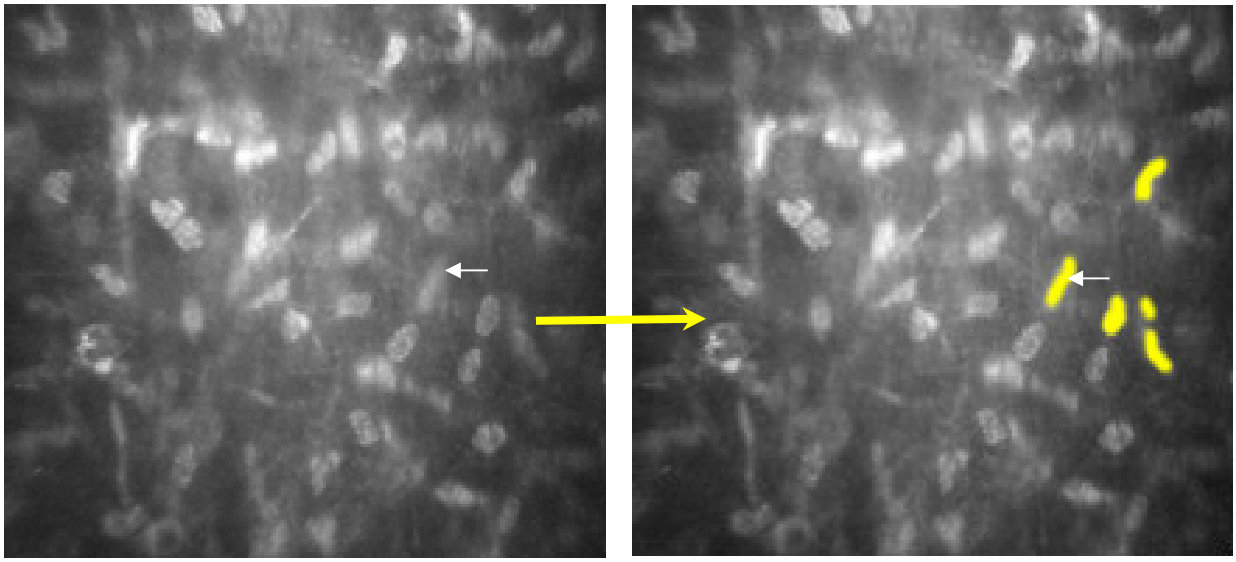

Рис. 47. Роговица у пациента П., 26 лет, с кератоконусом II-III стадии после имплантации интрастромальных сегментов через 3 месяца. Наблюдалось увеличенное число морфологически измененных кератоцитов. Конфокальная микроскопия. КМ – 4. *Ув. х 500.*

В задней строме у 57пациентов (38,7%) определялись чередующиеся светлые и темные полосы, которые при биомикроскопии определялись как стрии Vogta (Ucakhan, 2006). Они располагались вертикально, в основном в задних слоях стромы и представляли собой складки коллагеновых пластин. Направление этих полос, как правило, коррелировало с крутым меридианом роговицы (рис.48).



Рис. 48. Стрелками обозначены «микрострии» в задних отделах стромы

В некоторых случаях, 108 глаз (73,4%) произошло уменьшение количества и выраженности складок супрэндотелиальной части стромы после операции, по-видимому, за счет пространственного ремоделирования волокнистых

компонентов в соответствии с меняющимся вектором сил растяжения роговицы имплантированными сегментами. В зоне над имплантом было выявлено неповрежденное субэпителиальное нервное сплетение [85] (рис. 49).

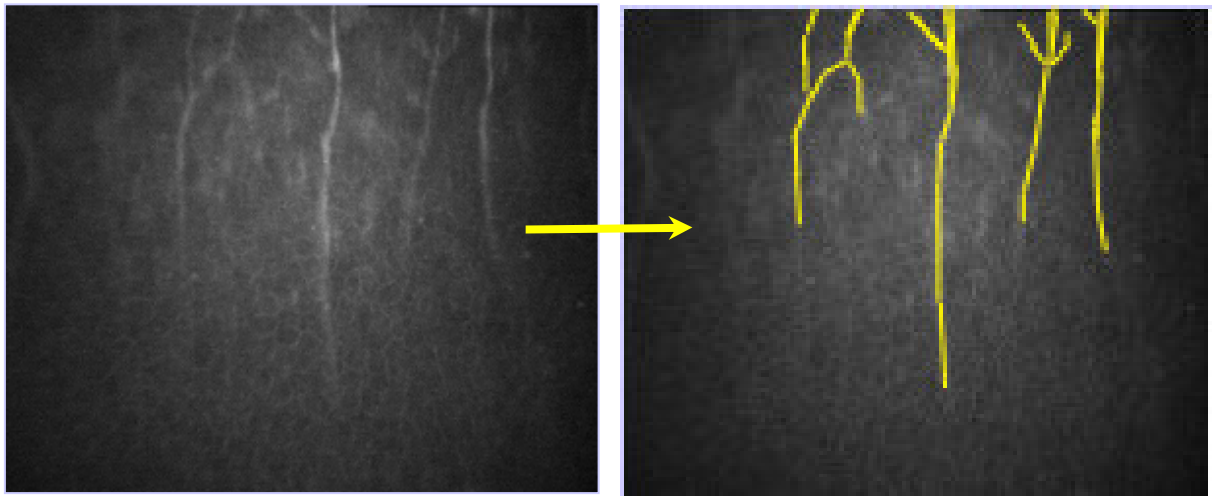

Редакция в «Adobe Photoshop CS2

Рис. 49. Роговица пациент Д.,30 лет. Через 3 месяца после операции в зоне над имплантом определялось субэпителиальное нервное сплетение. Желтым цветом выделено субэпителиальное нервное сплетение. Конфокальная микроскопия in vivo КМ – 4. *Ув. х 500*

Клетки эндотелия при развитых стадиях кератоконуса были деформированы, гексогональность их нарушена.

В области тоннеля, прилегающей к имплантам, были обнаружены микродепозиты в виде интрастромальных липидных отложений, которые могли быть результатом изменений в липидном синтезе или метаболизме в связи с активацией кератоцитов в процессе лазерного воздействия (рис. 50).

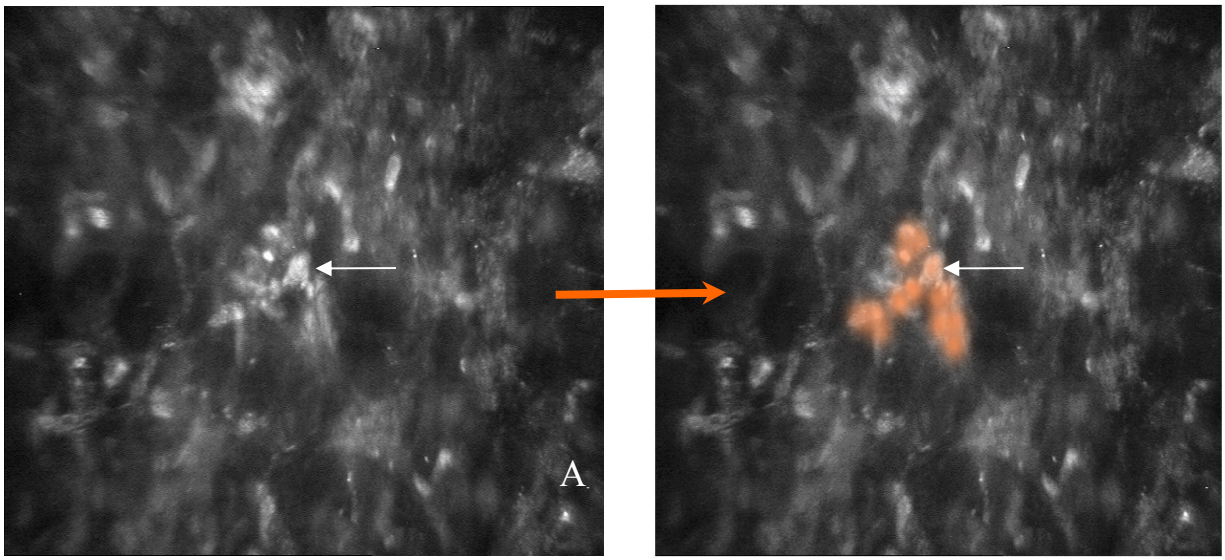

Редакция в «Adobe Photoshop CS2

Рис. 50. Роговица пациента С., 27 лет, после имплантации интрастромального сегмента через 6 месяцев: А – в области тоннеля определялись яркие микродепозиты. Конфокальная микроскопия in vivo КМ-4. *Ув. х 500*

Резюме

Корнеальная строма, прилегающая к тоннелю, обнаруживает небольшую, но четкую активацию процесса регенерации. Об этом можно судить по увеличению количества клеток с гиперрефлексирующими ядрами, являющимися специфическими индикаторами повышенного биологического стресса, и по реиннервации в зоне имплантации роговичного сегмента. Полученные данные не позволяют однозначно объяснить причину происходящего. Возможно, микротравма и воздействие ФСЛ вызывают активизацию репаративных процессов с привлечением соответствующего количества активных кератоцитов, что не исключает возможность последующей фибротизации этой области с течением времени [12,165,176].

ЗАКЛЮЧЕНИЕ

Актуальность и значимость проблемы кератоконуса в настоящее время значительно возросла. Молодой и трудоспособный возраст пациентов, ограничения при выборе профессии, связанные со значительным снижением зрения, прогрессирующий характер заболевания, отсутствие единых представлений об этиопатогенезе, трудности диагностики ранней стадии – вот неполный перечень проблем связанных с этим заболеванием.

На протяжении многих лет реабилитация пациентов с кератоконусом проводится либо с помощью контактных линз [145], либо с помощью операций – сквозной или послойной кератопластики [37,48,62]. В первом случае достигается коррекция, но не останавливается процесс прогрессирования заболевания. Во втором, несмотря на радикальное решение (замена патологически измененной ткани на полноценную донорскую, по данным литературы, в 98% случаев достигается прозрачное приживление) возникает послеоперационный астигматизм, снижающий функциональные результаты операции в 100% случаев.

Развитие новых технологий в офтальмологии, таких как фемтосекундная лазерная диссекция тканей, позволяет перейти на новый уровень в решении проблемы реабилитации больных с кератоконусом [124,142,186].

Внедрение в клиническую практику операции – интрастромальной кератопластики, дающей рефракционный эффект, а результаты, нашего исследования позволяют также предположить и стабилизирующий эффект, крайне важно. Трудности, возникающие при формировании тоннеля для имплантации сегментов механическим расслаивателем, большой процент осложнений, полученный как в ходе операции, так и в послеоперационном периоде, заставляют искать пути совершенствования данного метода [70,112,140,147].

Обзор литературы по данной теме, выявил ограниченное количество работ, в которых бы проводилось сравнение клинико-функциональных результатов имплантации, в зависимости от способа формирования тоннеля [108,159].

Недостаток информации и об отдаленных результатах применения фемтосекундного лазера при интрастромальной кератопластике привёл к необходимости провести исследование, цель которого – повышение эффективности хирургического лечения кератоконуса на основе применения фемтосекундного лазера при формировании интрастромального тоннеля для имплантации роговичных сегментов.

Для достижения цели были определены следующие задачи:

1. Провести экспериментально-морфологическое обоснование применения фемтосекундного лазера IntraLase FS 60 кГц для формирования интрастромального тоннеля и определить оптимальные параметры его воздействия.
2. Апробировать в клинической практике технологию хирургического лечения кератоконуса методом интрастромальной кератопластики с использованием фемтосекундного лазера IntraLase FS 60 кГц для формирования внутрироговичных тоннелей.
3. Изучить по данным кератотопографии, анализа биомеханических свойств роговицы, конфокальной микроскопии морфофункциональные изменения роговицы при использовании фемтосекундного лазера IntraLase FS 60 кГц для формирования внутрироговичных тоннелей при проведении интрастромальной кератопластики.
4. Сравнить клинико-функциональные результаты имплантации роговичных сегментов отечественного производства в тоннель, сформированный при помощи фемтосекундного лазера IntraLase FS 60 кГц, и в тоннель, сформированный механическим расслаивателем.

Исследования состояли из экспериментальной и клинической части. Задачами эксперимента являлись разработка оптимальных параметров фемтосекундного лазерного излучения установки IntraLase FS 60 кГц для формирования ИТ при имплантации ИРС у пациентов с КК и доказательство его безопасности, а также сравнительная оценка состояния профиля роговичного тоннеля, сформированного с применением ФСЛ, и тоннеля, сформированного с применением МР.

Результаты гистологических исследований показали, что использование при формировании тоннеля следующих параметров ФСЛ: энергии излучения – 1,5 мкДж в импульсе, расстояния между соседними точками на общей окружности – 5,5 мкм, расстояния между концентрическими кругами спирального рисунка – 6,5 мкм и пятна размером в 3,0 мкм, было оптимальным. В результате получали лазерные разрезы в виде ряда мелких полостей в строме роговицы на заданной глубине. Волокна стромы были без видимых структурных изменений, а поверхностный рельеф – в виде легкой волнистости. При работе в таком режиме роговичный тоннель формировался с минимальным нарушением архитектоники стромы роговицы, не оказывалось и деструктивного воздействия на прилежащую к тоннелю ткань.

Была установлена пропорциональная зависимость размера фемтолазерного разреза от энергии излучения. Результаты проведенных экспериментальных исследований согласовывались с данными литературы (Holzer M., 2006; Grabner G., 2008; König K., 2007; Корниловский И.М.,2009; Куликова И.Л.,2009).

При гистологическом исследовании профиля тоннеля, сформированного МР, были выявлены значительные деструктивные изменения в строме роговицы. Острые края механического кератома оставили дополнительные срезы и усугубили разволокнение коллагеновых фибрилл.

Клинико-функциональные результаты проанализированы на основе хирургического лечения 120 пациентов (147 глаз) с кератоконусом II-III стадии.

По виду проведенной операции пациенты были разделены на группы. В основную группу (тоннель сформирован с помощью ФСЛ) были включены 87 глаз (59,2%), контрольную группу (тоннель сформирован с помощью МР) – 60 глаз (40,8%). Группы были разделены на 2 подгруппы в соответствии со стадиями клинического течения КК по классификации M. Amsler (1961). Основные клинико-демографические характеристики обеих групп были сходными.

Высокий процент пациентов с начальной стадией кератоконуса возможно обусловлен тем, что, имея рефракционные нарушения, пациенты, не зная о своем истинном заболевании, обращались в клинику в целях хирургической коррекции зрения.

Наряду с основным заболеванием у пациентов была выявлена сопутствующая патология со стороны глаза. Основной сопутствующей патологией была миопия средней и высокой степени – 129человек (87,7%), у 62 (42,2%) была выявлена ПВХРД, которая в ряде случаев требовала проведения ограничительной лазерной коагуляции сетчатки.

Всем пациентам был проведен стандартный перечень пред- и послеоперационных исследований. Дополнительно проводились лазерная тиндалеметрия (FC-2000, Kowa), компьютерная кератотопография включая определение элевационной карты передней и задней поверхностей роговицы (Pentacam), оптическая когерентная томография (Visante OCT), аберрометрия (OPD Scan II), исследование биомеханических свойств роговицы (ORA) и конфокальная микроскопия (Confoscan – 4).

Острота зрения без коррекции и с максимальной коррекцией до операции характеризовалась большим разбросом от 0,6 до 0,01. Снижение остроты зрения коррелировало со стадией кератоконуса. В 51 случае (34,7%) НКОЗ до операции была равна 0,44, а КОЗ достигала 0,76. В 49 (33,3%) – НКОЗ была 0,17, КОЗ – 0,41; у 47 (31,9%) НКОЗ была меньше 0,08, а КОЗ – меньше или равна 0,2. Все

обследованные пациенты не переносили контактную и очковую коррекцию. Предоперационная НКОЗ и КОЗ в основной группе была сопоставима с группой контроля в обеих подгруппах.

Интрастромальную кератопластику выполняли двумя методами.
При формировании тоннеля с помощью механического расслаивателя маркером отмечали оптический центр роговицы, 5 и 7 - мм зоны, в пределах которых проводили диссекцию тоннеля. Непроникающий радиальный разрез длиной
1,2 мм производили алмазным углубителем с прямоугольной режущей частью по оси сильного меридиана, определяемого при кератотопографическом исследовании. Глубина непроникающего разреза составляла не менее 80% толщины роговицы в зоне имплантации и определялась методом ультразвуковой пахиметрии. Входной канал формировали с помощью шпателя. Кольцевые тоннели – по разметке, путем расслаивания роговицы по или против часовой стрелки при помощи механического расслаивателя. Сегменты имплантировали в сформированные тоннели при помощи пинцета Brown и проталкивали по тоннелю с помощью специальных крючков.

Фемтолазерная ИК выполнялась в 2 этапа. На I этапе формировали кольцевой интрастромальный тоннель с помощью ФСЛ IntraLase FS 60 кГц (АМО, США). Лазер генерирует излучение на неодимовом стекле с диодной накачкой с регенерационным усилителем и имеет следующие параметры: длина волны – 1053 нм, частота повторения импульсов – 60 кГц, длительность импульса 600-800 фемтосекунд, максимальная мощностью импульса – 8,3 МВт, максимальная энергия импульса – 5,0 мкДж, максимальная выходная мощность лазерного луча – 300 мВт, размер пятна – 3-6мкм. Резекция осуществлялась за счет узконаправленных лазерных импульсов фемтосекундной длительности посредством процесса, называемого фоторазрывом. Лазерные импульсы передавались через интерфейс, состоящий из сборного аспирационного кольца, аппланационного конуса и аппланационного стекла, которые удерживали глаз в

фиксированном положении во время процедуры и проводили наведенный лазерный луч.

Параметры планируемого в наших исследованиях тоннеля, выбирались соответственно размерам имплантируемых роговичных сегментов: диаметры внутренний – 5,0, наружный – 6,2 мм, входной разрез – 1 мм в радиальном направлении, который начинался на глубине тоннеля и заканчивался на наружной поверхности роговицы, ось входного вреза от 0 до 360º, но всегда соответствующая сильному меридиану роговицы, глубина залегания тоннеля – 80% от данных пахиметрии в месте прохождения тоннеля.

На II этапе при помощи пинцета Brown, имеющего специальную выемку на бранше для фиксации, в сформированный тоннель имплантировали ИРС, исключая его контакт с эпителием роговицы. Имплантацию проводили до исчезновения пузырьков воздуха, которые служили ориентиром местоположения тоннеля. Интраоперационных осложнений не отмечали.

В послеоперационном периоде по данным лазерной тиндалеметрии операция, проведенная с применением МР, ожидаемо провоцировала усиление клеточной реакции и количества белка во влаге передней камеры в первый день после вмешательства. При формировании тоннеля механическим путем повреждение эпителия в зоне входного разреза наблюдали в 100% случаев.

Основным показателем результата была безопасность процедуры. Наше исследование показало 100% безопасность, поскольку ни один пациент не потерял после операции 2 строк максимальной корригированной остроты зрения. Индекс безопасности, определявшийся как средний показатель отношения послеоперационной остроты зрения с коррекцией к предоперационной, был равен 1,35.

Стабилизация зрительных функций наступала к 3 месяцам Результаты в послеоперационной остроте зрения между подгруппами основной группы и группой контроля были сопоставимы. В то же время, средняя

послеоперационная острота зрения без коррекции и с максимальной коррекцией была выше в основной группе: НКОЗ 0,48±0,02 против 0,32±0,02 в группе контроля, а КОЗ 0,75± 0,01 против 0,71±0,03 соответственно. Во 2-й подгруппе НКОЗ была 0,32±0,01 в основной группе против 0,27±0,12 в группе контроля, а КОЗ 0,52±0,12 против 0,44±0,02.

Одно из возможных объяснений более высокой НКОЗ и КОЗ в основной группе может заключаться в том, что применение ФСЛ обеспечивает прецизионные геометрические параметры тоннеля и соответственно более точное расположение в нём роговичных сегментов, что увеличивает функциональные результаты.

Через 3 года после операции в 1-й подгруппе основной и контрольной групп острота зрения без коррекции улучшилась в 83,2% случаев (89 глаз) и варьировала от 0,3 до 0,7 (в среднем 0,47±0,13), а с максимальной очковой коррекцией в 92,8% случаев (99 глаз) и колебалась от 0,4 до 1,0 (в среднем 0,65±0,19) ($p<0,01$).

Во 2-й подгруппе основной и контрольной групп острота зрения без коррекции улучшилась в 77,1% случаев (31 глаз) и варьировала от 0,2 до 0,5 (в среднем 0,25±0,12), а с максимальной очковой коррекцией в 82,1% случаев (32 глаза) и колебалась от 0,25 до 0,35 (в среднем 0,26±0,18) ($p<0,01$).

В 1-й подгруппе основной и контрольной групп (пациенты со II стадией) удалось получить более высокие значения НКОЗ и КОЗ, чем во 2-й подгруппе обеих групп. Рефракционные результаты были лучше при II стадии кератоконуса, т. е там, где толщина роговицы была более 450 мкм. Это может быть связано с тем, что роговица 400 мкм и менее имеет меньшую ригидность структур, чтобы позволить сегментам достигнуть максимального эффекта укорачивания пластин.

Анализ корнеальных статистических индексов, проведенный до и после ИК у пациентов 1-й подгруппы, выявил, что до операции индекс степени

тяжести кератоконуса(KSI) был равен 0,35 в основной и 0,37 в контрольной группе. Индекс вероятности наличия кератоконуса (KCI) находился в пределах 30-47 в основной и 33-47% в контрольной группе. Эти индексы не изменялись после вмешательства в течение 3 лет. Индекс регулярности поверхности (SRI) достоверно снизился с 1,31±0,66 до 1,14± 0,48 в основной группе и с 1,33±0,66 до 1,24±0,48 в контрольной группе. Индекс асимметрии поверхности роговицы (SAI), который может быть количественным индикатором прогрессирования заболевания в исследуемых группах, достоверно уменьшился с 2,74± 0,76 до 2,25±0,51 в основной и с 2,72±0,76 до 2,55±0,52 в контрольной группе.

У пациентов 2-й подгруппы корнеальные статистические индексы до и после ИК были следующие: индекс KSI – 0,77 в основной группе и 0,75 в группе контроля. Индекс KCI – 98% в основной и 97% в контрольной группе. При сроке наблюдения 3 года после операции они были стабильными. В основной группе индекс SRI уменьшился с 2,41±0,56 до 2,0±0,48,а индекс SAI – с 3,5±0,56 до 2,78±0,21. В контрольной группе индекс SRI уменьшился с 2,45±0,56 до 2,2±0,48, а индекс SAI – с 3,7±0,56 до 2,9±0,21.

При изучении биомеханических свойств роговицы у пациентов 1-й подгруппы основной и контрольной групп выявлено статистически значимое ($p<0,01$) повышение фактора резистентности роговицы (CRF) с 6,32±0,21 до 8,83±0,21, корнеального гистерезиса (CH) с 6,07±0,31 до 8,03± 0,13 мм рт. ст. в основной группе, соответственно, с 6,41±0,21 до 8,33±0,21 и с 6,17±0,31 до 8,23±0,13 мм рт. ст. в 1-й подгруппе контроля при средней центральной толщине роговицы (ЦТР) 467±40 мкм.

Во 2-й подгруппе основной и контрольной групп анализ биомеханических свойств роговицы выявил статистически значимое ($p<0,01$) повышение фактора резистентности роговицы (CRF) с 5,21±0,22 до 7,28±0,21, корнеального гистерезиса (CH) с 5,07±0,31 до 7,72± 0,13 мм рт. ст. в основной группе и CRF с

4,99±0,22 до 6,83±0,21,СН с 5,05±0,31 до 7,13± 0,13 мм рт. ст. в группе контроля при ЦТР, равной 440±20 мкм.

Анализ элевационных карт усиленного показа эктазии Белина / Амброзио не выявил достоверных различий в зависимости от техники операции у пациентов 1 и 2-й подгрупп в основной и контрольной группах.

В 1-й подгруппе произошло статистически значимое (p<0,01) снижение изменения подъема передней поверхности с 20,4±23,1 до15,4±23,1 и максимального подъема с 20,9±21,9 до 15,9±21,9 мкм, изменения подъема задней поверхности с 39,9±38,1 до 20,9±38,1 и максимального подъема с 45,7±35,9 до 25,7±35,9 мкм после операции, что продемонстрировало происходящее после имплантации ИРС изменение геометрии как передней поверхности роговицы на 45, так и задней поверхности – на 55%.

У пациентов 2-й подгруппы основной и контрольной групп были обнаружены статистически значимые снижение (p<0,01) изменений передней вершины с 25,4±23,1 до 20,4±23,1 и максимального подъема передней поверхности с 27,9±21,9 до 15,9±21,9 мкм, изменения задней вершины с 47,9±38,1 до 22,9±38,1 и максимального подъема задней поверхности с 56,7±35,9 до 29,7±35,9 мкм. В этой подгруппе после имплантации ИРС геометрия передней поверхности роговицы изменилась на 43,1, а задней поверхности – на 47,6%.

Значимых различий изменений оптических аберраций волнового фронта при кератоконусе у пациентов 1-й подгруппы основной и контрольной групп до и после операции в зависимости от техники операции мы не выявили. Прослеживалась статистически значимая (p<0,05) тенденция к снижению уровня всех исследованных аберраций волнового фронта глаза после ИК, что свидетельствовало об объективном улучшении оптических свойств глаза независимо от способа формирования тоннеля.

Исследование волнового фронта у пациентов во 2-й подгруппе основной и контрольной групп, проводимое в 6,0 мм зоне, подтвердило наличие существенных искажений оптической системы глаза. Общий уровень аберраций оказался значительно выше, чем в 1-й подгруппе. Имплантация роговичных сегментов во 2-й подгруппе привела лишь к незначительному снижению оптических искажений у пациентов обеих групп независимо от способа формирования тоннеля. Очевидно, что растущая деформация роговицы не позволила существенно снизить уровень оптических аберраций на этой стадии кератоконуса, но даже это незначительное снижение оптических аберраций дало возможность улучшить качество зрения, а следовательно, и жизни этих пациентов.

Таким образом, имплантация ИРС у пациентов со II-III стадией кератоконуса обеспечила хорошие функциональные результаты. Получен выраженный рефракционный эффект с улучшением как КОЗ, так и НКОЗ, снижением СЭ, уменьшением силы преломления и улучшением топографии и биомеханических свойств роговицы за счет «бандажной» функции, которую выполняют имплантированные сегменты. Лучшие функциональные результаты были получены в основной группе, в которой формирование тоннеля проводили с помощью ФСЛ.

По данным конфокальной микроскопии (КМ) в 108 глазах (73,4%) через 3 года после операции уменьшились количество и выраженность складок супраэндотелиальной части стромы, по нашему мнению, за счет пространственного ремоделирования волокон стромы. Корнеальная строма, прилегающая к тоннелю, обнаруживала небольшую, но четкую активацию процесса регенерации. Возможно, микротравма и воздействие ФСЛ вызывали активизацию репаративных процессов с привлечением соответствующего количества активных кератоцитов.

Осложнения раннего послеоперационного периода имели место в 5,79 в основной группе и в 16,66 % случаев в контрольной группе. Применение ФСЛ позволило снизить процент осложнений.

Наиболее значимое, на наш взгляд, осложнение (протрузия сегментов) встречалось у пациентов контрольной группы. При анализе этих осложнений выявлено, что у этих пациентов сегменты были максимальной высоты в 400 мкм, а толщина роговицы критичной.

Сравнительные исследования, проведенные в двух группах, показали сопоставимые клинико-функциональные результаты по подгруппам, однако данные морфологического исследования и результаты лазерной тиндалеметрии указали на меньшую травматичность метода, где для формирования тоннеля применяли ФСЛ. Это позволило снизить процент осложнений, повысить безопасность процедуры, минимизировать дистрофические изменения в роговице и сократить сроки послеоперационной реабилитации.

Очевидно, что полноценный анализ полученных результатов лечения обсуждаемой патологии возможен только по прошествии более длительного периода наблюдения. Вместе с тем полученные нами клинико-функциональные результаты у пациентов с кератоконусом позволяют надеяться, что сделан ещё один шаг на пути решения обозначенной проблемы.

ВЫВОДЫ

1. Фемтосекундное лазерное воздействие на установке IntraLase FS 60 кГц с энергией излучения 1,5 мкДж, расстоянием между соседними точками на общей окружности 5,5 мкм, расстоянием между концентрическими кругами спирального рисунка 6,5 мкм при размере пятна 3,0 мкм при формировании интрастромального тоннеля вызывает минимальное нарушение архитектоники стромы роговицы.

2. Клинико-функциональные результаты фемтолазерной интрастромальной кератопластики на установке IntraLase FS 60 кГц с энергией излучения 1,5 мкДж с имплантацией отечественных роговичных сегментов показали, что она приводит к статистически достоверному ($p \leq 0,05$) повышению остроты зрения без коррекции (0,48±0,02) у 83,2% и с коррекцией (0,75±0,02) – у 92,8% пациентов и стабилизации процесса у пациентов с кератоконусом II-III стадии при сроке наблюдения 3 года, что свидетельствует об эффективности и безопасности метода.

3. Анализ кератотопографии и биомеханических свойств роговицы выявил, что имплантация интрастромальных сегментов в тоннель, сформированный при помощи фемтолазерной энергии на установке IntraLase FS 60 кГц с излучением 1,5 мкДж в импульсе, индуцирует комплекс морфофункциональных изменений роговицы, улучшающих её биомеханические свойства, снижающих степень элевации передней поверхности роговицы на 45 и задней поверхности на 55%, что проявляется стабилизацией корнеальных индексов и, соответственно, течения кератоконуса (при наблюдении в сроки до 3 лет после интрастромальной кератопластики) и позволяет корригировать миопию до 8 и миопический астигматизм до 5,25 дптр.

4. Анализ клинико-функциональных результатов интрастромальной кератопластики показал, что имплантация сегментов из ПММА отечественного производства в тоннель, сформированный при помощи фемтосекундного лазера

IntraLase FS 60 кГц, по своей эффективности превосходит результаты имплантации сегментов в тоннель, сформированный механическим расслаивателем, что проявляется в повышении некорригированной остроты зрения в 83,2% и корригированной остроты зрения в 92,8% случаев по сравнению с 81,5 и 90,5% случаев соответственно при механическом методе.

5. Применение для формирования роговичных тоннелей при интрастромальной кератопластике с имплантацией интрастромальных сегментов отечественного производства фемтосекундного лазера IntraLase FS 60 кГц с энергией излучения 1,5 мкДж, расстоянием между соседними точками на общей окружности 5,5 мкм, расстоянием между концентрическими кругами спирального рисунка 6,5 мкм при размере пятна 3,0 мкм позволяет снизить процент осложнений по сравнению с механическим способом его формирования в 2,9 раза.

ПРАКТИЧЕСКИЕ РЕКОМЕНДАЦИИ

1. Технология фемтолазерной интрастромальной кератопластики с энергией излучения в импульсе 1,5 мкДж, расстоянием между соседними точками на общей окружности 5,5 мкм, расстоянием между концентрическими кругами спирального рисунка 6,5 мкм, размером пятна 3,0 мкм рекомендуется как эффективная, безопасная и прогнозируемая хирургическая методика для стабилизации и коррекции рефракционных нарушений при кератоконусе II- III стадии.
2. Для интрастромальной имплантации при кератоконусе II- III стадии могут быть выбраны полиметилметакрилатные роговичные сегменты отечественного производства.
3. Оптимальными параметрами роговичного тоннеля для имплантации полиметилметакрилатных роговичных сегментов отечественного производства являются: внутренний диаметр – 5,0 мм, наружный диаметр – 6,2 мм, длина входного разреза – 1,0 мм, глубина залегания тоннеля – 80 % от толщины роговицы в зоне имплантации.
4. Проведение фемтолазерной интрастромальной кератопластики может быть рекомендовано при толщине роговицы не менее 400 мкм в зоне имплантации.
5. Для объективной динамической оценки послеоперационного течения кератоконуса необходимо вычислять корнеальные статистические индексы.
6. Визуализация положения роговичных сегментов in vivo в различные сроки после операции возможна с помощью оптического когерентного томографа Visante OCT.

СПИСОК ЛИТЕРАТУРЫ

1. Абугова, Т. Д. Ранняя диагностика и медицинская реабилитация больных кератоконусом средствами контактной коррекции зрения: автореф. дис… канд. мед. наук / Т. Д. Абугова. – М., 1986. – 17 с.
2. Абугова, Т. Д. Контактные линзы и кератопластика при кератоконусе / Т. Д. Абугова // Глаз. – 1999. – № 1. – С. 16.
3. Аветисов, С.Э. Конфокальная микроскопия роговицы при кератоконусе / С.Э. Аветисов [и др.] // Вестн. офтальмол. – 2008.- № 3. – С. 6-10.
4. Аветисов, С. Э. Диагностика кератоконуса / С. Э. Аветисов, К. Б. Першин, Н. Ф. Пашинова // Глаз. – 1999. – № 1. – С. 12-15.
5. Агафонова, В. В. Имплантация отрицательной ИОЛ при стабильном кератоконусе I-II степени // Вестн. офтальмол. – 1987. – № 4. – С. 15-17.
6. Балашевич, Л. И. Клиническая корнеотопография и аберрометрия / Л.И.Балашевич, А. Б. Качанов. – М.: 2008. - 167 с.
7. Балашевич, Л. И. Рефракционная хирургия / Л. И. Балашевич. – СПб.: СПбМАПО, 2002. – 278 с.
8. Балашевич, Л. И. Некоторые особенности ранней диагностики кератоконуса / Л. И. Балашевич, А. Б. Качанов, С. А. Никулин // Материалы IV Евро-Азиатской конференции по офтальмохирургии. Разд. II. – Екатеринбург, 2006. – С. 34-51.
9. Бикбов, М. М. Результаты коррекции кератоконуса жёсткими газопроницаемыми контактными линзами / М. М. Бикбов, Л. Х. Мурова // Пробл. офтальмологии. – 2004. – № 1.
10. Бикбова, Г. М. Эпикератопластика с использованием незамороженной донорской роговицы в лечении кератоконуса: автореф. дис. …канд. мед. наук / Г.М. Бикбов. – Уфа., 2007. – 22-23 с.
11. Блаватская, Е. Д. Рефракционная кератопластика / Е.Д. Блаватская. – Ереван: Айастан, 1973. – 190 с.

12. Бобровских, Н. В. Оптические аберрации при кератоконусе и изучение возможностей их компенсации: автореф. дис. …канд. мед. наук / Н. В. Бобровских. – М., 2009. – 22 с.
13. Бодрова, С. Г. Морфофункциональные изменения роговицы после длительного ношения мягких контактных линз и их влияние на результаты кераторефракционных операций: дис. …канд. мед. наук / С. Г. Бодрова. – Саранск, 2009. – 129 с.
14. Верзин, А. А. Интраламеллярная кератопластика биополимерной линзой для лечения буллезной кератопатии и коррекции афакии (клинико-экспериментальное исследование): дис. …канд. мед. наук / А.А. Верзин. – М, 2002. – 192 с.
15. Гончар, П. А. Межслойная рефракционная тоннельная кератопластика в коррекции близорукости и астигматизма / П. А. Гончар [и др.] // Вестн. офтальмол. – 1988. – № 4. – С. 25-30.
16. Горскова, Е. Н Визуальные исходы сквозной кератопластики у больных кератоконусом на разных стадиях заболевания / Е. Н. Горскова, Е.Н. Севостьянов // Глаз. – 1998. – № 3.
17. Горскова, Е. Н. Апоптоз кератоцитов при кератоконусе / Е. Н. Горскова [и др.] // Вестн. офтальмол. – 2002. – Т. 118, № 4. – С. 36-38.
18. Горскова, Е. Н. Клиника, патогенетические варианты течения, диагностика и роль медикаментозных средств в лечении кератоконуса: дис. ...д-ра мед.наук / Е. Н. Горскова. – М., 1998. – 245 с.
19. Горскова, Е. Н. Результаты психологического тестирования больных кератоконусом / Е. Н. Горскова, Е. Н. Севостьянов, Н. А. Батурин // Вестн. офтальмол. – 1998. – Т. 114, № 6. – С. 44-45.
20. Горскова, Е. Н. Типы коллагена в роговичных дисках больных кератоконусом / Е. Н. Горскова, Е. Н. Севостьянов // Материалы II Евро-Азиатской конф. по офтальмохирургии. – Екатеринбург, 2001. – С. 346.

21. Груша, О. В. К технике операций рефракционной кератопластики (кератомилез и кератофакия) / О. В. Груша, И. А. Мустаев // Вестн. офтальмол. – 1971. – № 3. – С. 37-41.
22. Гурбанов, Р. С. Интрастромальная кератопластика в коррекции миопии и миопического астигматизма при кератоконусе: дис. …канд. мед. наук / Р. С. Гурбанов. – М., 2010 – 133 с.
23. Дронов, М. М. Руководство по кератопластике / М. М. Дронов. – СПб.: Полиформ «Влазипресс», 1997. – 130 с.
24. Душин, Н. В. Клинические возможности межслойной кератопластики / Н. В. Душин [и др.] // Клин. офтальмол. – 2000. – Т. 1, № 3. – С. 72-77.
25. Егорова, Г. Б. Влияние многолетнего ношения контактных линз на состояние роговицы по данным конфокальной микроскопии / Г. Б. Егорова, А. А. Федоров, Н. В. Бобровских // Вестн. офтальмол. – 2008. – №6. – С. 25-29.
26. Егорова, Г. Б. Оптические аберрации глаза и возможности их компенсации с помощью контактных линз и хирургических вмешательств при первичных аметропиях и кератоконусе / Г. Б. Егорова, Н. В. Бобровских, А. А. Федоров, Ю. С. Зуева // Вестн. офтальмол. – 2007. – № 5. – С. 47-57.
27. Еричев, В. П. Анализатор биомеханических свойств глаза в оценке вязко-эластических свойств роговицы в здоровых глазах / В. П. Еричев [и др.] // Глаукома. – 2007. – № 1. – С. 11-15.
28. Животовский, Д. С. Изменение рефракции глаза в результате имплантации внутрироговичных пластмассовых линз в эксперименте и клинике // Вестн. офтальмол. – 1972. – № 2. – С. 38-45.
29. Ивановская, Е. В. Оптические и функциональные результаты сквозной кератопластики при кератоконусе / Е. В. Ивановская // Офтальмол. журн. – 2000. – № 4. – С. 17-20.
30. Ивановская, Е. В. Особенности структурных изменений соединительной ткани склеры при генетически обусловленных прогрессирующих эктазиях

роговицы (кератоконусе, краевой прозрачной дегенерации роговицы) / Е. В. Ивановская, Н. Е. Думброва // Офтальмол. журн. – 2002. – № 1. – С. 17-20.

31. Кандаян, М. А. К вопросу о заболеваемости кератоконусом и инвалидизации вследствие его среди подростково-призывной молодежи Республики Армении / М. А. Кандаян, А. В. Егиазарян // Вестн. офтальмол. – 2001. – Т. 117, № 3. – С. 42-43.
32. Каспарова, Е. А. Комбинация фоторефракционной и фототерапевтической кератоэктомии в лечении кератоконуса / Е.А. Каспарова, В. В. Куренков // Вестн. Офтальмол. – 2000. – Т. 116, № 4. – С. 10-12.
33. Каспарова, Е. А. Ранняя диагностика, лазерное и хирургическое лечение кератоконуса: автореф. ... дис. д-ра мед. наук / Е. А. Каспарова. – М., 2003. – С. 27.
34. Качалина, Г.Ф. Кератоконус и послеоперационная эктазия роговицы: мифы и реальность / Г. Ф. Качалина, Ю. И. Кишкин, Н. В. Майчук, О. И. Кондакова // Современные технологии катарактальной и рефракционной хирургии: материалы XI науч.-практ. конф. – М., 2010. – С. 266-273.
35. Киваев, А. А. Контактная коррекция зрения / А. А. Киваев, Е. И. Шапиро. – М.: Медицина, 2000. – 224 с.
36. Клюваева, Т. Ю. Коррекция одностороннего кератоконуса мягкой контактной линзой Soflens 66 / Т. Ю. Клюваева // Глаз. – 1998. – № 3. – С. 20-21.
37. Копаева, В. Г. Современные аспекты сквозной субтотальной кератопластики: дисс. ... д-ра. мед. наук / В.Г. Копаева – М., 1982. – 435 с.
38. Копаева, В. Г. Пути снижения астигматизма сквозной кератопластики по поводу различных видов генетически обусловленных изменений кривизны роговицы / В. Г. Копаева, Л. С. Легких // Материалы

конференции офтальмологов Дальневосточного региона Восточной Сибири. – Хабаровск, 1998. – С. 100-101.

39. Костин, О. А. Epi-LASIK в лечении начальных стадий кератоконуса / О.А. Костин [и др.] // Материалы IV Евро-Азиатской конф. по офтальмохирургии. – Екатеринбург, 2006. – С. 42-43.
40. Краснов, М. М. Первый опыт имплантации искусственной роговицы (аллопластическое кератопротезирование) / М. М. Краснов, Е. М.Орлова // Вестн. офтальмол. – 1967. – № 6. – С. 11-16.
41. Краснов, М. М. Первый опыт аналитического исследования оптического эффекта кольцевой кераторрафии // Вестн. офтальмол. – 1986. – №4. – С. 22-25.
42. Куликова, И. Л. Кераторефракционная лазерная хирургия в реабилитации детей и подростков с гиперметропической рефракцией: дис. …д-ра мед. наук / И.Л. Куликова – М., 2009. – 339 с.
43. Куренков, В. В. Руководство по эксимерлазерной хирургии роговицы / В. В. Куренков. – М.: Изд-во РАМН, 2002. – 398 с.
44. Легких, Л. С. Патоморфологические изменения в роговице и склере при некоторых видах генетически обусловленной патологии / Л. С. Легких, В. Г. Копаева, Н. И. Затулина // Актуальные проблемы офтальмологии: сб. науч. тр. – Уфа, 1999. – С. 407-409.
45. Маслова, Н. А. Формирование интрастромальных роговичных тоннелей для имплантации роговичных сегментов у пациентов с кератоконусом с помощью фемтосекундного лазера IntraLase / Н. А. Маслова [и др.] // Бюл. СО РАМН. – 2009. – № 4. – С. 75-79.
46. Медведев, И. Б. Лечение кератоконуса методом кросслинкинга / И. Б. Медведев, Н. И. Медведева, С. Н. Багров. – М., 2010. – 107 с.

47. Мороз, З. И. Интрастромальная кератопластика при кератэктазиях различного генеза / З. И. Мороз, С. Б. Измайлова, Е. В. Ковшун // Медицинская технология. – М., 2008. – С. 6-9.
48. Мороз, 3. И. Одномоментная билатеральная сквозная кератопластика у больных с двусторонним острым кератоконусом / 3. И. Мороз, А. А. Волкова, С. А. Борзенок, Е. В. Ковшун // Офтальмохирургия. – 1997. – № 2. – С. 51.
49. Морхат, И. В. Интерламеллярная кератопластика / И. В. Морхат – Минск: Беларусь, 1980. – 110 с.
50. Мурова, Л. Х. Коррекция кератоконуса жёсткими газопроницаемыми контактными линзами: автореф. …дис. канд. мед. наук / Л. Х. Мурова. – Уфа, 2005. – 26 с.
51. Нероев, В. В. Новые возможности в оценке биомеханических свойств роговицы и измерении внутриглазного давления / В. В. Нероев, А. Т. Хаджян, И. В. Манукян // Материалы V Евро-Азиатской конференции по офтальмохирургии. – Екатеринбург, 2009. – С. 92-93.
52. Паштаев, Н. П. Трехлетний опыт применения фемтосекундного лазера для интрастромальной кератопластики у пациентов с кератоконусом / Н. П. Паштаев, Н.А. Маслова, С.В. Сусликов // Современные технологии катарактальной и рефракционной хирургии: материалы XI науч.-практ. конф. – М., 2010.– С. 311-316.
53. Пурескин, Н. П. Изменение кривизны роговицы путем ее передних и задних неперфорирующих надрезов / Н. П. Пурескин, Э. С. Богуславская // Вестн. офтальмол. – 1967. – № 6. – С. 16-22.
54. Пучковская, Н. А. Кератоконус / Н. А. Пучковская, 3. Д. Титаренко. – Кишинев: Тимлул, 1990. – 72 с.
55. Робинсон, М. В. Апоптоз и цитокины / М. В. Робинсон, В. А. Труфакин // Успехи соврем. биологии. – 1999. – Т.119, № 4. – С. 359-367.

56. Севостьянов, Е. Н. Морфологические нарушения в роговице у больных кератоконусом / Е. Н. Севостьянов, Е. Н. Горскова // Материалы IX науч.-практ. конф. Центра МНТК Микрохирургия глаза. – Екатеринбург, 2001.
57. Севостьянов, Е. Н. Особенности патогенеза, современная диагностика и консервативное лечение кератоконуса: дис. д-ра. мед. наук / Е. Н. Севостьянов. – Самара, 2003. – С. 265.
58. Семенов, А. Д. Новые подходы к коррекции аномалий рефракции на основе лазериндуцированного кератомоделирования / А. Д. Семенов, И. М. Корниловский: тез. докл. VII Всерос. съезда офтальмол. – М., 1999. – С. 254.
59. Семенова, А. Л. Клинико-лабораторная диагностика ранних стадий некоторые аспекты реабилитации больных: дис. …д-ра мед. наук / А.Л. Семенова. – М., 2003. – 150 с.
60. Тахчиди, Х. П. Клинико-функциональные результаты лечения начального, развитого и далеко зашедшего кератоконуса методом интрастромальной кератопластики с имплантацией одного сегмента в зону наибольшей эктазии роговицы / Х. П. Тахчиди [и др.] // Федоровские чтения – 2009: VIII всерос. науч.-практ. конф. с междунар. участием: сб. тез. – М.: Офтальмология. – 2009. – С. 528-529.
61. Темиров, Н. Э. Рефракционная кольцевидная тоннельная кератопластика в коррекции миопии высокой степени / Н. Э. Темиров, А. П. Корхов // Вестн. офтальмол. – 1991. – № 3. – С. 23-32.
62. Титаренко, З. Д. Новые методы хирургического и медикаментозного лечения кератоконуса: дис. …д-ра. мед. наук / З.Д. Титаренко – Одесса, 1984. – 235 с.
63. Федоров, С. Н. Применение метода передней кератотомии с целью хирургической коррекции миопии / С. Н. Федоров, В. В. Дурнев // Актуальные вопросы современной офтальмохирургии. – М., 1977. – С. 47-48.

64. Фролов, М. А. Межслойная секторальная кератопластика в хирургической коррекции астигматизма / М. А. Фролов [и др.] // Вестн. офтальмол. – 1996. – № 2. – С. 15-18.
65. Шустеров, Ю. А. Рефракционная циркулярная кератопластика в коррекции близорукости: дис... канд. мед. наук / Ю.А. Шустеров. – М., 1990. – 155 с.
66. Эфрон, Н. Изменения топографии роговицы, вызванные ношением контактных линз / Н. Эфрон // Вестн. оптометрии. – 2001. – № 4. – С. 37-49.
67. Abalain, J. H. Levels of collagen degradation products (telopeptides) in the tear film of patients with keratoconus / J. H. Abalain [et al.] // Cornea. – 2000. – Vol. 19, № 4. – P. 474- 76.
68. Al-Torbak, A. Deep corneal neovascularization after implantation with intrastromal corneal ring segments / Al-Torbak A., A. Al-Amri A., M. D. Wagoner // Am. J. Ophthalmol. – 2005. – Vol. 140(5). – P. 926-927.
69. Alio, J. L. One or 2 lntacs segments for the correction of keratoconus / J. L. Alio [et al.] // J. Cataract. Refract. Surg. – 2005. – Vol.31, № 5. – P. 943-53.
70. Alio, J. L. lntracorneal asymmetrical rings for keratoconus: where should the thicker segment be implanted? / J. L. Alio, M. H. Shabayek // J. Refract. Surg. – 2006. – Vol. 22, № 3. – P. 307-9.
71. Alio, J. L. Analysis of results related to good and bad outcomes of lntacs implantation for keratoconus correction / J. L. Alio [et al.] // J. Cataract. Refract. Surg. – 2006. – Vol. 32, № 5. – P. 756-61.
72. . Alio J. L. Intracorneal ring segments for keratoconus correction: long-term follow-up. / J. L. Alio, M. H. Shabayek, A. Artola // J. Cataract. Refract. Surg. – 2006. – Vol. 32(6). – P. 978-85.
73. Angunawela, R. Cell death, apoptosis and proliferation of stromal keratocytes following PRK and LASEK a human organ culture model / R. Angunawela, [et al.] // XXII Congress of the ESCRS, Abstract. – Paris, 2004.

74. Arntz, A. Subclinical keratoconus diagnosis by elevation topography /A. Arntz, J. A. Duran, J. I. Pijoan // Arch. Soc. Esp. Oftalmol. – 2003. – Vol. 78, № 12. – P. 659-64.
75. Barraquer, C. C. Five-year results of laser in situ keratomileusis (LASIK) after penetrating keratoplasty / C. C. Barraquer, T. Rodriguez-Barraquer // Item. – 2004. – Vol. 23, № 3. – P. 243-8.
76. Bechrakis, N. Reccurent keratoconus / N. Bechrakis [et al.] // Item. – 1994. – Vol.13, № 1.
77. Belmont, S. C Keratoconus in a donor cornea / S. C Belmont [et al.] // J. Refract. Corneal Surg. – 1994. – V. 10, № 6. – 658.
78. Bilgihan, K. Results of photorefractive keratectomy in keratoconus suspects at 4 years / K. Bilgihan [et al.] // J. Refract. Surg. – 2000. – Vol.16, №4. – P. 438-43.
79. Bohm, A. The effects of changed biomechanical parameters on measurements of intraocular pressure in keratoconus patients / A. Bohm [et al.] // Ohthalmologe. – 1997. – Bd. 94, № 1. – P. 127.
80. Bourges, J. L. Recurrence of keratoconus characteristics: a clinical and histologic follow-up analysis of donor grafts / J. L. Bourges [et al.] // Ophthalmology. – 2003. – Vol. 110, № 10. – P. 1920-5.
81. Boxer Wachler, B. S. Intacs for keratoconus / B. S. Boxer Wachler [et al.] // Ophthalmology. – 2003. – Vol. 110(5). – P. 1031-1040.
82. Boxer Wachler, B. S. Modern Management of Keratoconus. - California, USA: Jaypee Brothers Medical Publishers (p) ltd. – 2007.
83. Brookes, N. H. Involvement of corneal nerves in the progression of keratoconus / N. H. Brookes [et al.] // Exp. Eye Res. – 2003. – Vol.77, №4. – P. 515-24.
84. Burris, T.E. Intrastromall corneal ring technology: results and indications // Curr Opin Ophthalmol. – 1998. – Vol. 9(4). – P. 9-14.

85. Busin, M. Microkeratome-assisted lamellar keratoplasty for the surgical treat ment of keratoconus / M. Busin, L. Zambianchi, R. C. Arffa // Ophthalmology. – 2005. – Vol.112, №6. – P. 987-97.
86. Buzard, K. A. Treatment of mild to moderale keratoconus with Laser in silu keratomileusis / K. A. Buzard, A. Tuengler, J. L. Febbraro // Item. – 1999. – Vol.25, № 12. – P. 1600-9.
87. Caporossi, A. Parasurgical therapy for keratoconus by riboflavin-ultraviolet type A rays induced cross-linking of corneal collagen Preliminary refractive results in an Italian study / A. Caporossi [et al.] // Item. – 2006. – Vol.32, № 5. – P. 837-45.
88. Chan, J. S. Alignment effects in videokeratography of keratoconus / J. S. Chan, R. B. Mandell // CLAO J. – 1997. – Vol. 23, № 1. – P. 128.
89. Charles, N. Surface and Orbscan II slit-scanning elevation topography in cir cumscribed posterior keratoconus / N. Charles [et al.] // J. Cataract. Refract. Surg. – 2005. – Vol. 31, № 3. – P. 636-9.
90. Colin, J. Current surgical options for keratoconus / J.Colin, S. Velou // J. Cataract. Refract. Surg. – 2003.– Vol. 29(2). – P. 379-386.
91. Colin J. Intacs inserts for treating keratoconus: one-year results / J. Colin [et al.] // Ophthalmology. – 2001. – Vol. 108(8). – P. 1409-1414.
92. Colin, J. Intacs for the correction of keratoconus: two-year follow-up / J. Colin, F. J. Malet // J. Cataract Refract. Surg. – 2007. – Vol. 33(1). – P. 69-74.
93. Colin, J. Correcting keratoconus with intracomeal rings / J. Colin [et al.] // J. Cataract. Refract Surg. – 2000. – Vol. 26(8). – P. 1117-1122.
94. Coskunseven, E. Channel creation for Intacs with Intralase v. s. mechanical technique for keratoconus / E. Coskunseven [et al.] // XXII Congress of the ESCRS, Abstract. – Lisbon, 2005.
95. Coskunseven, E. Intrastromal corneal ring segment implantation with the femtosecond laser in a post-keratoplasty patient with recurrent keratoconus / E.

Coskunseven [et al.] // J. Cataract. Refract. Surg. – 2007. – Vol. 33(10). – P. 1808-1810.

96. Dastjerdi, M. H. A quantitative corneal topography index for detection of keratoconus / M. H. Dastjerdi, H. Hashemi // J. Refract. Surg. – 1998. – Vol.14, № 4. – P. 427-36.
97. Davis, L. J. Collaborative Longitudinal Evaluation of Keratoconus (CLEK) Study Group. Longitudinal changes in visual acuity in keratoconus / L. J. Davis [et al.] // Invest. Ophthalmol. Vis. Sci. – 2006. – Vol. 47, № 2. – P. 489-500.
98. Daxer, A. Collagen fibrill orientation in human corneal stroma and its implication in keratoconus / A. Daxer, P. Fratzl // Invest. Ophthalmol. Vis. Sci. – 1997. – Vol.38, № 1. – P. 121-9.
99. Toledo, J. A. Longterm progression of astigmatism after penetrating keratoplasty for keratoconus: evidence of late recurrence / J. A. de Toledo [et al.] // Cornea. – 2003. – Vol. 22, № 4. – P. 317-23.
100. De-Cunda, D. A. Measurement of corneal topography in keratoconus / D. A. De-Cunda, E. G. Woodward // Ophthal. Physiol. Opt. – 1993. – Vol.13, № 4. – P. 377-82.
101. Demirbas, N. H. Topogrephic pattern and apex location on elevation topographymaps / N. H. Demirbas, S. C. Pflugfelder // Cornea. – 1998. – Vol. 17, № 5. – P. 476-84.
102. Edmonds, C. R. Corneal endothelial cell count in keratoconus patients after contact lens wear / C. R. Edmonds [et al.] // Eye Contact Lens. – 2004. – Vol. 30, № 1. – P. 54-8.
103. Edrington, T. B. CLEK STUDY GROUP. Variables affecting rigid contact lens comfort in the collaborative longitudinal evaluation of keratoconus (CLEK) study / T. B. Edrington [et al.] // Optom. Vis. Sci. – 2004. – Vol.81, № 3. - P.182-8.

104. Eiferman, R. A. Recurrence of keratoconus / R. Л. Eiferman // Br. J. Ophthalmol. – 1984. – Vol. 68, № 4. – P. 289-90.

105. Ertan, A. Intracorneal rings for keratoconus and keratectasia / A. Ertan, J. Colin // J. Cataract. Refract. Surg. – 2007. – Vol. 33(7). – P. 1303-1314.

106. Ertan, A. Analysis of centration of Intacs segments implanted with a femtosecond laser / A. Ertan, G. Kamburoglu // J. Cataract. Refract. Surg. – 2007. – Vol. 33(3). – P. 484-487.

107. Ertan, A. Comparison of outcomes of 2 channel sizes for intrastromal ring segment implantation with a femtosecond laser in eyes with keratoconus / A. Ertan, G. Kamburoglu, U. Akgtin // J. Cataract. Refract. Surg. – 2007. – Vol. 33(4). – P. 648-653.

108. Fink, B. A. Collaborative Longitudinal Evaluation of Keratoconus (CLEK) Study Group. Differences in Keratoconus as a Function of Gender / B. A. Fink [et al.] // Am. J. Ophthalmol. – 2005. – Vol. 140, № 3. – P. 459-68.

109. Fogla, R. Results of deep lamellar keratopasty using the big-bubble technique in patient with keratoconus / R. Fogla, P. Padmanabhan // Item. – 2006. – Vol. 141, № 2. – P. 254-259.

110. Galvis, V. Late bacterial keratitis after intracorneal ring segments (Ferrara ring) insertion for keratoconus / V. Galvis [et al.] // Cornea. – 2007. – Vol. 26(10). – P. 1282-1284.

111. Gherghel, D. Corneal pachymetry in normal and keratoconic eyes: Orbscan 11 versus ultrasound ID / Gherghel, S. L. [et al.] // J. Cataract. Refract. Surg. – 2004. – Vol. 30, № 6. – P. 1272-7.

112. Grabner, G. The intrastromal corneal ring (KeraVision Ring, ICR, ICRS). A modern method for correcting minor myopia / G. Grabner [et al.] // Wien Med. Wochenschr. – 1997. – Vol. 147(12-13). – P. 309-321.

113. Gonzales, V. Computer - Assisted Corneal Topography in Parents of Patients with keratoconus / V. Gonzales, P. I. McDonnel // Arch. Ophthalmol. – 1992. – Vol. 110, №8. – P. 1413-4.
114. Giiell, J.L. Intrastromal corneal ring segments to correct low myopia in eyes with irregular or abnormal topography including forme fruste keratoconus: 4-year follow-up / J. L. Giiell [et al.] // J. Cataract. Refract. Surg. – 2010. – Vol. 36(7). – P. 1149-1155.
115. Holladay, J. T. Understanding corneal topography. The Holladay diagnostic summary / J. T. Holladay. – Houston, 1995.
116. Hollingsworth, J. G. Correlation of the appearance of the keratoconic cornea in vivo by confocal microscopy and in vitro by light microscopy / J. G. Hollingsworth, R. E. Bonshek, N. Efron // Cornea. – 2005. – Vol. 24, № 4. – P. 397-405.
117. Holzer, M. P. Femtosecond laser-assisted corneal flap cuts: morphology, accuracy, and histopathology // Invest. Ophthalmol. Vis. Sci. – 2006. – Vol. 47. – P. 2828-2831.
118. Imre, L. In vivo confocal corneal microscopy after keratoplasty / L. Imre, M. Rech, A. Nagymihaly // Ophthalmologe. – 2005. – Vol. 102, № 2. – P. 140-6.
119. Kaminski, S. L. Corneal sensitivity 10 years after epikeratoplasty / S. L. Kaminski [et al.] // J. Refract. Surg. – 2002. – Vol.18, № 6. – P. 731-6.
120. Kanellopoulos, A. J. Modified intracorneal ring segment implantations (1NTACS) for the management of moderate to advanced keratoconus: efficacy and complications / A. J. Kanellopoulos [et al.] // Cornea. – 2006. – Vol. 25, № 1. – P. 29-33.
121. Kaufman, H. E. The Cornea / H. E. Kaufman, B. A. Barren, M. B. McDonald. – London: Butterworth-Heinemann Medical, 1998.

122. Kaz Soong, H. Femtosecond Lasers in Ophthalmology / H. Kaz Soong, J. Baptista Malta // Ophthalmologe. – 2006. – Vol. 103, № 12. – P. 218-222.
123. Kennedy, R. H. A 48-year clinical and epidemiologic study of keratoconus / R.H.Kennedy, W. M. Bourne, L. A. Dyer // Amer. J. Ophthalmol. – 1986. – Vol. 101, № 3. – P. 267-73.
124. Kim, W. J. Keratocyte apoptosis associated with keratoconus / W. J. Kim [et al.] // Exp. Eye Res. – 1999. – Vol. 69, № 5. – P. 475-81.
125. Koster, H. R. Topographical analysis of keratoconus / H. R. Koster, M. D. Wagoner // Int. Ophthalmol. Clin. – 1993. – Vol. 33, № 2. – P. 261-9.
126. Kremer, I. Histologic evidence of recurrent keratoconus seven years after keratoplasty / I. Kremer [et al.] // Am. J. Ophthalmol. – 1995. – Vol.119, №4. – P. 511-2.
127. Kubaloglu, A. Comparison of 2 intrastromal corneal ring segment models in the management of keratoconus / A. Kubaloglu [et al.] // J. Cataract. Refract. Surg. – 2010. – Vol. 36(6). – P. 978-85.
128. Kwitko, S. Ferrara inlracorneal ring segment for keratoconus / S. Kwitko [et al.] // J. Cataract. Refract. Surg. – 2004. – Vol.30, № 4. – P. 812-20.
129. Kymes, S. M. Collaborative Longitudinal Evaluation of Keratoconus study group. Quality of life in keratoconus / S. M. Kymes // Am. J. Ophthalmol. – 2004. – Vol. 138, № 4. – P. 527-35.
130. Lafond, G. Bilateral severe keratoconus after laser in situ keratomileusis in patient with forme fruste keratoconus / G. Lafond, R. Bazin, C. Lajoie // J. Cataract. Refract. Surg. – 2001. – Vol. 27, № 7. – P. 1115-8.
131. Legkikh, L. N. Morphological and mathematical aspects of corneal ectasia origin in keratoconus and keratoglobus / L. N. Legkikh // XXII Congress of the ESCRS, Abstract. – Paris, 2004.
132. Li, X. Longitudinal study of the normal eyes in unilateral keratoconus patients / X. Li [et al.] // Ophthalmology. – 2004. – Vol.111, № 3. – P. 440-6.

133. Li, Y. The apoptosis and proliferation after photorefractive keratectomy / Y. Li [et al.] // Zhonghua Yan Ke Za Zhi. – 1999. – Vol. 35, № 1. – P. 29-32.

134. Lim, L. Late onset post-keratoplasty astigmatism in patients with keratoconus / L. Lim [et al.] // Br. J. Ophthalmol. – 2004. – Vol. 88, № 3. – P. 371-6.

135. Lima, G da S. Laser in situ keratomileusis to correct myopia, hypermetropia andastigmatism after penetrating keratoplasty for keratoconus: a series of 27 cases / G. da S. Limaa, H. Moreira, S. A. Wahab // Can. J. Ophthalmol. – 2001. – Vol. 36, № 7. – P. 396-7.

136. Limberger, I. Localization of thinnest point of the cornea using topographical pachimerty of the Orbscan 11 system / I. Limberger [et al.] // XX11 Congress of the ESCRS, Abstract. – Paris, 2004.

137. Maeda, N. Automated keratoconus screening with corneal topography analysis / N. Maeda [et al.] // Invest. Ophthalmol. Vis. Sci. – 1994. – Vol. 35, № 6. – P. 2749-57.

138. McAlister, J.C Keratitis after intracorneal ring segment insertion for keratoconus / J. C. McAlister [et al.] // J. Cataract. Keiraci. Surg. – 2006. – Vol.32, № 4. – P. 676-8.

139. Miranda, D. Ferrara intrastromal corneal ring segment for severe keratoconus / D. Miranda [et al.] // J. Refract. Surg. – 2003. – Vol.19, № 6. – P. 645-53.

140. Mortensen, J. Excimer laser surgery for keratoconus /J. Mortensen, K. Carlsson, A. Ohrstrom // J. Cataract. Refract. Surg. – 1998 – Vol. 24, № 7. – P. 893-8.

141. Nirankari, V. S. Recurrence of keratoconus in donor cornea 22 years after su cessful keratoplasty / V. S. Nirankari [et al.] // Br. J. Ophthalmol. – 1983. – Vol. 67, № 1. – P. 23-8.

142. Nordan, L. T. Keratoconus: diagnosis and treatment / L. T. Nordan // Int. Opbthalmol. Clin. – 1997. – Vol. 37, № 1. – P. 51-63.

143. Owens, H. Effect of softperm lens wear on corneal thickness and topography, a comparison between keratoconus and normal corneas / H. Owens, G. Walters, G. Gamble // CLAO J. – 2002. – Vol. 28, № 2. – P. 83-7.

144. Pakrou, N. Deep lamellar keratoplasty in the treatment of keratoconus / N. Pakrou [et al.] // Ophthalmologies. – 2006. – Vol. 220, № 3. – P. 164-9.

145. Pallikaris, I. G. Corneal ectasia induced by laser in situ keratomileusis / I. G. Pallikaris, G. D. Kymionis, N. I. Astyrakakis // J. Cataract. Refract. Surg. – 2001. – Vol. 27, № 11. – P. 1796-802.

146. Patel, N. Corneal ectasia following deep lamellar keratoplasty / N. Patel [et al.] // Br. J. Ophthalmol. – 2003. – Vol. 87, № 6. – P. 799-800.

147. Pesando, P.M. Treatment of keratoconus with Ferrara ICRS and consideration of the efficacy of the Ferrara nomogram in a 5-year follow-up / P. M. Pesando [et al.] // Eur. J. Ophthalmol. – 2010. – Vol. 20(5). – P. 865-73.

148. Pobelle-Frasson, C. Keratoconus: what happens with older patients? / C. Pobelle-Frasson [et al.] // J. Fr. Ophtalmol. – 2004. – Vol. 27, № 7. – P. 779-82.

149. Rabinowitz, Y. Intacs for keratoconus using the femtosecond (lntralase) laser / Y. Rabinowitz // XXII Congress of the ESCRS, Abstract. – Paris, 2004.

150. Rabinowitz, Y. S. Keratoconus / Y. S. Rabinowitz // Surv. Ophthalmol. – 1998. – Vol. 42, № 4. – P. 297-319.

151. Rabinowitz, Y. S. Accuracy of ultrasonic pahymetry and videokeratography in detecting keratoconus / Y. S. Rabinowitz [et al.] // J. Cataract. Ref. Surg. – 1998. – Vol. 24, № 2. – P. 196-201.

152. Rabinowitz, Y. S. Videokeratography database of normal human corneas / Y. S. Rabinowitz, H. Yang, Y. Brickman // Br. J. Ophthalmol. – 1996. – Vol. 80, № 7. – P. 610-6.

153. Roberts, C. Biomechanics of the cornea and wavefront-guided laser refractive surgery / C. Roberts // J. Refract. Surg. – 2002. – 18 (Suppl). – P. 589-592.

154. Ruckhofer, J. Confocal microscopy after implantation of intrastromal corneal ring segments / J. Ruckhofer [et al.] // Ophthalmolog. – 2000. – Vol. 107(12). – P. 2144-2151.

155. Sawaguchi, S. Three-dimensional scanning electron microscopic study of keratoconus corneas / S. Sawaguchi [et al.] // Arch. Ophthalmol. – 1998. – Vol. 116, №1. – P. 62-8.

156. Seiler, T. Lattogenic keratectasia after LASIK in a case of forme fruste keratoconus / T. Seiler, A. W. Quurke // J. Cataract. Refract. Surg. – 1998. – Vol. 24, № 7. – P. 1007-9.

157. Siganos, D. Ferrara intrastromal corneal rings for the correction of keratoconus / D. Siganos [et al.] // J.Cataract. Refract. Surg. – 2002. – Vol. 28(11). – P. 1947-1951.

158. Siganos, C. S. Management of keratoconus with Intacs / C. S. Siganos[et al.] // Am. J. Ophthalmol. – 2003. – Vol. 135(1). – P. 64-70.

159. Sharma, M. Comparison of single-segment and double-segment Intacs for keratoconus and post-LASIK ectasia / M. Sharma, B. S. Boxer Wachler // Item. – 2006. – Vol. 141, №5. – P. 891-5.

160. Sherwin, T. Cellular incursion into Bowman's membrane in the peripheral cone of the keratoconic cornea / T. Sherwin [et al.] // Exp. Eye Res. – 2002. – Vol. 74, № 4. – P. 473-82.

161. Smolek, M. K. Collagen fibril orientation in the human corneal stroma and itsimplications in keratoconus / M. K. Smolek, W. H. Beekhuis // Invest. OphthalmoL Vis. Sci. – 1997. – Vol. 38, № 7. – P. 121-9.

162. Smolek, M. K. Cinemakeratography using computer morphing / M. K. Smolek, S. D. Klyce // Optom. Vis. Sci. – 1997. – Vol. 74, № 11. – P. 970-5.

163. Smolek, M. K. Current keratoconus detection methods compared with a neural network approach / M. K. Smolek, S. D. Myce // Invest. Ophthalmol. Vis. Sci. – 1997. – Vol. 38, № 11. – P. 2290-9.

164. Smolek, M. K. Keratoconus and contact lens-induced corneal warpage analysis using the keratomorphic diagram /M. K. Smolek, S. D. Klyce, N. Maeda // Item. – 1994. – Vol. 35, № 13. – P. 4192-204.

165. Somodi, S. Confocal in vivo microscopy and confocal laser-scanning fluores cence microscopy in keratoconus / S. Somodi [et al.] // Ger. J. Ophthalmol. – 1996. – Vol. 5, № 6. – P. 518-25.

166. Spitznas, M. Long-term functional and topographic results seven years after epi-keratophakia for keratoconus / M. Spitznas [et al.] // Graefes Arch. Clin. Exp. Ophthalmol. – 2002. – Vol. 240, № 8. – P. 639-43.

167. Sproel, E. Increased rigidity of the cornea caused by intrastromal cross-linking / E. Sproel [et al.] // Ophthalmologe. – 1997. – Bd. 94, № 2. – P. 902-6.

168. Sproel, E. Induction of cross-links in corneal tissue / E. Sproel, M. Huhle, T. Seiler // Exp. Eye Res. – 1998. – Vol. 66, № 1. – P. 97-103.

169. Spoerl, E. Thermomechanical behavior of collagen-cross-linked porcine cornea / E. Spoerl [et al.] // Ophthalmologica. – 2004. – Bd. 218, №2. – P. 136-40.

170. Spoerl, E. Increased resistance of crosslinked cornea against enzymatic digestion / E. Spoerl, G. Wollensak, T. Seiler // Curr. Eye Res. – 2004. – Vol. 29, № 1. – P. 35-40.

171. Sun, R. Photorefractive keratectomy in keratoconus suspects / R. Sun, H. V. Gimbel, G. B. Kaye // J. Cataract. Refract. Surg. – 1999. – Vol. 25, № 11. – P. 1461-6.

172. Swanson, M. Collagen crosslinking reinforcement 100 + cases / M. Swanson // XXII Congress of the ESCRS, Abstract. – Paris, 2004.

173. Thalasselis, A. Recurrent keratoconus 40 years after keratoplasty / A. Thalasselis, J. Etchepareborda // Ophthalmic. Physiol. Opt. – 2002. – Vol. 22, № 4. – P. 330-2.

174. Tomidokoro, A. Changes in anterior and posterior corneal curvatures in keratoconus / A. Tomidokoro [et al.] // Ophthalmology. – 2000. – Vol. 107, № 7. – P. 1328-32.

175. Torquetti, L. Long-term follow-up of intrastromal corneal ring segments in keratoconus / L. Torquetti, R. F. Berbel, P. Ferrara // J. Cataract. Refract. Surg. – 2009. – Vol. 35(10). – P. 1768-1773.

176. Tsubota, K. Corneal epithelium in keratoconus / K. Tsubota, Y. Mashima, H. Murata // Cornea. – 1995. – Vol. 14, № 1. – P. 77-83.

177. Tune, Z. Corneal ring segments (INTACS) for the treatment of asymmetrical astigmatism of the keratoconus. Follow-up after 2 years / Z. Tune [et al.] // J. Fr. Ophtalmol. – 2003. – Vol. 26, № 8. – P. 824-10.

178. Vajpayee, R. B. Epikeratoplasty for keratoconus using manually dissected fresh lenticules: 4-year follow-up / R. B. Vajpayee, N. Sharma // J. Refract. Surg. – 1997. – Vol. 13, № 7. – P. 659-62.

179. Watson, S. L. Comparison of deep lamellar keratoplasty and penetrating keratoplasty in patients with keratoconus / S. L. Watson [et al.] // Ophthalmoiolgy. – 2004. – Vol. 111, № 9. – P. 1676-82.

180. Watters, G. A. Evaluation of mild, moderate, and advanced keratoconus using ultrasound pachometry and the EyeSys videokeratoscope / G. A. Watters, H. Owens // Optom. Vis. Sci. – 1998. – Vol. 75, № 9. – P. 640-10.

181. Wollensak, G. Riboflavin/ultraviolet-a-induced collagen crosslinking for the treatment of keratoconus / G. Wollensak, E. Spoerl, T. Seller // Am. J. Ophthalmol. – 2003. – Vol. 135, № 5. – P. 620-7.

182. Wollensak, G. Keratocyte apoptosis after corneal collagen cross-linking using riboflavin/UVA treatment / G. Wollensak, E. Spoerl, M. Wilsch, T. Seiler // Cornea. – 2004. – Vol. 23, № 1. – P. 43-9.

183. Wollensak, G. Collagen fiber diameter in the rabbit cornea after collagen crosslinking by riboflavin / UVA / G. Wollensak [et al.] // Cornea. – 2004. – Vol. 23, № 5. – P. 503-7.

184. Wygledowska-Promienska, D. Eight year results of excimer laser correction for irregular astigmatism by linear excimer laser photoablations of the cornea in cases of keratoconus / D. Wygledowska-Promienska, S. Gierek-Ciaciura // Klin. Oczna. – 2000. – Vol.102, № 6. – P. 439-42.

185. Wygledowska-Promienska, D. Use of AutoTopograf TMS-3 keratoconus screening program for kerartoconus detection / D. Wygledowska-Promienska, I. Zawojska // Klin. Oczna. – 2000. – Vol. 102, № 4. – P. 237-40.

186. Zadnik, K. Biomicroscopic signs and disease severity in keratoconus. Collaborative Longitudinal Evaluation of Keiatoconus (CLEK) Study Group / K. Zadnik [et al.] // Cornea. – 1996. – Vol. 15, № 2. – P. 139-46.

187. Zadok, D. Penetratimng keratoplasty or keratoconus: long-term results / D. Zadok [et al.] // Cornea. – 2005. – Vol. 24, № 8. – P. 959-961.