ФЕДЕРАЛЬНОЕ ГОСУДАРСТВЕННОЕ АВТОНОМНОЕ УЧРЕЖДЕНИЕ
«МЕЖОТРАСЛЕВОЙ НАУЧНО-ТЕХНИЧЕСКИЙ КОМПЛЕКС «МИКРОХИРУРГИЯ ГЛАЗА» ИМ. АКАД. С.Н. ФЕДОРОВА» МИНИСТЕРСТВА ЗДРАВООХРАНЕНИЯ РОССИЙСКОЙ ФЕДЕРАЦИИ

На правах рукописи

СИНИЦЫН МАКСИМ ВЛАДИМИРОВИЧ

КЛИНИКО-ЭКСПЕРИМЕНТАЛЬНАЯ ОЦЕНКА ЭФФЕКТИВНОСТИ ИНТРАСТРОМАЛЬНОЙ ИМПЛАНТАЦИИ КОЛЕЦ MYORING ПО ОПТИМИЗИРОВАННОЙ ТЕХНОЛОГИИ В РЕАБИЛИТАЦИИ ПАЦИЕНТОВ С КЕРАТОКОНУСОМ

14.01.07. – глазные болезни

Диссертация на соискание ученой степени
кандидата медицинских наук

Научный руководитель:
доктор медицинских наук
Поздеева Надежда Александровна

Москва 2017

ОГЛАВЛЕНИЕ

ВВЕДЕНИЕ…….. 5

ГЛАВА 1. ОБЗОР ЛИТЕРАТУРЫ……..... 13

1.1. Эпидемиология кератоконуса……..... 13

1.2. Современный взгляд на этиопатогенез кератоконуса……. 14

1.3. Классификация кератоконуса……..... 17

1.4. Клиника и диагностика кератоконуса…….. 20

1.5. Современные методы лечения и реабилитации больных с кератоконусом…… 25

1.6. Применение интрастромальных роговичных сегментов в реабилитации пациентов с кератоконусом …….. 31

1.7. Применение колец MyoRing в реабилитации пациентов с кератоконусом…… 38

ГЛАВА 2. МАТЕРИАЛ И МЕТОДЫ……..... 46

2.1. Дизайн исследования…….. 46

2.2. Экспериментальное исследование прочностных характеристик роговицы после формирования интрастромальных кармана и тоннеля с применением фемтосекундного лазера без и с имплантацией интрароговичных имплантов…….. 47

2.3. Клинико-функциональные методы обследования пациентов……... 52

2.4. Клиническая характеристика обследуемых пациентов …… 58

2.5. Характеристика и методы расчета интрастромальных имплантов……... 61

2.5.1. Характеристика интрастромальных колец MyoRing и расчет их параметров ……..... 61

2.5.2. Характеристика роговичных сегментов и расчет их параметров..... 63

2.6. Характеристика лазерной установки ……..... 66

2.7. Технология стандартной интрастромальной имплантации колец MyoRing и роговичных сегментов с применением фемтосекундного лазера у пациентов

кератоконусом……. 67
2.7.1. Стандартная технология интрастромальной имплантации колец MyoRing при кератоконусе с применением фемтосекундного лазера IntraLase FS 60 кГц для формирования интрастромального кармана..... 68
2.7.2. Технология имплантации роговичных сегментов при кератоконусе с применением фемтосекундного лазера IntraLase FS 60 кГц для формирования интрастромального тоннеля..……... 70
ГЛАВА 3. РЕЗУЛЬТАТЫ ЭКСПЕРИМЕНТАЛЬНОГО И КЛИНИКО-ФУНКЦИОНАЛЬНЫХ ИССЛЕДОВАНИЙ……..... 73
3.1. Результаты экспериментального исследования прочностных характеристик роговицы……..…… 73
3.2. Результаты клинико-функциональных исследований…….. 75
3.2.1. Результаты дооперационного клинико-функционального обследования пациентов……..... 76
3.2.2. Оптимизированная технология интрастромальной имплантации колец MyoRing при кератоконусе с применением фемтосекундного лазера IntraLase FS 60 кГц для формирования интрастромального кармана……. 86
3.2.3. Интраоперационные осложнения……..... 88
3.2.4. Общая характеристика клиники послеоперационного периода…… 88
3.2.4.1. Осложнения раннего послеоперационного периода……... 90
3.2.4.2. Осложнения позднего послеоперационного периода……. 91
3.2.5. Клинико-функциональные результаты интрастромальной имплантации с применением фемтосекундного лазера колец MyoRing по оптимизированной технологии в сравнении со стандартным методом и с имплантацией роговичных сегментов у пациентов со II стадией кератоконуса (1-я подгруппа)……..... 93
3.2.6. Клинико-функциональные результаты интрастромальной имплантации с применением фемтосекундного лазера колец MyoRing по оптимизированной технологии в сравнении со стандартным методом

и с имплантацией роговичных сегментов у пациентов с III стадией кератоконуса (2-я подгруппа)……... 107
3.2.7. Анализ безопасности интрастромальной имплантации с применением фемтосекундного лазера колец MyoRing по оптимизированной технологии в сравнении со стандартным методом и с имплантацией роговичных сегментов у пациентов с кератоконусом II и III стадии……... 120
3.2.8. Сроки и влияние на рефракционный эффект коррекции положения кольца MyoRing……..... 125
3.2.9. Особенности морфологической картины роговицы по данным конфокальной микроскопии в различные сроки после интрастромальной имплантации роговичных сегментов и колец MyoRing с применением фемтосекундного лазера……..... 129
ЗАКЛЮЧЕНИЕ…….. 132
ВЫВОДЫ……..... 156
ПРАКТИЧЕСКИЕ РЕКОМЕНДАЦИИ……..... 158
СПИСОК СОКРАЩЕНИЙ…….. 159
СПИСОК ЛИТЕРАТУРЫ……..... 161

ВВЕДЕНИЕ

«Кератоконус – это генетически детерминированное дистрофическое заболевание роговицы, характеризующееся нарушением ее биомеханической стабильности за счет структурной дезорганизации коллагеновых волокон, которое приводит к оптической неоднородности ткани роговицы с последующим истончением, конусовидным выпячиванием и нарушением прозрачности» (Титаренко З.Д., 1984). «Актуальность кератоконуса определяется тенденцией к росту заболеваемости, двусторонним поражением органа зрения, высокой социальной значимостью в связи с прогрессирующим характером течения, приводящим пациентов к инвалидизации по зрению в молодом трудоспособном возрасте» (Севостьянов Е.Н., 2005; Горскова Е.Н., 1998).

Среди всех заболеваний роговицы кератоконус является одной из самых распространённых причин слабовидения и составляет по данным разным авторов 0,6-0,9% (Coperman P.W., 1965; Каспаров А.А., 1988; Севостьянов Е.Н., 2006). В литературе освещаются различные теории возникновения кератоконуса. Часть исследователей придерживается генетической теории (Шишкин Ю.В., 1996; Горскова Е.Н., 1998), другие - нейрогуморальной, иммуноаллергической, вирусной, экологической (Дронов М.М., Пиров Ю.И., 2002; Malecase F., 2003) или многофакторной теории (Каспаров А.А., 2002).

Патогенез кератоконуса тоже изучен недостаточно. Согласно последним исследованиям, в патогенезе кератоконуса лежит постоянное хроническое повреждение эпителия, сопровождающееся неполноценностью боуменовой мембраны, приводящее к проникновению эпителиальных лизосомальных ферментов в строму, что в свою очередь приводит к хроническому апоптозу кератоцитов (Mohar R.R., Meisler D.M., 1998; Севостьянов Е.Н., Горскова Е.Н., Теплова С.Н., 2002), повышению уровня лизосомальных ферментов – ингибиторов протеиназ и далее – к разрушению коллагена и дистрофическим дегенеративным изменениям в эпителии (Дронов М.М., 2002).

Все современные способы реабилитации пациентов с кератоконусом направлены на стабилизацию заболевания и коррекцию сопутствующей аметропии. Выбор способа

определяется в каждом случае индивидуально с учетом клинико-функциональных данных пациента (Титоренко З.Д., 1984; Горскова Е.Н., 1998; Каспарова Е.А., 2003).

До сих пор нет единого мнения о первоочередности применения конкретных методов лечения в зависимости от стадии заболевания. При I стадии кератоконуса с целью оптической коррекции аметропии у больных с кератоконусом некоторые авторы считают целесообразным использовать очки, пока удовлетворяет в них острота зрения (Gupta A., 2005), жесткие контактные линзы (ЖКЛ) (Gasset A.R., 1978; Macsai M., 1990; Pallikaris I.G., 2001; Бобровских Н.В., 2009). Ряд авторов придерживается мнения, что ношение контактных линз (КЛ) приостанавливает развитие кератоконуса (Gaida S., 2005), другие, наоборот, считают, что ношение КЛ способствует прогрессированию заболевания (Gasset A.R., 1978; Macsai M., 1990; Nagymihali A., 2005; Бодрова С.Г., 2009).

При I стадии кератоконуса для стабилизации заболевания применяются кросслинкинг роговичного коллагена (КРК), комбинированная методика фототерапевтической и фоторефракционной кератэктомии (Каспарова Е.А., Каспаров А.А., Kremer I., 2002; Wollensak G., 2003; Аветисов С.Э., 2004; Костин О.А., Alio J.L., 2006; Sproel E., 2007; Сусликов С.В., Маслова Н.А., 2009; Паштаев Н.П., Поздеева Н.А., Зотов В.В., 2015). При II-III стадиях кератоконуса применяются интрастромальные импланты как импортного (интрастромальные роговичные сегменты (ИРС) Ferrara Ring (Kera Vision Ring, Italy), Intacs (Addition Technology Inc., USA), кольца MyoRing (Dioptex, Австрия)), так и отечественного производства (ИРС от 90 до 210° (ООО НЭП «Микрохирургия глаза», РФ), ИРС с длиной дуги 359° (ООО НЭП «Микрохирургия глаза», РФ)) или комбинированные методики имплантации ИРС или колец MyoRing с КРК. Эффективность и стабильность результатов при применении вышеуказанных методов подтверждена большим количеством публикаций различных авторов и не вызывает сомнений (Блаватская Е.Д., 1956; Colin J., Ferrara P., 2003; Kwitko S., Severo N.S., Мороз З.И., Измайлова С.Б., Ковшун Е.В., 2004; Alio J.L., 2006; Daxer A., 2008-2014; Kanellopoulos A.J., 2009; Mahmoud H., 2010; Паштаев Н.П., Маслова Н.А., 2012).

Однако, при снижении минимальной толщины роговицы менее 350 мкм эффективность интрастромальных имплантов снижается, так как значительно меняется

архитектоника роговицы, ее биомеханические свойства и увеличивается риск протрузии имплантов (Мороз З.И., Измайлова С.Б., Ковшун Е.В., 2004; Alio J.L., 2006; Daxer A., 2008, 2009, 2010, 2012, 2014; Kanellopoulos A.J., 2009; Mahmoud H., 2010; Паштаев Н.П., Маслова Н.А., 2012; Синицын М.В., Поздеева Н.А., 2014). В связи с этим широкое применение получила глубокая передняя послойная кератопластика (DALK), при которой остаются интактными десцеметова мембрана и эндотелий, что снижает риск иммунных конфликтов и отторжения трансплантата, поскольку на интактном эндотелии отсутствуют молекулы HLA-DR (Anwar M., 2002; Zadok D., 2005; Pakrou N., 2006; Паштаев Н.П., Паштаев А.Н., Малюгин Б.Э., 2013). При появлении помутнений роговицы и переходе кератоконуса в IV стадию применяется сквозная кератопластика (Каспарова Е.А., 2003; Мороз З.И., 2008; 2010; Лебедь Л.В., 2013).

В последние годы высокие послеоперационные результаты показывает применение фемтосекундного лазера (ФСЛ) при различных видах кератопластики, позволяющего выкраивать роговичный диск любого профиля с предельно ровными краями (Лебедь Л.В., Паштаев Н.П., 2012).

Анализ зарубежной литературы выявил ограниченное количество исследований об отдаленных сравнительных клинико-функциональных результатах имплантации колец MyoRing в интрастромальный карман, сформированный с помощью ФСЛ. Так в 2011 году J.L. Alio и D.P. Pinero приводят результаты имплантации MyoRing в интрастромальный карман, сформированный с помощью ФСЛ IntraLase FS 15 кГц. В 2012 году B. Daxer, H. Mahmoud и A. Daxer приводят результаты имплантации MyoRing в интрастромальный карман, сформированный с помощью ФСЛ Ziemer Femto LDV. Во всех случаях MyoRing имплантировалось в интрастромальный карман диаметром 9,0 мм, сформированный на стандартной глубине 300 мкм, согласно рекомендациям A. Daxer.

Первое сообщение об использовании ФСЛ IntraLase FS 60 кГц в России при кератоконусе с целью формирования интрастромального кармана для имплантации колец MyoRing было опубликовано в 2014 году. Н.П. Паштаев, Н.А. Поздеева, М.В. Синицын отмечали высокие предварительные клинико-функциональные результаты и отсутствие интра- и послеоперационных осложнений.

В предложенной A. Daxer методике кольцо MyoRing всегда имплантируется в интрастромальный карман диаметром 9,0 мм, сформированный при помощи микрокератома Pocket Maker на конкретно заданной глубине 300 мкм, для которой разработан соответствующий ей аппланатор, это ограничивает хирурга в выборе глубины залегания кольца MyoRing и не учитывает индивидуальной толщины роговицы пациента. В литературных источниках приведены лишь единичные публикации о сроках и влиянии на рефракционный эффект производимой в послеоперационном периоде коррекции положения кольца MyoRing. Нет сведений о возможности изменения параметров интрастромального кармана и их влиянии на биомеханические свойства роговицы, о дифференцированном подходе к применению методов интрастромальной имплантации колец MyoRing и интрароговичных сегментов с применением фемтолазера для формирования интрастромальных кармана и тоннеля. Отсутствуют экспериментальные работы, описывающие в сравнительном аспекте изменения биомеханики роговицы после формирования интрастромальных кармана и тоннеля с помощью фемтолазера, в том числе после имплантации колец MyoRing и интрароговичных сегментов. Эти нерешенные вопросы обусловили проведение данного исследования.

Целью исследования является разработка оптимизированной технологии интрастромальной имплантации колец MyoRing с применением фемтосекундного лазера для повышения эффективности реабилитации пациентов с кератоконусом II и III стадий (по классификации Amsler-Krumeich).

Для достижения цели были поставлены следующие **задачи**:

1. Оптимизировать параметры интрастромального кармана, формируемого с применением фемтосекундного лазера, для имплантации колец MyoRing.
2. Исследовать и сравнить в эксперименте влияние на прочностные свойства роговицы формирования с помощью фемтосекундного лазера интрастромальных карманов на различной глубине без и с имплантацией кольца MyoRing и интрастромального тоннеля без и с имплантацией интрароговичных сегментов.

3. Провести анализ клинико-функциональных результатов интрастромальной имплантации колец MyoRing по оптимизированной технологии в сравнении со стандартным методом и с имплантацией роговичных сегментов в интрастромальные карманы и тоннели, сформированные с применением фемтосекундного лазера.
4. Оценить и сравнить по данным конфокальной микроскопии морфологические изменения структуры роговицы in vivo после интрастромальной имплантации колец MyoRing и интрароговичных сегментов.
5. Установить оптимальные сроки выполнения и влияние на рефракционный эффект коррекции положения кольца MyoRing.
6. Определить дифференцированные показания для интрастромальной имплантации колец MyoRing по оптимизированной технологии и интрароговичных сегментов с применением фемтосекундного лазера в реабилитации пациентов с кератоконусом II–III стадии.

Научная новизна

1. Впервые показано, что оптимизированная технология интрастромальной имплантации колец MyoRing с применением фемтосекундного лазера по сравнению со стандартным методом и с имплантацией интрароговичных сегментов приводит к более выраженному уплощению роговичной поверхности с более значительным снижением кератотопографических индексов, элевации задней роговичной поверхности и значений суммарных роговичных аберраций, в том числе высших порядков; большему повышению, по сравнению со стандартным методом, биомеханических свойств роговицы по данным ORA у пациентов с кератоконусом II и III стадий; более выраженному по сравнению с имплантацией интрароговичных сегментов увеличению остроты зрения у пациентов с кератоконусом III стадии при среднем значении кератометрии более 55,0 дптр, элевации передней поверхности роговицы у пациентов с кератоконусом II и III стадий.

2. Впервые в эксперименте доказано, что оптимизированная технология имплантации колец MyoRing способствует большему повышению прочностных свойств роговицы по сравнению со стандартным методом и с имплантацией интрастромальных сегментов.
3. Впервые по данным конфокальной микроскопии показаны идентичные морфологические изменения в строме роговицы и различие в более частом формировании эпителиальной пробки при заживлении входного разреза после имплантации с применением фемтосекундного лазера колец MyoRing по сравнению с интрароговичными сегментами.

Практическая значимость

1. Впервые разработана, клинически апробирована и внедрена оптимизированная технология интрастромальной имплантации колец MyoRing с применением фемтосекундного лазера для формирования интрастромального кармана в реабилитации пациентов с кератоконусом II-III стадии.
2. Впервые отмечено, что стабилизация кератоконуса после имплантации колец MyoRing по оптимизированной и стандартной технологиям происходит к 1 году, однако, в отличие от оптимизированной технологии, при применении стандартного метода имеется незначительный регресс данных минимальной пахиметрии над кольцом MyoRing, кератометрии, элевации задней поверхности роговицы в период от 6 до 12 мес после операции.
3. Впервые установлено, что оптимальными сроками для коррекции положения кольца MyoRing являются первые 3 мес после проведенной операции, определена зависимость рефракционного эффекта от величины, направления смещения, а также от параметров самого кольца.
4. Впервые разработаны дифференцированные показания к применению методов интрастромальной имплантации колец MyoRing по оптимизированной технологии и

интрароговичных сегментов с применением фемтосекундного лазера для формирования интрастромальных кармана и тоннеля.

Основные положения, выносимые на защиту

Применение разработанной оптимизированной технологии имплантации колец MyoRing в интрастромальный карман, сформированный с применением фемтосекундного лазера, позволяет за счет оптимизации параметров интрастромального кармана и создания дополнительного каркаса в глубоких слоях задней стромы ослабленной роговицы улучшить ее биомеханические свойства, остановить прогрессирование кератоконуса II – III стадии, стабилизировать данные пахиметрии и элевации передней и задней роговичных поверхностей и одновременно улучшить визометрические данные пациентов, снизить суммарные роговичные аберрации, что способствует повышению уровня социальной и профессиональной реабилитации пациентов с кератоконусом.

Апробация работы

Основные положения диссертации доложены и обсуждены на XIV-XVII всероссийских научно-практических конференциях «Современные технологии катарактальной и рефракционной хирургии» (Москва, 2013-2016), на XI, XII всероссийских научно-практических конференциях «ФЕДОРОВСКИЕ ЧТЕНИЯ» (Москва, 2013, 2014), на научно-практической конференции «Рефракция» (Самара, 2013), на научно-практической конференции «Восток–Запад» (Уфа, 2013), на научно-практической конференции «Новые технологии в офтальмологии» (Казань, 2013), на заседании регионального отделения Общества офтальмологов России (Чебоксары, 2013, 2014), на VII Евро-Азиатской международной конференции по офтальмохирургии (Екатеринбург, 2015), на X съезде офтальмологов России (Москва, 2015), на научно–практической конференции, посвященной 90-летию профессора Л.В. Коссовского "Современные методы лечения и диагностики в офтальмологии" (Нижний Новгород,

2015), а также на научно–практической конференции «Современные медицинские технологии диагностики и лечения кератэктазии» (Волгоград, 2016).

Публикации

По теме диссертации опубликовано 14 печатных работ, из них 5 – в научных журналах, рецензируемых ВАК РФ. Получен 1 патент РФ и подана 1 заявка на изобретение.

Реализация результатов работы

Результаты исследования внедрены в клиническую практику Чебоксарского филиала ФГАУ «МНТК «Микрохирургия глаза» им. акад. С.Н. Фёдорова» Минздрава России, включены в программу лекционного курса на сертификационном цикле по офтальмологии и курсах тематического усовершенствования по диагностике и лечению патологии рефракции научно-образовательного отдела Чебоксарского филиала ФГАУ «МНТК «Микрохирургия глаза» им. акад. С.Н. Фёдорова» Минздрава России и ГАУ ЧР ДПО «Институт усовершенствования врачей» Минздрава ЧР.

Структура и объём работы

Диссертация изложена на 178 листах компьютерного текста и состоит из введения, 3-х глав собственных исследований, заключения, выводов, практических рекомендаций и обзора литературы. Работа иллюстрирована 67 рисунками и 23 таблицами. Библиографический указатель содержит 168 источников, из них 87 работ отечественных и 81 – зарубежных авторов.

Экспериментальные исследования прочностных характеристик роговицы проводили в лаборатории ФГБОУ ВО «Казанский государственный архитектурно-строительный университет» (Казань, к.т.н. Гайфуллин А.Р.).

ГЛАВА 1

ОБЗОР ЛИТЕРАТУРЫ

Кератоконус (от др.-греч. Κέρας — «рог» и κῶνος — «конус») – дистрофическое, как правило, двухстороннее заболевание роговицы, характеризующееся нарушением организации коллагеновых волокон, приводящее к снижению ее биомеханической стабильности с последующим истончением, конусовидным выпячиванием и снижением прозрачности [45, 84, 151].

Проблема кератоконуса занимает лидирующее место в структуре кератэктазий. Кератоконус развивается у пациентов молодого и работоспособного возраста, имеет тенденцию к прогрессированию и к возникновению заболевания на парном глазе, что может привести к инвалидности по зрению и делает реабилитацию пациентов с данной патологии одной из актуальных проблем современной офтальмологии [154].

1.1. Эпидемиология кератоконуса

По данным ВОЗ, частота заболевания кератоконуса составляет от 2 до 17% и зависит от региональных, географических и социальных факторов [44, 74, 132].

По данным разных авторов, частота встречаемости кератоконуса колеблется в пределах от 1:250 до 1:100000 человек [8, 39, 45, 107, 132].

В 1986 году R.H. Kennedy сообщил о частоте встречаемости кератоконуса в штате Миннесота (США) – 54,5:100000 населения [132]. В 1998 годах M.J. Mannis в 1987 и Y.S. Rabinowitz выявили встречаемость кератоконуса во всех штатах США и отметили частоту его возникновения 1:2000 человек [44]. В 1994 году R. Eschmann и D. Roth-Muff выявили частоту встречаемости кератоконуса в Германии – 1:20000 человек [84]. В 2005 году A.A. Assiri описывал частоту встречаемости кератоконуса в Саудовской Аравии 1:50000 населения [8]. В 1995 году Е.Н. Горскова, Е.Н. Севостьянов в Челябинской области отметили частоту встречаемости кератоконуса 11:100000 [18, 74].

Кератоконус, как правило, является двусторонним заболеванием, но начало и течение заболевания на обоих глазах могут быть различны. По данным M. Itoi (1984), R.H. Kennedy с соавторами (1986), O.H. Haugen (1992), S.I. Tuft с соавторами (1994), L.R. Lee с соавторами (1996) частота встречаемости кератоконуса только на одном глазу составляет 4,3 – 15% случаев. Кроме того, при одностороннем кератоконусе примерно в половине случаев на здоровом глазу заболевание может возникнуть в течение ближайших 16 лет [8, 45, 132, 154].

Мультицентровое исследование кератоконуса (CLEK), проводимое в США в 16 медицинских центрах, в котором принимали участие 1209 пациентов, показало, что средний возраст пациентов при выявлении кератоконуса составлял 39 лет [107, 121].

У трети пациентов моложе 25 лет отмечаются рубцовые изменения в роговице при длительности заболевания свыше 8 лет, в группе пациентов старше 25 лет – в два раза реже [39, 74, 84]. Сквозная кератопластика проводится у 15% пациентов с кератоконусом в возрасте до 40 лет, в 8% случаев – в возрасте старше 40 лет [8]. У пациентов до 35 лет в течение двух лет кривизна роговицы увеличивается на 3 диоптрии в 35% случаев, в то время как в группе пациентов старше 35 лет такое увеличение кривизны роговицы встречается в 18% случаев [44, 132].

1.2. Современный взгляд на этиопатогенез кератоконуса

Роговица является главной оптической и преломляющей средой глаза, оптическая сила которой в среднем составляет 44 дптр. Ее кривизна и прозрачность обеспечиваются за счет особой ориентировки коллагеновых волокон, залегающих горизонтально и вертикально (под углом 90° и 180°), параллельно друг другу и поверхности роговицы. От состояния волокон коллагена, межколлагеновых связей и их структурной организации зависят биомеханические свойства роговицы [8, 19, 27, 35, 39, 55, 108, 141, 163].

Несмотря на то, что прошло уже более 260 лет с момента описания конусообразной роговицы доктором B. Mauchart (1748) [45], проведен огромный объем исследований, посвященных проблеме кератоконуса, однако этиология кератоконуса до

сих пор остается неизвестной. На сегодняшний день представлено большое количество различных теорий происхождения кератоконуса: наследственная, эндокринная, обменная, иммуноаллергическая, экологическая, вирусная и многофакторная.

В настоящее время наибольший интерес у офтальмологов привлекает **наследственная (генетическая) теория** в связи с частым сочетанием кератоконуса с наследственными синдромами и аномалиями человека, такими как болезнь Дауна, Элерса-Данлоса, пролапс митрального клапана, синдром Крузона, голубых склер, амавроз Лебера, пигментная дегенерация сетчатки, гранулярная дистрофия роговицы, гемофилия и т.д. [19]. Семейно-наследственный характер кератоконуса наблюдается в 10 – 32% случаев [27]. Генетическая предрасположенность происхождения кератоконуса доказана в исследованиях однояйцовых близнецов. Характер наследования кератоконуса авторами представляется по-разному. Большее число исследователей считают, что кератоконус наследуется по аутосомно-доминантному типу [44, 74]. В 1992 году Y.S. Rabinowitz с соавт. сообщили об обнаружении «геном-кандидата» – гена COL6A1cDNA, ответственного за развитие кератоконуса, локализующегося на хромосомах 16q и 20q и кодирующего продукцию коллагена IV типа [45]. В 2005 году они же сообщили о новом гене КС6, локализованном в регионе p12.3 на хромосоме 18 [8]. В 2002 году H. Tyynismaa с соавт. в исследовании населения Финляндии установили, что ген, ответственный за возникновение кератоконуса, расположен в пределах региона q22.3-q23.1 хромосомы 16 [107]. В 2004 году F. Brancati сообщил, что локус наследования кератоконуса у человека картирован в регионе p14-q13 на хромосоме 3 [44]. В 2005 году Y.G. Tang с соавт. выявил ген кератоконуса на хромосоме 5 в регионе q14.1-q21.3 [84]. В основе генетической теории лежит генетически запрограммированная гибель (апоптозом) кератоцитов, которая приводит к снижению биомеханической прочности роговицы, ее истончению конусовидному выпячиванию и помутнению [19].

В основе **обменной теории** возникновения кератоконуса лежит нарушение обменных процессов, и прежде всего, снижение антиоксидантной активности ферментов, нарушение их обмена с последующим увеличением уровня перекисей липидов, активации лизосомальных и гидролитических ферментов и в итоге к лизису

внутриклеточных структур [39, 45, 72]. Рядом автором было отмечено, что в роговице пациентов с кератоконусом происходит значительное снижение антиоксидантной активности ферментов, повышение активности катепсинов, коллагеназ [141].

Эндокринная теория была одной из первых в связи с сочетанием кератоконуса с различными дисфункциями желез внутренней секреции, сопровождающихся нарушением гипофизарно-диэнцефальной системы, адипозо-генитальной недостаточностью, гипер – или гипотиреоидизмом [43, 84].

Иммуноаллергическая теория связана с выявляемостью у пациентов с кератокоунсом чаще, чем у здоровой популяции атопических заболеваний, например астмы, аллергии, экземы и т.д. Выявлено нарушение иммунного гомеостаза, увеличение Ig M, C3, C4 компонентов комплимента, усиление дефективности Т-супрессоров и увеличение IgG, приводящих к срыву аутотолерантности к антигенам роговицы. У всех пациентов данного контингента больных повышен в крови уровень HLA-антигена. В биоптатах конъюнктивы пациентов с кератоконусом выявлена высокая инфильтрация лимфоцитами, моноцитами, макрофагами, плазматическими клетками, а также значительная концентрация тучных клеток [8, 39, 44, 74, 151, 154].

Вирусная теория возникновения кератоконуса предложена в связи с высоким процентом (свыше 80%) инфицированности больных кератоконусом вирусом гепатита В, описанным в работе В.Н. Кушнира в 2002 году [8].

Экологическая теория связана с выявлением пациентов с кератоконусом в местах, подвергшихся техногенному загрязнению окружающей среды, в высокогорье в связи с воздействием там коротковолнового излучения и гипоксии и т.д. [45, 55, 84].

Многофакторная теория объединяет все перечисленные теории возникновения кератоконуса [8, 23, 39, 84, 141].

В последние годы увеличилась выявляемость кератоконуса в связи с появлением современной диагностической аппаратуры (современные модели кератотопографов, оптические когерентные томографы переднего отрезка, конфокальный микроскоп, Pentacam), особенно случаи его ятрогенного развития (вторичный кератоконус) [20, 115]. Частота встречаемости вторичных кератэктазий после рефракционнолазерной хирургии,

по данным различных авторов, составляет 0,04-0,6% [97]. Их причиной является снижение биомеханических свойств роговицы при формировании ее клапана и уменьшением общей толщины стромы во время абляции [74, 115].

В 1951 году В.П. Рощин пришёл к заключению, что началом заболевания нужно считать нарушение структуры десцеметовой мембраны, а деструктивные изменения стромы имеют вторичный характер [8]. Со временем, другими авторами было показано первоочередность изменения эпителия и боуменовой мембраны, а затем нарушения в десцеметовой оболочке [76, 84, 97].

Исследования В.Г. Копаевой, Н.И. Затулиной, Л.С. Легких в 1992 году показали, что дистрофические изменения захватывают не только роговицу, но и склеру, что свидетельствует о поражении всей наружной соединительнотканной оболочки глаза [44, 141]. Кератоконус является невоспалительным заболеванием, т.к. погибшие кератоциты, разрушенные коллагеновые волокна под действием коллагеназ, лизосомальных катепсинов B и G, подвергаются быстрому фагоцитозу кератоцитами, выполняющими роль кератокластов, и отдельными макрофагами. При этом отсутствует воспалительная реакция в роговице, т.к. цитоплазматическая мембрана клеток в условиях програмированной гибели сохраняет свою целостность [19].

В литературных источниках имеются сведения о редкой задней форме кератоконуса (симптом Батлера), которая характеризуется увеличением кривизны и элевации задней поверхности роговицы. Встречается чаще у женщин на одном глазу. При данной форме заболевание может быть стабильным на протяжении многих лет [19, 33, 55, 99]. М.М. Дронов, Ю.И. Пирогов считают эту патологию мезодермальным дисгенезом роговицы [23].

1.3. Классификация кератоконуса

Общепринятой единой классификации кератоконуса до настоящего времени еще не предложено. Существует много различных ее вариантов, основанных на клинических

проявлениях, показателях стандартных и специальных методов офтальмологической диагностики, которые постоянно дополняются новыми диагностическими критериями.

В 1961 году M. Amsler была предложена классификация кератоконуса, разделяющая его на 4 стадии на основании данных кератотопографии, биомикроскопии, офтальмометрии, остроты зрения, офтальмометрии и скиаскопии. Причем, I и II стадия были отнесены к кератоконусу forma fruste, III и IV стадии – к классическому кератоконусу. [39, 84]. Данная классификация была дополнена в 1979 году А.А. Киваевым с соавт. дополнительными биомикроскопическими критериями [44].

В 1982 году З.Д. Титаренко дополнила классификацию M. Amsler, в которой разделила кератоконус на 5 стадий (начальную, выраженную, развитую, далеко зашедшую, запущенную) на основании данных остроты зрения, преломляющей силы роговицы, рефрактометрии, кератографии, глубины передней камеры и данных биомикроскопии [84].

В 1993 году Ю.Б. Слонимский предложил хирургическую классификацию кератоконуса, в которой в зависимости от необходимости проведения сквозной кератопластики выделил 3 стадии: дохирургическую, хирургическую и терминальную. Данная классификация основывается на данных остроты зрения, рефракции, толщины роговицы, радиуса ее кривизны, глубины передней камеры, длины глаза, наличия помутнений роговой оболочки и переносимости КЛ [77].

Y.S Rabinovitz., Mc. Donell (1998) дополнили классификацию M. Amsler объединив I и II стадии кератоконуса в субклиническую, а III-IV стадии – в клиническую формы [151].

В 1998 году J. Krumeich дополнил классификацию M. Amsler на основании данных остроты зрения, кератометрии, биомикроскопии, значении толщины роговицы в центре и возможности коррекции цилиндрическими стеклами (табл. 1) [8].

Таблица 1 - Классификация кератоконуса по Amsler-Krumeich (1998)

Стадия кератоконуса	Клинико – функциональные проявления
I	• Конусообразная роговица, начальное появление линий Фогта • Астигматизм < 5 дптр • Кератометрия ≤ 48,0 дптр • Отсутствие помутнений роговицы • Острота зрения 0,5-1,0
II	• Наличие линий Фогта • Астигматизм 5 - 8 дптр • Кератометрия ≤53,0 дптр • Пахиметрия ≥ 400 мкм • Отсутствие помутнений роговицы • Острота зрения 0,1-0,4
III	• Астигматизм 8 - 10 дптр • Кератометрия > 53,0 дптр • Пахиметрия 300-400 мкм • Помутнения роговицы отсутствуют • Острота зрения 0,09-0,02
IV	• Кератометрия > 55,0 дптр • Клиническая рефракция не определяется • Пахиметрия < 300 мкм • Центральное помутнение роговицы • Острота зрения 0,01-0,02

А.А. Каспаров, Е.А. Каспарова (2000) предложили рабочую хирургическую классификацию кератоконуса, в которой авторы подразделили его по течению на 3 клинические формы: хронический прогрессирующий, острый и осложненный кератоконус. По стадии заболевания кератоконус был разделен на начальный, развитый и далекозашедший. Формы и стадии кератоконуса определялись по результатам анамнеза и основных методов диагностики: визометрии, пробы с ЖКЛ, рефрактометрии, биомикроскопии, компьютерной топографии и пахиметрии в 5 точках. В зависимости от формы и стадии кератоконуса предлагался метод его лечения [44].

В 2004 году Е.В. Ивановской предложена классификация острого кератоконуса, который разделен на 3 стадии (начальная, развитая, далекозашедшая) в зависимости от площади и глубины поражения роговицы [35].

В 2006 году J. Kanski предложил разграничить кератоконус на 3 стадии в зависимости от среднего значения кератометрии (Кср): начальную стадию, при которой Кср находится в пределах от 46,0 до 48,0 дптр, стадию развитого кератоконуса, когда Кср равен 48,0 – 54,0 дптр, и стадию далеко зашедшего кератоконуса при Кср>54,0 дптр [44].

В 2010 году классификация кератоконуса M. Amsler была дополнена Т.Д. Абуговой описанием биомикроскопических признаков каждой стадии**,** 6 типами кератоконуса по форме деформации роговицы (островершинный, туповершинный, пикообразный, низковершинный, низковершинный атипичный, пикообразный атипичный), 3 клиническими формами, характеризующимися остановкой прогрессирования кератоконуса на определенном этапе заболевания (несостоявшийся кератоконус, абортивная форма кератоконуса, классический кератоконус) [74].

В 2011г. М.М. Бикбовым с соавт. предложена диагностическая классификация кератоконуса, разделяющая его на 4 стадии по толщине роговицы, измеренной в 3-х мм, 3-5 мм, 5-7 мм зонах по данным оптической когерентной томографии роговицы, глубине передней камеры и углу передней камеры [8].

В 2014 г. С.Б. Измайловой с соавт. была разработана хирургическая классификация, разделяющая кератоконус на субклиническую стадию и 4 клинические стадии на основе анализа корригированной остроты зрения, данных биомикроскопии, минимального значения пахиметрии по данным оптической когерентной томографии роговицы, конфокальной микрокопии, значений элеваций роговичной поверхностей по данным Pentacam, по совокупности которых определяется алгоритм действий врача [39].

1.4. Клиника и диагностика кератоконуса

Ранняя диагностика кератоконуса затруднена из-за слабой выраженности клинических проявлений в отличие от развитой стадии, в связи с чем необходимо

комплексное обследование пациентов с подозрением на кератоконус, которое включает как стандартные, так и специальные методы обследования (Абугова Т.Д., 1985; Бикбов М.М., Бикбова Г.М., Усубов Э.Л., 2011; Маслова Н.А., 2012; Измайлова С.Б., 2014).

К стандартным методам исследования относятся: сбор анамнеза, исследование остроты зрения без и с максимальной коррекцией, рефрактокератометрия, биомикроскопия, пахиметрия, измерение переднезадней оси глазного яблока, тонометрия. К специальным методам исследования относятся: компьютерная кератотопография, аберрометрия с анализом элевационных карт на аппарате Pentacam, оптическая когерентная томография роговицы, конфокальная биомикроскопия с подсчетом плотности эндотелиальных клеток, анализ биомеханических свойств роговицы на аппарате ORA, лабораторные методы (иммунологический, кристаллографический и биохимический анализ слезной жидкости, анализ показателей перекисного окисления липидов и антиоксидантной системы) [7, 14, 44].

Анамнез заболевания позволяет заподозрить кератоконус, особенно при наличии характерных астенопических жалоб, возникновение после 18 лет прогрессирующей миопии в сочетании с астигматизмом, двоение и т.д. [8, 84].

В начальных стадиях кератоконуса показатели остроты зрения очень вариабельны. Острота зрения может снижаться как незначительно (до 0,5 и выше), так и претерпевать значительный диапазон снижения от 0,9 до сотых [53, 72]. Как правило, острота зрения при I стадии заболевания достаточно высокая, что не позволяет заподозрить по ней на этой стадии кератоконус [8, 39, 55, 151].

Одно из ведущих мест в диагностике кератоконуса отводится биомикроскопическому исследованию роговицы [14]. Для I стадии (по классификации M. Amsler, 1961) характерны симптом «разрежения» стромы роговицы, связанный с нарушением правильности расположения роговичных пластин в зоне формирующейся вершины кератоконуса (симптом «гаснущей звезды» или «фейерверка»), утолщение нервных волокон роговицы, визуализирующееся в проходящем свете, субэпителиальное отложение железа (симптом Флейшера) в виде кольца или дуг, как правило расположенных по краю кератэктазии. Со II стадии заболевания можно наблюдать

складки десцеметовой мембраны, или линии Вогта. Для III стадии заболевания характерно помутнение боуменовой мембраны, хорошо видна конусовидная форма роговицы с истончением ее на вершине, для IV – помутнение стромы, разрывы десцеметовой мембраны [8].

Характерные признаки кератоконуса позволяет выявить офтальмометрия и скиаскопия. При офтальмометрии наблюдается «дисторсия» – излом горизонтальных марок, при скиаскопии – «симптом ножниц» - движение теней в разных направлениях, что свидетельствует о наличии иррегулярного астигматизма [39, 45, 55, 154]. Однако, эти признаки кератоконуса более выражены начиная со II стадии заболевания [74, 151].

Снижение показателя пахиметрии является одним из важных признаков кератоконуса [8, 163]. При проведении стандартной пахиметрии в 5 точках при I стадии кератоконуса можно лишь заподозрить ее по меньшей толщине роговицы на вершине кератэктазии на больном глазу при сравнении с парным глазом. Намного более наглядными являются пахиметрические карты роговицы, построенные с помощью оптических когерентных томографов, которые позволяют измерить толщину роговицы в каждой ее точке и локализовать вершину кератоконуса [20, 97].

Появление компьютерных кератотопографов значительно облегчило диагностику кератоконуса [7, 39, 55]. Кератотопограмма позволяет обнаружить патологические изменения формы роговицы до их клинических проявлений, оценить значения корнеальных статистических индексов по Klyce, Maeda, Smolek, которые, к сожалению, не всегда позволяет диагностировать I стадию кератоконуса, так как не измеряет кривизну задней поверхности роговицы [45, 84].

В последние годы широкое применение как в комплексной диагностике кератоконуса, так и в скрининговой диагностике пациентов перед рефракционно-лазерными операциями получил сканирующий проекционный топограф Pentacam HR (Oculus Optikgerate GmbH, Германия). Pentacam сочетает в себе качества многих кератотопографов, ультразвуковых пахиметров, оптического когерентного томографа, возможность измерять степень элевации передней и задней поверхностей роговицы, а также имеет специальную скрининговую программу диагностики кератоконуса в

режиме модуля Белина/Амброзио. Эти функции аппарата Pentacam позволяют выявить кератоконус на доклинической стадии (Forme fruste), проводить динамическое наблюдение за пациентами с подозрением на кератоконус [8, 39, 55].

Появление конфокальной микроскопии роговицы, в связи с ее большой разрешающей способностью, позволило in vivo измерить толщину всех ее слоев, оценить количество, форму, размер эпителиальных клеток, волокон стромы и клеток эндотелия [2, 36, 123, 125, 137, 143, 152].

С.Б. Измайлова с соавт. по данным конфокальной микроскопии выделяют характерные морфологические изменения в роговице для каждой стадии кератоконуса [36, 39]. При I стадии наблюдается псевдокератинизация эпителия, участки разреженности стромы роговицы. При II стадии заболевания присоединяются появление вертикальных стрий в супраэндотелиальных слоях стромы, вертикальная ориентированность кератоцитов, гиперактивация стромальных нервов, плеоморфизм и полимегетизм эндотелиальных клеток, начальное снижение ПЭК. При переходе заболевания в III стадию отмечается увеличение количества и усиление выраженной складчатости в средних и глубоких слоях стромы роговицы, появление зон ацеллюлярности стромы, ПЭК $\geq$ 1800 кл/мм^2. При IV стадии визуализируются рубцовые изменения стромы роговицы, ПЭК $\leq$ 1800 кл/мм^2 или не определяется.

По мере увеличения стадии кератоконуса морфологическим изменениям подвергаются клетки поверхностных слоев эпителия роговицы. «По данным конфокальной микроскопии условно выделяются 4 степени эпителиопатии: для 1 степени эпителиопатии характерна сглаженность границ клеток поверхностного эпителия, умеренное увеличение количества слущивающихся клеток (до 10-15 в поле зрения); при 2 степени наблюдается увеличение размеров клеток, их деформация, возможно нарушение адгезии с подлежащими слоями, увеличение числа слущивающихся клеток, иногда в виде пластов; 3 степень характеризуется наличием значительной, чаще лентовидной деформации поверхностных клеток, увеличением их размеров, нарушением адгезии, десквамация клеток может происходить целыми пластами; при 4 степени эпителиопатии наблюдается резко выраженная

деформация поверхностных клеток: эпителиоциты приобретают вид узких вытянутых лент, находящихся в стадии десквамации» (Аветисов С.Э., 2008).

Слой базального эпителия также деформируется при кератоконусе. Для него характерны полиморфизм, полимегатизм клеток и стушеванность границ [140].

При проведении конфокальной микроскопии J. G. Hollingsworth с соавт. (2005) выявили изменения в боуменовой мембране в 57% случаев. Данные нарушения расценивались как патологические при выявлении ядер эпителиальных клеток или ядер кератоцитов передней стромы в срезе мембраны [123].

Субэпителиальные нервные сплетения хорошо визуализируются и могут иметь нормальную морфологию. При далекозашедших стадиях кератоконуса может выявляться нарушение ориентации нервных волокон и признаки их отека [125].

Морфологические изменения в строме роговицы можно обнаружить при любой стадии заболевания. На ранних стадиях кератоконуса визуализируется повышение отражательной способности передних отделов стромы с нарушением архитектоники фибриллярных структур, увеличением числа активированных кератоцитов [12].

Увеличение «туманности» стромы объясняется скоплениями фибробластов и нарушением структуры коллагена. Отмечается нарушение ориентации ядер кератоцитов и возрастание количества активных кератоцитов, что рассматривается как признак присутствия фибробластоподобных клеток. При далекозашедших стадиях определяются грубые нарушения архитектоники волокнистых структур, уменьшение количества кератоцитов, нечеткость контуров их ядер [152].

Характерным признаком кератоконуса является наличие микрострий (стрии Фогта) [125]. Толщина микрострий варьирует от 10 до 70 нм. Ориентация и направление микрострий также вариабельны [107].

Изменения в структуре стромальных нервных волокон характеризуются нарушением их ориентации, увеличением диаметра и извилистостью [137].

При кератоконусе обнаруживаются морфологические нарушения в эндотелиальном слое роговицы, но степень их выраженности не всегда соответствует тяжести изменений в остальных слоях [2, 144]. В эндотелиальном слое при

прогрессировании заболевания может снижаться плотность эндотелиальных клеток, наблюдаться их полиморфизм и полимегатизм [143].

При комплексном обследовании пациентов с кератоконусом или с подозрением на кератоконус используется прибор Ocular Response Analyzer (ORA) фирмы «Reichert Inc.» (США) [27]. Данный прибор позволяет оценить биомеханические свойства роговицы по значениям фактора резистентности роговицы (ФРР) и корнеального гистерезиса (КГ) [29,67,189]. ORA помогает при комплексном обследовании заподозрить у пациентов I стадию кератоконуса по снижению ФРР и КГ, а также проводить динамическое наблюдение за изменением биомеханических свойств роговицы после имплантации ИРС и колец MyoRing [44, 163].

Лабораторные методы исследования, такие как, иммунологический, кристаллографический, биохимический анализ слезной жидкости, а также анализ показателей перекисного окисления липидов и антиоксидантной системы, являются информативными в ранней диагностике кератоконуса [8, 45, 84]. Так эффективность иммунологических исследований составляет от 73,3 до 83%, кристаллографического анализа слезы – до 86,6, биохимического анализа слезной жидкости – до 93,3% [55, 74].

Таким образом, диагностика кератоконуса на доклинической стадии представляет собой достаточно трудоемкий процесс, включающий в себя анализ совокупности симптомов и проведения комплексного диагностического обследования.

1.5. Современные методы лечения и реабилитации больных с кератоконусом

В настоящее время все современные способы лечения кератоконуса можно разделить на терапевтические и хирургические [18, 55, 84]. Выбор способа определяется в каждом случае индивидуально с учетом клинико-функциональных данных пациента.

Ряд авторов для оптической реабилитации пациентов с I стадией кератоконуса предлагает пользоваться очками, пока пациентов удовлетворяет в них острота зрения [1,

26, 131]. Но, при прогрессировании кератоконуса подбор эффективной очковой коррекции становится невозможным и пациенту предлагаются, как правило, ЖКЛ [3, 25]. ЖКЛ создают единую оптическую систему с деформированной роговицей глаза, состоящую из роговицы, слезной пленки и КЛ. Система приобретает правильные оптические свойства, эффективно корригируя неправильный роговичный астигматизм и значительно повышая остроту зрения. Кроме того, при кератоконусе I – III стадий применение ЖКЛ позволяет значительно снизить суммарные роговичные аберрации, особенно аберрации высших порядков, уменьшить анизейконию, повысить качество ретинального изображения [4, 15].

Мнения различных авторов расходится в плане стабилизирующего эффекта от ношения КЛ. Так S. Gaida с соавт. (2005) сообщают о стабилизации кератоконуса у пациентов, применяющих КЛ, другие, напротив, считают, что ношение КЛ способствует прогрессированию кератоконуса [3, 131].

M. Macsai и коллеги (1990) провели ретроспективное исследование, в которое вошли 199 пациентов (398 глаз), у которых до подбора ЖКЛ по данным биомикроскопии, кератометрии и рефрактометрии кератоконус не выявлялся [1, 26]. Однако в среднем после 12-ти лет ношения ЖКЛ у данной группы пациентов был диагностирован кератоконус. В то же время у группы пациентов, не носивших ЖКЛ, кератоконус обнаруживался в более позднем возрасте, а средние показатели кератометрии оказались меньше. Кроме того, некоторые авторы считают, что применение ЖКЛ за счет их физического воздействия на эпителий роговицы приводит к образованию медиаторов воспаления, вызывающих апоптоз кератоцитов и уменьшение их плотности [15, 25]. От 13 до 32% пациентов с кератоконусом не переносят КЛ из-за выраженного раздражения глаз. Более того, по мере прогрессирования КК, снижается острота зрения и одновременно ухудшается переносимость ЖКЛ, что в дальнейшем приводит к необходимости применения других методов лечения [3, 26].

В 1998 году T. Seiler, G. Wollensak, E. Spoerl с соавт. разработали метод стабилизации кератоконуса, который на сегодняшний день является единственным патогенетически обоснованным, - кросслинкинг роговичного коллагена (КРК). В основе

метода лежит фотополимеризация стромальных волокон, возникающая при комбинированном воздействия фотосенсибилизирующего вещества (рибофлавина) и ультрафиолетового излучения длиной волны 370 нм, приводящая к усилению биомеханических свойств роговицы в результате формирования дополнительных связей между молекулами коллагена, за счет которых происходит увеличение ее механической плотности [138-140, 157, 158, 164, 165, 168]. Этот метод позволяет повысить резистентность роговицы, улучшить переносимость КЛ, снизить риск прогрессирования заболевания и в ряде случаев позволяет уменьшить миопический и цилиндрический компонент рефракции [6, 29-32, 40, 78, 79, 95, 100, 101, 120, 126].

Существуют различные варианты КРК, направленные на уменьшение времени излучения (акселерированный КРК [79]), на уменьшение выраженности роговичного синдрома (КРК со штриховой деэпителизацией [32], с дозированной деэпителизацией при помощи скарификаторов [39, 57], с применением эксимерного лазера [78], трансэпителиальные варианты КРК с применением раствора рибофлавина, содержащий этилендиаминтетрауксусную кислоту (ЭДТА) для ослабления эпителиальных межклеточных связей [140], ионофореза [8, 32] или ФСЛ [139, 165]). В последние годы все больший интерес представляют методики локального КРК с применением локальной деэпителизации [6] или ФСЛ с целью локального формирования интрастромального тоннеля для воздействия непосредственно на место кератэктазии с учетом их топографии [30-32, 38, 57, 72, 100, 138].

В 2002 году Е.А. Каспаровой с соавторами была предложена комбинированная методика эксимерлазерной хирургии, включающей сочетание фоторефракционной кератэктомии (ФРК) и фототерапевтической кератэктомии (ФТК). Данный метод применяется при кератоконусе I и II стадии [22, 44]. Гистологические исследования показали, что в результате такого воздействия происходит формирование фиброцеллюлярной мембраны, вокруг которой в дальнейшем происходит образование ламеллярных структур, свойственных нормальной роговице. Кроме того, новообразованная мембрана повышает биомеханические свойства роговицы и предотвращает прогрессирование кератоконуса [74].

В 2007 году Н.П. Паштаев, С.В. Сусликов, Н.А. Маслова дополнили данную методику выполнением вторым этапом после ФТК с ФРК циркулярной лазерной термокератопластики, которая за счет создания ребра жесткости и сферизации роговицы дополнительно повышает ее вязко-эластические свойства, способствует уменьшению аберраций низшего и высшего порядков, повышает остроту и качество зрения [55, 81].

В 2014 году J. Krumeich, T. Neuhann была предложена методика фемтолазерной циркулярной кератотомии, основанная на формировании в роговице в 5-7 мм оптической зоне циркулярного кератотомического разреза на 90% глубины с помощью ФСЛ [124]. По мнению авторов, эта глубокая циркулярная насечка стимулирует соединительную ткань в роговице, приводящую к формированию рубца, создающего круговой каркас для ослабленной роговицы, а также уплощает роговицу, снижает астигматизм и, следовательно, улучшает зрение. Однако, применение данной методики ограничено I-II стадиями кератоконуса. Достаточно спорным представляется мнение о нанесении глубокого разреза на ослабленную ткань роговицы у больного с кератоконусом, который может вызвать и прогрессирование болезни вместо ее стабилизации.

У пациентов со II и III стадиями кератоконуса при непереносимости очковой и контактной коррекции широко применяется интрастромальная имплантация роговичных сегментов и колец, которые позволяют добиться не только стабилизации заболевания за счет создания каркаса для ослабленной роговицы, но и скорригировать сопутствующую аметропию за счет уплощения роговичной поверхности, повышения ее сферичности и центрации ее вершины [36-42, 45, 47, 52, 53, 56-58, 65-67, 105-110]. Однако применение данных методов ограничено минимальной толщиной роговицы менее 350 мкм и IV стадией кератоконуса (главы 1.6, 1.7).

В настоящее время единственный радикальный метод лечения кератоконуса – кератопластика. Существуют различные виды кератопластики, применяющиеся при кератоконусе: эпикератопластика, интраламеллярная кератопластика, глубокая передняя послойная кератопластика, сквозная кератопластика (СКП).

Эпикератопластика впервые была предложена J.I. Barraquer в 1948 году с целью уплощения кератэктазии и уменьшения неправильного астигматизма [13]. К недостаткам

метода относятся длительный период повышения остроты зрения и невозможность достижения оптимальной послеоперационной остроты зрения при сохранной собственной роговице, что требует дополнительных швов сжатия или расслабляющих разрезов для коррекции астигматизма [16, 44, 74]. Принципиальным отличием эпикератопластики от других видов рефракционной кератопластики является отсутствие повреждения оптической зоны роговицы и ее обратимость. Пересаженная биолинза изменяет профиль и выравнивает переднюю поверхность эктазированной роговицы. Одной из причиной снижения зрения после эпикератопластики является остаточная миопическая аметропия и роговичный астигматизм. Посткератопластический астигматизм зависит от многих причин и, как правило, связан с исходным состоянием глаза реципиента и донора, техникой операции, неравномерным натяжением швов эпитрансплантата, вида использованных биолинз (отрицательные или нейтральные), а также особенностями приживления донорской роговицы. В.К. Сурковой, А.Х. Исхаковой с соавт. (2013) предложена коррекция остаточных аметропий после эпикератопластики по поводу кератоконуса методом имплантации интрастромальных сегментов. Авторы отмечают данный метод как альтернативный при коррекции остаточных аметропий после эпикератопластики, способствующий снижению роговичного астигматизма и стабилизации рефракции [80].

Эпикератопластика при кератоконусе имеет ряд преимуществ перед сквозной кератопластикой в связи с отсутствием нарушения герметичности глазного яблока и в связи с этим с меньшим риском интра-, послеоперационных и иммунологических осложнений, ведущих к отторжению трансплантата [13, 16].

Интраламеллярную кератопластику, при которой трансплантат пересаживают в толщу расслаиваемой стромы роговицы, Н.В. Душин с соавт. (1990, 2000) применяют при кератоконусе I-II стадии, т.к. при значительном истончении роговицы выполнение данного вида операции становится невозможным [21, 24, 75, 86].

Первыми послойную пересадку выполнили J. Barraquer с коллегами в 1972г. Однако данная методика не получила распространения из-за низких функциональных результатов, связанных с нерегулярностью и рубцеванием интерфейса [42].

В последнее время широкое распространение получила глубокая передняя послойная кератопластика (DALK, deep anterior lamellar keratoplasty). Впервые эту операцию выполнил в 1984 году E. Archila. Для отделения десцеметовой мембраны от стромы он предложил вводить в роговицу реципиента стерильный воздух [94]. В 2002 году M. Anwar усовершенствовал данную операцию, дополнив ее технологией «большого пузыря» (big-bubble technique), при которой десцеметова мембрана с эндотелием отделяются от стромы при помощи воздуха [93]. Позже различными авторами были предложены усовершенствования DALK с введением в роговицу сбалансированного солевого раствора и вискоэластика [66, 75, 76, 93, 94, 146].

DALK снижает риск иммунных конфликтов и отторжения трансплантата поскольку на интактном эндотелии отсутствуют молекулы HLA-DR, и не вызывает потерю эндотелиальных клеток [76]. Б.Э. Малюгин, А.Н. Паштаев (2013) сообщают о хороших функциональных результатах применения DALK при II, III стадиях кератоконуса [53]. Среди осложнений наиболее часто встречаются: перфорация десцеметовой мембраны отмечается в 8,7-15%, иррегулярный астигматизм – в 22, васкуляризация – в 5,5, отторжение трансплантата – в 16, врастание эпителия под трансплантат – в 0,3-2,0% [42, 53, 149, 162].

Впервые в мире СКП произвел R. Costroviejo в 1936 году [36,46]. В СССР данную операцию при кератоконусе первым выполнил В.П. Филатов в 1938 году [17]. Как правило, СКП выполняется при III–IV стадиях заболевания, при выраженном помутнении, истончении и угрозе перфорации роговицы [33, 46, 96]. В 98% случаев достигается прозрачное приживление трансплантата, у 94,7% пациентов трансплантат остаётся жизнеспособным в течение 17 лет независимо от возраста донора [17, 46, 75, 96]. При СКП существует риск тяжелых интраоперационных и послеоперационных осложнений, основными из которых являются: инфекционные (эндофтальмиты и кератиты), отторжение трансплантата, послеоперационные аметропии высоких степеней, длительная эпителизация и спонтанный выраженный мидриаз[34, 102, 194].. Благодаря системе глазных банков, технологиям консервирования роговицы, офтальмофармакологии и новым хирургическим методикам, частота осложнений,

связанных со сквозной кератопластикой невелика [75, 96, 166]. Техника этой операции постоянно совершенствуется. Одной из причин неудовлетворительного функционального результата при прозрачном приживлении трансплантата являются остаточные аметропии, среди которых преобладают миопическая рефракция различной степени и астигматизм [33, 64, 166]. Так для уменьшения послеоперационных аметропий Ю.Б. Слонимский (1992) предложил использовать донорские трансплантаты меньшего диаметра по сравнению с диаметром ложа реципиента [77]. Для более полного иссечения пораженной ткани пациентов с кератоконусом и уменьшения аномалий рефракции после операции А.А. Каспаров и соавторы (1997) предложили применять интраоперационную корнеокомпрессию [44]. По мнению B. Seitz с соавт. (2002, 2004) наиболее перспективным для трепанации роговицы при СКП является использование ФСЛ как альтернативы механическому трепану [49, 51, 75]. С целью коррекции посткератопластического астигматизма З.И. Мороз, С.Б. Измайловой, Е.В. Ковшун, О.С. Волковой (2014) предложена имплантация роговичных сегментов, которая за счет улучшения сферизации роговичной поверхности значительно снижает степень посткератопластического астигматизма и улучшает остроту зрения, что позволяет исключить необходимость в очковой или контактной коррекции или сделать ее переносимой [36-39, 64, 65].

Ю.Ю. Калинниковым, И.Э. Иошиным с соавт. (2014) предложена имплантация в роговичный трансплантат ИРС протяженностью 359° с целью профилактики посткератопластического астигматизма для равномерного натяжения ткани роговицы [41, 42].

1.6. Применение интрастромальных роговичных сегментов в реабилитации пациентов с кератоконусом

В настоящее время для реабилитации пациентов с кератоконусом II и III стадии широко применяется интрастромальная кератопластика с имплантацией роговичных сегментов [5, 10, 36, 37, 39, 54-56, 71, 135, 136, 142, 145, 156, 157, 160]. Впервые данная

методика была предложена в 1956 году Е.Д. Блаватской. В ходе экспериментов на животных при введении в роговичный туннель кольцевидного имплантата из донорской роговицы, ею было показано уплощение роговицы животного, при этом выраженность эффекта зависела от толщины и зоны расположения имплантата [41, 98, 99, 102].

Зависимость рефракционного эффекта от толщины интрастромальных роговичных колец было исследовано T.E. Burris с соавторами в 1993 году. Ими была установлена прямая зависимость уплощения центральной зоны роговицы от высоты имплантированного кольца. Авторы предположили, что данный метод может быть использован для коррекции миопии [43, 116, 122, 124].

Первым при КК этот метод применил в 1994 году P. Ferrara [52, 61-64, 67-69, 116-119, 127, 128, 130]. Сконструированные им импланты представляли собой сегменты, имеющие в поперечном срезе трапециевидную форму, с наружным диаметром – 6,2 мм, внутренним диаметром – 5,0 мм, высотой - от 100 до 350 мкм, длиной дуги – от 90 до 210º. Они получили название Ferrara Ring (Kera Vision Ring, Italy). Экспериментальные исследования по определению зоны имплантации интрароговичных сегментов, проведенные P. Ferrara с соавт., показывают, что наиболее оптимальной является 5-7 – миллиметровая зона роговицы, так как в данном случае интрароговичные сегменты не создают препятствия для периферического зрения. P. Ferrara с соавт. (2003) провели клиническое исследование у 36 пациентов (36 глаз) с КК I-IV стадии по классификации M. Amsler (1961), которым были имплантированы интрароговичные сегменты. Острота зрения с коррекцией повысилась в 80,56%, а острота зрения без коррекции - в 77,78% случаев. Рефракция роговицы уменьшилась в среднем с 60,94±8,65 до 54,09±8,80 дптр после операции. В 2 случаях сегменты были удалены в связи с поверхностной имплантацией и асимметричным расположением. После удаления сегментов рефракция роговицы и острота зрения вернулись к исходным значениям. В послеоперационном периоде авторами были отмечены следующие осложнения: децентрация сегмента – 1 случай (2,7%), смещение сегмента – 2 (5%), экструзия сегмента – 5 (13,8%), конъюнктивит – 1 (2,7%), бактериальный кератит – 1 случай (2,7%) [8, 39, 55].

S. Kwitko и N.S. Severo (2004) провели клинические исследования имплантации интрастромальных сегментов Ferrara Ring на 51 глазу (47 пациентов) с КК II-III стадий по классификации Amsler. Срок наблюдения составил в среднем 13,0±8,7 месяцев. Авторами кроме высоких рефракционных послеоперационных результатов, уплощения роговичной поверхности и улучшения ее сферизации были отмечены следующие осложнения: децентрация сегментов – 2 случая (3,9%), дисковидный кератит – 1 случай (1,9%). В 25,5% случаев была выполнена СКП [135].

E. Coskunseven, G.D. Kymionis, N.S. Tsiklis с соавт. (2011) провели клиническое исследование послеоперационных осложнений после имплантаций интрастромальных сегментов Keraring в интрастромальный тоннель, сформированный с применением ФСЛ на 850 глазах (531 пациента) с КК II-III стадий по классификации Amsler. Среди интраоперационных осложнений авторами было отмечено: неполное формирование интрастромального канала – 22 случая (2,7%), технические неисправности в работе ФСЛ – 5 (0,6%), перфорация роговицы в области интрастромального тоннеля – 5 (0,6%), произошла перфорация роговицы в области интрастромального тоннеля, формирование тоннеля неправильного радиуса в связи с ошибкой при введении расчётных данных тоннеля на дооперационном этапе – 2 случая (0,2%). В послеоперационном периоде наблюдались следующие осложнения: миграции сегмента – 11 случаев (1,3%), язва роговицы – 2 (0,2%), бактериальный кератит – 1 случай (0,1%). Общая частота осложнений составила 5,7% (49 случаев из 850 глаз) [138].

Проведенные клинические исследования имплантации сегментов Ferrara Ring C.L. Fernández-Vega с соавт. (2016) на 409 глазах с КК II-III стадий при асимметричном типе кератэктазии подтвердили высокие послеоперационные рефракционные результаты, полученные P. Ferrara (2003), S. Kwitko и N.S. Severo (2004) [119].

Другой моделью интрастромальных сегментов, применяемых хирургами для лечения кератоконуса, являются сегменты Intacs (Addition Technology Inc., USA), которые представляют собой сегменты кольца в поперечном срезе имеющие гексагональную форму, с наружным диаметром – 8,1 мм, внутренний диаметром – 6,8 мм, высотой – от 250 до 450 мкм, длиной дуги – 150º. Их применение было одобрено

FDA в 1996 году, после чего их применяли в клинической практике параллельно с сегментами Ferrara Ring. В 1997 г. впервые для коррекции миопии и миопического астигматизма при КК данные сегменты применил J. Colin [102-105].

J. Colin с соавт. (2000) имплантировали сегменты Intacs на 10 глазах (10 пациентам) с КК II и III стадий по классификации Amsler с прозрачными оптическими средами и с непереносимостью контактной коррекции. Срок наблюдения – 10,6 месяцев. Интраоперационных осложнений отмечено не было. В послеоперационном периоде авторы отмечают уменьшение цилиндрического и сферического компонентов рефракции, увеличение сферичности роговицы и повышение НКОЗ [102].

З.И. Мороз, Ю.Ю. Калинников, С.Б. Измайлова, Е.Н. Ковшун, Р.С. Гурбанов (2004) разработали и применили у пациентов с КК II и III стадий интрастромальные сегменты отечественного производства из полиметилметакрилата. Клинико-функциональные результаты имплантации интрастромальных сегментов отечественного производства не только не уступали, а по многим параметрам превосходили зарубежные аналоги [39]. На основе имплантаций разработанных сегментов ими было патогенетически обосновано лечение асимметрично расположенной зоны кератэктазии методом имплантации одного сегмента, перекрывающего эту зону. Кроме того, авторами был обнаружен феномен, названный «эффектом затекания», который характеризуется на кератотопограмме участком с высоким значением кератометрии, расположенный в зоне наибольшей эктазии, не перекрытой имплантами при симметричном типе кератэктазии, и уменьшением толщины роговицы в центре и в области «затекания» по данным пахиметрии, что свидетельствует о прогрессировании оперированного КК в позднем послеоперационном периоде. Авторы отмечали высокие рефракционные результаты, которые оставались стабильными на протяжении десяти лет наблюдения. В 88,6% случаев пациенты начинали переносить КЛ. По мнению авторов, данный метод позволяет корригировать рефракцию при КК начальной и развитой стадий, дает возможность пациентам отсрочить пересадку роговицы, стабилизировать и предотвратить прогрессирование КК [39, 55]. Предложенное Х.П. Тахчиди, С.Б. Измайловой, И.А. Латыповым, З.И. Мороз, С.А. Авраменко (2009) градуированное

вакуумное кольцо позволяет формировать равномерный тоннель на определенной глубине эктазированной роговицы, увеличивая ее ригидность, что ведет к уменьшению времени и увеличению эффективности хирургического вмешательства.

J.L. Alio, M.H. Shabayek с соавт. (2006) провели клиническое исследование на 25 глазах (21 пациента) с КК II и III стадий, в которые были имплантированы интрароговичные сегменты Intacs, и пришли к выводу, что имплантация интрастромальных сегментов позволяет стабилизировать заболевание и повысить остроту зрения у пациентов, но данная операция более эффективна при начальных стадиях кератоконуса при Кср < 55,0 дптр [90, 91]. В 2007г. полученные J.L. Alio, M.H. Shabayek с соавт. (2006) результаты были подтверждены G.D. Kymionis, C.S. Siganos, N.S. Tsiklis с соавт. при проведении имплантации Intacs 15 пациентам (17 глаз) с КК II и III стадий при пятилетнем сроке наблюдения [136].

J. Colin с соавт. (2007) сообщили об осложнениях позднего послеоперационного периода после имплантации Intacs 82 пациентам (100 глаз) с КК I-III стадии по классификации M. Amsler. Среди которых на 4 глазах Intacs были удалены: на 2 глазах в связи с их протрузией, на 2 – из-за низкой остроты зрения. Этим пациентам были выполнены СКП. После операции на 22 глазах авторы отмечели отложения депозита белого цвета по краю Intacs, которые не снижали остроты зрения [105].

R. Bedi, D. Touboul, L. Pinsard, J. Colin (2012) сообщили об отдаленных клинико-функциональных результатах пятилетнего наблюдения за 92 глазами с кератоконусом II и III стадий после имплантации интрастромальных сегментов Intacs, по окончанию которого авторами была отмечена стабилизация заболевания в 84 глазах (91,3%) [98].

A. Vega-Estrada, J.L. Alió, L.F. Brenner, N. Burguera (2013) провели анализ отдаленных клинико-функциональных результатов имплантаций интрастромальных сегментов Intacs 35 пациентам (51 глаз) с КК I-III стадии по классификации M. Amsler. Авторы отмечали стабилизацию заболевания у всех пациентов и достижение максимальных клинико-функциональных результатов к 6 мес после операции, которые оставалисьстабильными на протяжении 5 лет наблюдения [39].

В 2014 году М.М. Бикбов, В.К. Суркова, А.Х. Исхакова провели анализ клинико-функциональных результатов имплантации сегментов Keraring в 52 глазах (46 пациентов) с КК I-III стадий. При сроке наблюдения 12 мес была отмечена стабилизация заболевания на 50 глазах, на 2 – была отмечена экструзия сегментов. С целью сохранения полученного после имплантации ИРС рефракционного эффекта и исключения их эксплантации авторами был предложен способ лечения экструзии сегментов, заключающийся в резекции 1/3-1/4 ИРС и имплантации оставшейся его части обратно в тоннель. Авторы пришли к выводу, что имплантация интрастромальных роговичных сегментов Keraring является технически не сложной, эффективной методикой стабилизации кератоконуса и коррекции сопутствующих рефракционных нарушений [10].

В литературе в последние годы появляется все больше сообщений об использовании ФСЛ для формирования интрастромальных тоннелей для имплантации различных моделей сегментов [39, 55, 73, 80, 82, 83, 87-91, 124, 142].

Впервые имплантация сегментов Intacs в интрастромальный тоннель, сформированный с применением ФСЛ, при КК была выполнена Y.S. Rabinowitz в 2004 году [8, 39, 55, 98, 99]. Он указал на эффективность и безопасность данной методики.

В 2007 году E. Coskunseven с соавт. проанализировали результаты ретроспективного исследования имплантации сегментов Keraring (Mediphakos, BeloHorizonte, Brazil) в 50 глаз (50 пациентов) с КК II и III стадий с использованием ФСЛ для формирования интрастромального тоннеля пришли к выводу, что применение ФСЛ для формирования интрастромального тоннеля является минимально инвазивной процедурой улучшения остроты зрения у пациентов с КК [106].

A. Kubaloglu с соавт. (2010) после имплантации сегментов Keraring в 100 глаз (95 пациентов) и Intacs – в 68 глаз (60 пациентов) с КК II и III стадий с использованием ФСЛ отметили более высокие рефракционные результаты после имплантации Intacs (повышение НКОЗ и КОЗ) по сравнению с Keraring [134].

Клинические исследования P.M. Pesando с соавт. (2010) имплантации сегментов Ferrara Ring с использованием ФСЛ на 130 глазах (83 пациентов) с КК II и III стадий подтвердили стабилизацию кератоконуса при сроке наблюдения в среднем 37 мес [150].

L. Torquetti, G. Ferrara, F. Almeida с соавт. (2014) сообщили об отдаленных клинико-функциональных результатах имплантации сегментов Ferrara Ring с применением ФСЛ на 36 глазах (30 пациентов) с КК II и III стадий с применением ФСЛ. Срок наблюдения – 10 лет. Авторы отмечали повышение остроты зрения, уплощение роговичной поверхности в течение всего периода наблюдения [161].

В 2014 году Ю.Ю. Калинников, И.Э. Иошин, Г.Д. Леонтьева с соавт. привели анализ клинико-функциональныз результатов имплантации полных колец и сегментов 359° в 38 глаз (30 пациентов) с КК II-III стадии с применением ФСЛ для формирования интрастромальных кармана и тоннеля. В зависимости от вида импланта, все пациенты были разделены на 2 группы. Период наблюдения – 12 мес. После операции у всех пациентов отмечалось повышение остроты зрения, уменьшение кератометрических данных со смещением зоны кератэктазии к центру и увеличение минимальной толщины роговицы, более выраженное после имплантации сегментов 359°. Авторы отметили, что при имплантации полного кольца создается равномерное натяжение роговицы, отсутсвуют перекосы по линии меридиана, как при имплантации сегментов. Однако, происходит расслаивание стромы по линии взора, затрагивая зону эктазии, что может быть причиной формирования интраламеллярного фиброза, приводящего к снижению функционального результата. Использование ФСЛ дает возможность имплантировать сегмент 359° в строму роговицы, формируя роговичный тоннель на расстоянии 5,0 мм от центра роговицы, не затрагивая линию взора. Авторы сделали вывод, что имплантация сегментов 359° и полных интрастромальных колец с применением ФСЛ у пациентов с КК дает выраженный стабилизационный и рефракционный эффект за счет изменения радиуса кривизны передней и задней поверхностей роговицы [41].

M.A. Zare, H.Z. Mehrjardi, M. Afarideh с соавт. (2016) сообщили о предварительных клинико-функциональных результатах имплантации сегментов Intacs с применением ФСЛ у 25 пациентов (32 глаз) с КК II и III стадий. Авторы отмечали улучшение остроты

зрения, уплощение роговичной поверхности и улучшение биомеханических свойств роговицы при сроке наблюдения 6 мес [167].

Первое сообщение об использовании ФСЛ IntraLase FS 60 кГц в России при КК с целью формирования интрастромального тоннеля для имплантации отечественных роговичных сегментов было опубликовано в 2009 году. Н.П. Паштаев, Н.А. Маслова с соавт. не отмечали интра – и послеоперационных осложнений. Процедура отличалась простотой, безопасностью и коротким реабилитационным периодом. Через 3 мес после операции у пациентов с КК II стадии авторы отметили повышение НКОЗ с 0,21±0,08 до 0,48±0,02, КОЗ – с 0,64±0,04 до 0,75±0,02, у пациентов с КК III стадии НКОЗ увеличилась с 0,09±0,03 до 0,32±0,02, КОЗ – с 0,18±0,04 до 0,52± 0,02. В обеих группах ФРР повысился в среднем в 1,3 раза, КГ – в 1,32 раза. Полученные результаты оставались стабильными на протяжении семи лет наблюдения [54, 55, 67].

1.7. Применение колец MyoRing в реабилитации пациентов с кератоконусом

В 2007 г. на конгрессе европейского общества катарактальных и рефракционных хирургов в Стокгольме профессором кафедры офтальмологии Медицинского университета Инсбрук A. Daxer была представлена концепция CISIS (Corneal intrastromal implantation surgery). Смысл данной концепции заключается в коррекции миопии высокой степени на глазах с тонкими роговицами и стабилизации кератэктазий различного генеза с одномоментной коррекцией сопутствующих аметропий благодаря уплощению передней и задней поверхностей роговицы, улучшению ее биомеханических свойств и созданию за счет имплантации кольца MyoRing дополнительного каркаса роговицы. MyoRing представляет собой замкнутое кольцо диаметром от 5 до 8 мм с шагом 1 мм, толщиной - от 200 до 400 мкм с шагом 20 мкм. Передняя поверхность кольца выпуклая, задняя – вогнутая. Оно изготовлено из полимера на основе полиметилметакрилата, является одновременно жестким и эластичным, что позволяет имплантировать его через относительно малый тоннельный разрез. Разрез туннеля

самогерметизируется и не требует наложения швов. Расчет кольца MyoRing производится по данным номограммы, которая учитывает минимальную толщину роговицы и среднее значение кератометрии [109-114]. Номограмма была предложена A.Daxer для имплантации колец MyoRing в интрастромальный карман со стандартными параметрами (диаметр 9,0 мм, глубина – 300 мкм), сформированный микрокератомом Pocket Maker или ФСЛ [68, 69, 72, 146, 147]. Имплантация кольца MyoRing предполагает возможность заменять кольцо на другое или корригировать его положение внутри интастромального кармана для гарантированного захвата зоны кератэктазии в область кольца и получения более высокого рефракционного результата [9, 11, 159]. Данный метод может применяться при миопии для компенсации сферического компонента до -20,0 дптр и цилиндрического компонента до -4,5 дптр, при КК I-III стадии (прогрессирующем и непрогрессирующем кератоконусе с непереносимостью контактных линз), вторичных кератэктазиях различной этиологии, пеллюцидной дегенерации роговицы. Противопоказаниями к данному методу являются: КК IV стадии, острый кератоконус, минимальное значение пахиметрии менее 350 мкм, рубцы роговицы, повышенное внутриглазное давление, воспалительные заболевания глаз в стадии обострения, общесоматические заболевания в стадии декомпенсации. Относительным противопоказанием является превышение размера зрачка в мезопических условиях диаметра кольца MyoRing из-за возникающих в этом случае оптических аберраций, что приводит к возникновению бликов и проблемам ночного зрения [58-60]. Как сообщает A. Daxer (2010), преимуществом данной методики является сохранение биомеханической стабильности роговицы [110]. Биомеханическая стабильность роговицы характеризуется способностью противостоять разнице сил между внешним и внутриглазным давлением. Эти силы генерируют напряжение внутри роговицы. Линии напряжения стремятся вдоль ориентации коллагеновых фибрилл. Микрокератом Pocket Maker и ФСЛ позволяют проводить формирование интрастромального кармана параллельно коллагеновым фибриллам, не нарушая биомеханических свойств роговицы, а само кольцо их усиливает [12, 28, 113, 129].

Автор методики интрастромальной имплантации колец MyoRing A.Daxer на конгрессе европейского общества катарактальных и рефракционных хирургов в Милане (сентябрь 2012) представил результаты 3-летних наблюдений 26 глаз (22 пациентов) с КК I-III стадии по классификации M. Amsler (1961). Всем пациентам были имплантированы кольца MyoRing в роговичный карман, сформированный при помощи микрокератома Pocket Maker. Возраст пациентов составил от 18 до 46 лет. Послеоперационное наблюдение – от 6 до 38 мес. Все пациенты были разделены на 3 группы по Кср: в 1 группу вошли 7 глаз с Кср 60 дптр и более, во 2 группу – 10 глаз с Кср от 50 до 59,99 дптр, в 3 группу – 9 глаз с Кср менее 50 дптр. В 20 глазах вершина конуса была смещена книзу, в 6 был центральный кератоконус. За 3 года наблюдения наиболее значимые результаты отмечены в 1 группе с Кср 60 дптр и более, у них Кср снизилась на 13,2 дптр. Во 2 и 3 группах Кср уменьшилась на 5,1 и 3,1 дптр соответственно. В послеоперационном периоде все пациенты отмечали субъективное улучшение зрения. Среднее значение КОЗ по группам улучшилось: в 1 группе - на 3 строки, во 2-й – на 4,6 строки, в 3-й – на 1,6 строки. Однако рефракционная и зрительная стабилизация наступала лишь к 3-4 мес после операции и сохранялась в течение всего срока наблюдения. Интра- и послеоперационных осложнений не было. Одно кольцо MyoRing было удалено по просьбе пациента из-за недостаточного улучшения НКОЗ. Одно кольцо MyoRing было удалено из-за жалоб пациента на блики и проблемы ночного зрения.

Haifa Mahmoud и R.S.Venkateswaran (2010) провели клиническое исследование 15 глаз (11 пациентов) с КК I-IV стадии по классификации Amsler. Период наблюдения – 1 год. Всем пациентам была выполнена имплантация колец MyoRing в интрастромальный карман, сформированный при помощи микрокератома Pocket Maker. Авторы отмечали улучшение остроты зрения и кератометрических данных у всех пациентов, которые стабилизировались к 12 мес наблюдения. В 2 глазах, не включенных в статистический анализ, была произведена репозиция колец. Оба кольца были смещены к зоне максимальной эктазии роговицы. Репозиция колец осуществлялась, учитывая данные тангенциальных кератотопограм через несколько дней после операции. Среди побочных эффектов авторы выделили в 2 случаях блики и проблемы ночного видения, что связано

с меньшим диаметром кольца MyoRing по сравнению с диаметром зрачка в мезопических условиях. В основном это наблюдалось при использовании кольца диаметром 5 мм. По данным Haifa Mahmoud, данный метод обеспечивал индивидуальный подход к каждому пациенту с кератоконусом, т.к. позволял изменять все три параметра кольца: диаметр, высоту и его положение [110].

В 2011 году L. Alio и P. Pinero привели предварительные результаты имплантации колец MyoRing в интрастромальный карман, сформированный на глубине 300 мкм, диаметром 9,0 мм с применением ФСЛ на 11 глазах (11 пациентов) с КК I, II, IV стадий. Срок наблюдения – 6 мес. Авторы отмечали у всех пациентов после операций увеличение остроты зрения, улучшение данных кератометрии, биомеханических свойств роговицы и увеличение ее минимальной толщины. После имплантации колец MyoRing с внутренним диаметром 5,0 мм авторы отмечали снижение суммарных роговичных аберраций (в фотопических и мезопических условиях – на 20%), в том числе аберраций высших порядков (в фотопических условиях – на 35%, в мезопических – на 25%), но увеличение сферических аберраций на 8% в мезопических условиях при попадании края кольца в оптическую зону, в связи с чем рекомендовали использовать MyoRing большего диаметра, но учитывать рефракционный регресс при их имплантации, компенсируя его увеличением высоты колец. У 1 пациента с IV стадией КК была произведена эксплантация кольца MyoRing в связи с низкой остротой зрения [92].

Клинические исследования имплантация колец MyoRing в роговичный карман, сформированный при помощи микрокератома Pocket Maker, в сочетании с интрастромальным кросслинкингом роговичного коллагена, проведенные М.М. Бикбовым и Г.М. Бикбовой (2011) на 26 глазах (22 пациентов) с КК II–III стадии при сроке наблюдения 9,5±1,2 мес показали высокую эффективность. У всех пациентов авторы отмечали отсутствие прогрессирования кератоконуса в течение всего срока наблюдения в связи с увеличением биомеханической стабильности роговицы и одновременно коррекции сопутствующей аметропии. Наличие стромального кармана обеспечивало непосредственное проникновение рибофлавина в строму без

необходимости удаления эпителиального слоя, тем самым, создавая максимально комфортный для пациента послеоперационный период [11].

В 2012 году A. Daxer провел ретроспективное исследование имплантации колец MyoRing в интрастромальный карман, сформированный при помощи микрокератома Pocket Maker по стандартной технологии на 10 глазах (10 пациентов) с КК III стадии по классификации Amsler, которых разделил на 2 группы в зависимости от типа кератэктазии. В I группу вошли 5 глаз (5 пациентов) с центральным типом кератэктазии, во II группу – 5 глаз (5 пациентов) с ассиметричным типом кератэктазии. Учитывая высокий рефракционный послеоперационный результат, равномерное уплощение зоны кератэктазии в проекции кольца по данным дифференцильных сагитальных карт аппарата Pentacam в обеих группах, автор пришел к выводу, что при имплантации колец MyoRing необходима только их правильная центрация по зрительной оси пациента и нет необходимости учитывать тип кератэктазии и локализацию ее вершины [111].

B. Daxer, H. Mahmoud и A. Daxer (2012) провели сравнительное клиническое исследование на 14 глазах (14 пациентов) с КК II и III стадий по классификации Amsler, которые разделили на 2 группы в зависимости от способа формирования интрастромального кармана для имплантации колец MyoRing. В I группу вошли 7 глаз (7 пациентов), у которых интрастромальный карман был сформирован с помощью микрокератома Pocket Maker, во II группу – 7 глаз (7 пациентов), у которых интрастромальный карман был сформирован с помощью ФСЛ Ziemer Femto LDV. Всем пациентам I группы была выполнена имплантация колец MyoRing в интрастромальный карман диаметром 9,0 мм, сформированный на глубине 300 мкм, во II группе – на глубине 400 мкм. Авторы пришли к выводу, что рефракционный результат не зависит от того, каким способом был сформирован интрастромальный карман [114].

В 2014 году С.В. Милова и A. Daxer привели предварительные результаты имплантации колец MyoRing в интрастромальный карман, сформированный с применением микрокератома Pocket Maker по стандартной технологии на 10 глазах (9 пациентов) с КК I и III стадии. Срок наблюдения от 2 нед до 2 мес. Авторы пришли к выводу, что имплантация колец MyoRing является эффективным методом стабилизации

КК на различных его стадиях и одновременно позволяет достигнуть высоких рефракционных результатов [59].

В 2014г. A. Daxer провел анализ отдаленных клинико-функциональных результатов имплантаций колец MyoRing на 12 глазах (12 пациентов) с КК II и III стадий. Срок наблюдения составил 37±6 мес. Всем пациентам кольца MyoRing были имплантированы в интрастромальный карман, сформированный с помощью микрокератома Pocket Maker по стандартной технологии. При анализе минимального значения пахиметрии на аппарате Pentacam в послеоперационном периоде на 1 глазу не было отмечено ее изменения, на 7 глазах она увеличилась в среднем на 13,5 мкм (от 4 до 31 мкм) и на 4 глазах снизилась на 19,5 мкм (от 2 до 41 мкм). Прогрессирование на 4 глазах наступило в сроки 23, 45, 60 и 62 мес после операции, до указанных сроков значения данных минимальной пахиметрии были стабильными после операции. Снижение пахиметрических данных на 4-х глазах автор связывает с тем, что на описанных глазах до операции был диагностирован прогрессирующий КК III стадии по классификации Amsler при молодом возрасте пациентов (18-20 лет). Кроме того, несмотря на стабилизацию КК во всех случаях после имплантации MyoRing, автор предполагает в послеоперационном периоде воздействие триггерных факторов на этих пациентов, н-р проявление наследственного заболевания, трение глаз, ухудшение экологической обстановки и т.д., к которым данные глаза могут быть особенно восприимчивы, вследствие чего произошло дальнейшее прогрессирование КК. В этих случаях возможно проведение КРК для стабилизации КК [112].

В.А. Жадан, О.И. Лебедев, Е.А. Калижникова (2014) привели предварительные результаты имплантации колец MyoRing в интрастромальный карман, сформированный с помощью микрокератома Pocket Maker по стандартной технологии на 22 глазах (22 пациентов) с прогрессирующим КК I-III стадий. Срок наблюдения составил 9 мес. Авторы отметили отсутствие интра – и послеоперационных осложнений, повышение остроты зрения, улучшение данных кератометрии и пахиметрии [28].

В 2015г. С.В. Милова и A. Daxer описывали клинический случай имплантации кольца MyoRing пациентке со вторичной кератэктазией, развившейся через 2 года после

перенесенной операции Super Lasik по поводу миопии средней степени. При диагностике вторичной кератэктазии пациентке был вначале проведен КРК. Однако, при динамическом наблюдении через 1 год после КРК стабилизации заболевания достигнуто не было. В связи с чем, вторым этапом была проведена имплантация кольца MyoRing в интрастромальный карман, сформированный микрокератомом Pocket Maker. На следующий день после операции авторы отмечают увеличение НКОЗ с 0,1 до 0,8, КОЗ – с 0,3 до 0,9, снижение Kmax на 9,0 дптр. Авторы отмечают стабилизацию заболевания при сроке наблюдения 12 мес и делают вывод, что имплантация кольца MyoRing является эффективным методом стабилизации вторичной кератэктазии одновременно позволяющим достигнуть высоких рефракционных результатов [60].

Таким образом, методика имплантации колец MyoRing в интрастромальный карман у пациентов с кератоконусом в последние годы привлекает все большее внимание офтальмологов различных стран. Применение данного метода в клинической практике демонстрирует не только стабилизацию кератоконуса, но и повышение остроты зрения у пациентов в послеоперационном периоде. Имплантация MyoRing в отличие от ИРС учитывает только среднее значение кератометрии и минимальные пахиметрические данные роговицы, а также позволяет менять положение MyoRing в послеоперационном периоде благодаря большому 9,0 мм диаметру интрастромального кармана, что обеспечивает гарантированный захват зоны кератэктазии в область кольца и возможность повышения остроты зрения в послеоперационном периоде за счет коррекции положения MyoRing в области интрастромального кармана.

В предложенной A. Daxer методике кольцо MyoRing всегда имплантируется в интрастромальный карман диаметром 9,0 мм, сформированный на конкретно заданной глубине 300 мкм, для которой разработан соответствующий ей аппланатор, это ограничивает хирурга в выборе глубины залегания кольца MyoRing и не учитывает индивидуальной толщины роговицы пациента. Имеются лишь единичные публикации о сроках и влиянии на рефракционный эффект производимой в послеоперационном периоде замены или коррекции положения кольца MyoRing. Нет сведений о возможности изменения диаметра интрастромального кармана. Отсутствует информация

о влиянии на биомеханические свойства роговицы глубины формирования интрастромального кармана, о дифференцированном подходе к применению интрастромальной имплантации колец MyoRing и интрароговичных сегментов с применением фемтосекундного лазера. Отсутствуют экспериментальные работы, описывающие изменения прочностных свойств роговицы после формирования интрастромального кармана с помощью фемтосекундного лазера, а также после имплантации колец MyoRing по сравнению с имплантацией интрароговичных сегментов. Это и определило актуальность данного исследования.

ГЛАВА 2

МАТЕРИАЛ И МЕТОДЫ

2.1. Дизайн исследования

Работа основана на разработке оптимизированной технологии интрастромальной имплантации колец MyoRing с применением фемтосекундного лазера на основе комплексного клинико-экспериментального исследования для повышения эффективности реабилитации пациентов с кератоконусом II и III стадий (табл. 2).

Таблица 2 - Дизайн работы

<table>
<tr><th colspan="3">I. Экспериментальное исследование</th></tr>
<tr><td>Исследование влияния интрастромальных карманов и тоннелей, сформированных с помощью ФСЛ без и с имплантацией колец MyoRing на различной глубине и интрароговичных сегментов на прочностные свойства роговицы</td><td colspan="2">✓ 1 группа – 4 глаза кроликов с интактными роговицами
✓ 2 группа - 4 глаза после формирования интрастромального тоннеля
✓ 3 группа - 4 глаза после формирования интрастромального кармана
✓ 4 группа - 4 глаза после имплантации ИРС
✓ 5 группа – 4 глаза после имплантации кольца в интрастромальный карман, сформированый по стандартной технологии
✓ 6 группа – 4 глаза после имплантации кольца в интрастромальный карман, сформированый по оптимизированной технологии</td></tr>
<tr><th colspan="3">II. Клинико-функциональные исследования</th></tr>
<tr><td rowspan="3">Анализ имплантации интрастромальных колец MyoRing по оптимизированной технологии в сравнении со стандартным методом и с имплантацией интрароговичных сегментов</td><td>I группа (основная) - 80 глаз, на которых была выполнена имплантация колец MyoRing в интрастромальный карман, сформированный с применением ФСЛ по оптимизированной технологии</td><td>✓ 1-я подгруппа – 34 глаза со II стадией КК
✓ 2-я подгруппа – 46 глаз с III стадией КК</td></tr>
<tr><td>II группа (1 группа сравнения) - 80 глаз, на которых была выполнена имплантация колец MyoRing в интрастромальный карман, сформированный с применением ФСЛ по стандартной технологии</td><td>✓ 1-я подгруппа – 36 глаз со II стадией КК
✓ 2-я подгруппа – 44 глаз с III стадией КК</td></tr>
<tr><td>III группа (2 группа сравнения) - 85 глаз, на которых была выполнена имплантация ИРС в нтрастромальный тоннель, сформированный с применением ФСЛ</td><td>✓ 1-я подгруппа – 38 глаз со II стадией КК
✓ 2-я подгруппа – 47 глаз с III стадией КК</td></tr>
</table>

Экспериментальные исследования прочностных характеристик роговицы проводили в лаборатории федерального государственного бюджетного образовательного учреждения высшего образования «Казанский государственный архитектурно-строительный университет» (Казань, к.т.н. Гайфуллин А.Р.).

Клиническую часть работы проводили на базе Чебоксарского филиала федерального государственного автономного учреждения «МНТК «Микрохирургия глаза» им. акад. С.Н. Федорова» Министерства здравоохранения Российской Федерации. Она основана на 3-летнем наблюдении и анализе результатов обследования и хирургического лечения 245 глаз 230 пациентов с кератоконусом II-III стадии (по классификации Amsler-Krumeich).

2.2. Экспериментальное исследование прочностных характеристик роговицы после формирования интрастромальных кармана и тоннеля с применением фемтосекундного лазера без и с имплантацией интрароговичных имплантов

Целью экспериментального исследования явилась сравнительная оценка влияния интрастромальных кармана и тоннеля, сформированных с помощью фемтосекундного лазера без и с имплантацией колец MyoRing на различной глубине и интрароговичных сегментов на прочностные свойства роговицы.

В экспериментальной работе использовали роговицы изолированных глаз самцов кроликов породы Шиншилла массой 2-3 кг. Исследования были выполнены на 24 глазах (12 кроликов), которые были разделены на 6 групп по 4 глаза в каждой в зависимости от вида операции. Операции проводились под общей (внутримышечная инъекция 5% раствора кетамина) и местной (инстилляция 0,3% раствора инокаина) анестезией. Формирование интрастромальных карманов и тоннелей производилось с применением ФСЛ IntraLase FS 60 кГц (AMO, США) с энергией импульса 1,7 мкДж, с расстоянием между импульсами 4 мкм, между уровнями – 4 мкм (рис. 1).

Рисунок 1 - Формирование с помощью фемтосекундного лазера IntraLase FS 60 кГц интрастромального тоннеля (интрастромального кармана)

В 1-й группе (группа контроля) операции не проводили, 2-ю группу составили глаза кроликов после формирования интрастромального тоннеля, 3-ю – после формирования интрастромального кармана, 4-ю – после имплантации ИРС, 5-ю – после имплантации кольца в интрастромальный карман, сформированый по стандартной технологии, 6-ю – после имплантации кольца в интрастромальный карман, сформированый по оптимизированной технологии.

В 1-ю группу контроля вошли неоперированные глаза кроликов с прозрачными интактными роговицами. В роговице глаз 2-й группы формировали интрастромальный тоннель с внутренним диаметром резекции 5,0 мм, наружным – 6,2 мм, на глубине 80% от минимальных данных пахиметрии, измеренных по краю 5,0 мм оптической зоны. Входной рез выполняли под углом 90°, длиной 0,6 мм, через который интрастромальный тоннель был вскрыт при помощи шпателя. В 3-й группе формировали интрастромальный карман диаметром 8,0 мм на глубине 85% от минимальных данных пахиметрии. Входной тоннельный разрез делали шириной 1,0 мм, длиной 4,0 мм, с углом вреза 30°, через который интрастромальный карман вскрывали при помощи шпателя. В глаза кроликов 4-й группы были имплантированы по 2 ИРС производства ООО "Научно-экспериментальное производство Микрохирургия глаза" (Россия) из полиметилметакрилата высотой 250 мкм, шириной – 0,6 мм, с длиной дуги 160° в

интрастромальный тоннель с внутренним диаметром резекции 5,0 мм, наружным – 6,2 мм, сформированный на глубине 80% от минимальных данных пахиметрии в месте его прохождения, с входным резом, выполненным под углом 90°, шириной 0,6 мм (рис. 2).

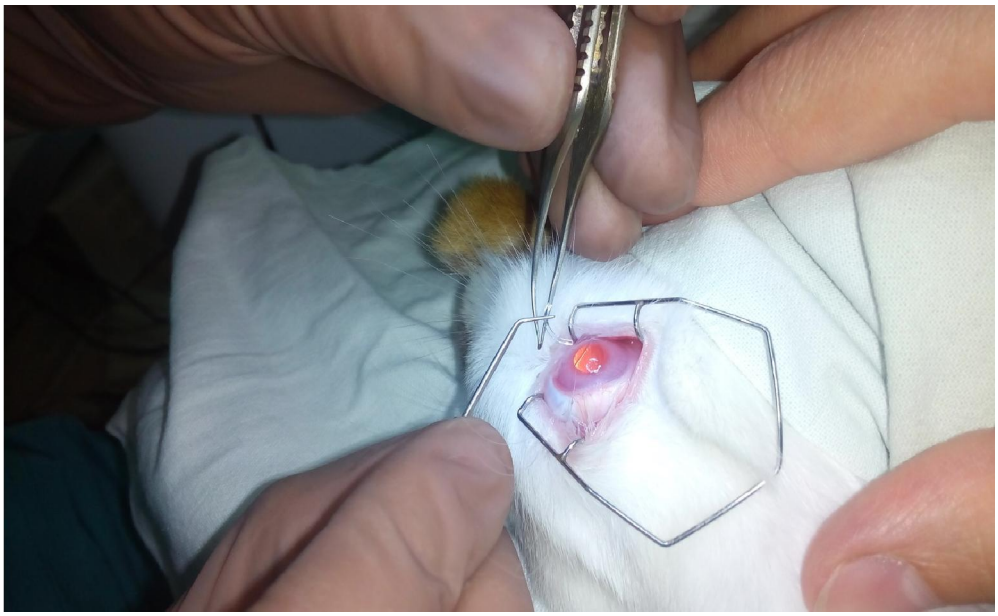

Рисунок 2 - Имплантация интрастромального сегмента

В глаза кроликов 5-й группы имплантировали кольца MyoRing (Dioptex) из полиметилметакрилата с внутренним диаметром 5,0 мм, шириной - 0,5 мм, высотой – 250 мкм в интрастромальный карман диаметром 9,0 мм, сформированный на глубине 70% от минимальных данных пахиметрии.

Расчет глубины формирования интрастромального кармана и залегания колец производился таким образом, чтобы соответствовать рекомендованной автором метода A.Daxer глубине 300 мкм, что на практике в среднем составляет 70% от минимальных данных пахиметрии в кератоконусных глазах. Входной тоннельный разрез формировали шириной 1,0 мм, длиной 4,0 мм, с углом вреза 30° (рис. 3).

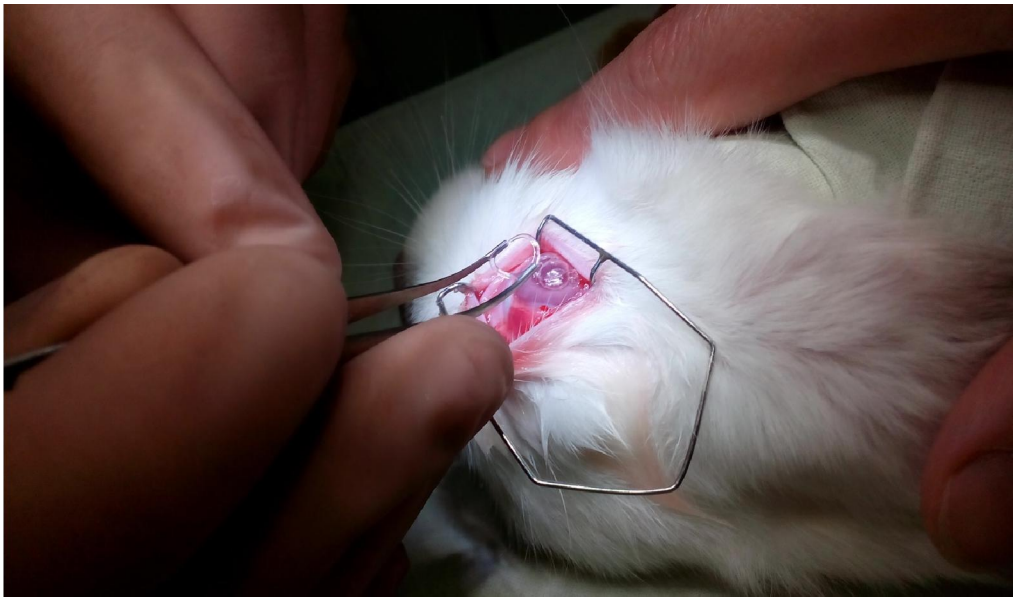

Рисунок 3 - Имплантация интрастромального кольца

В 6-й группе имплантировали кольца MyoRing с внутренним диаметром 5,0 мм, шириной - 0,5 мм, высотой – 250 мкм в интрастромальный карман диаметром 8,0 мм, сформированный на большей в отличие от стандартной глубине 85% от минимальных данных пахиметрии. Входной тоннельный разрез формировали шириной 1,0 мм, длиной 4,0 мм, с углом вреза 30°.

Расчет глубины формирования интрастромального кармана и залегания колец производился таким образом, чтобы соответствовать рекомендованной A.Daxer глубине 300 мкм при предельно допустимой минимальной толщине роговицы 350 мкм, что на практике составляет 85% от минимальных данных пахиметрии в кератоконусных глазах.

Через 1 мес после проведенных операций был произведен забой кроликов методом воздушной эмболии легочной артерии и произведена энуклеация глазных яблок.

Для исследования биомеханических свойств исследуемых роговиц кроликов были выкроены корнеосклеральные полоски размером 11 на 20 мм (рис. 4) и закреплены между лапками универсальной испытательной машины ИР 5082-5 (рис. 5) у лимба на расстоянии 11 мм друг от друга так, чтобы между краями лапок располагалась только исследуемая роговица.

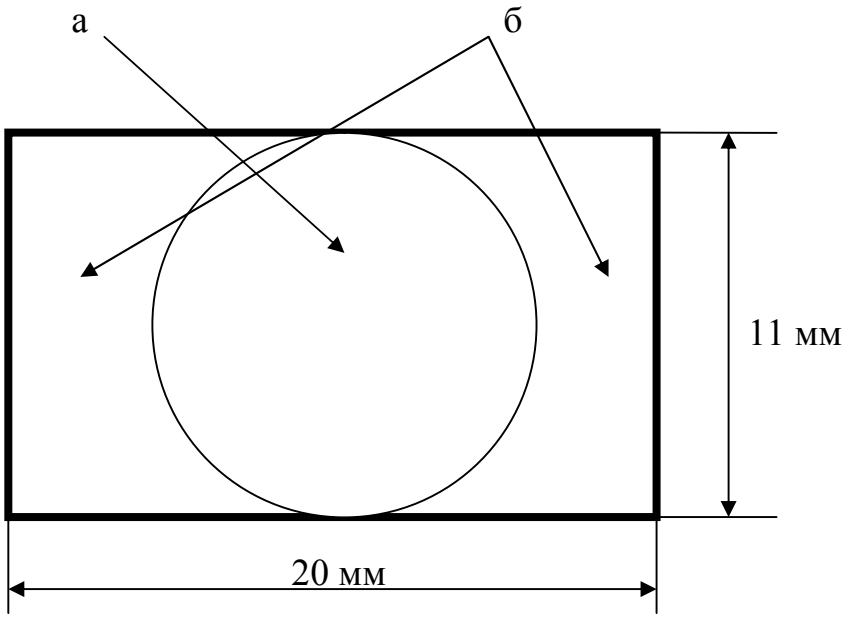

Рисунок 4 - Схема выкраивания корнеосклерального материала для проведения испытания, где а – роговица; б – участки склеры, используемые для фиксации в разрывной машине



Рисунок 5 - Универсальная испытательная машина ИР 5082-5

При проведении эксперимента натяжение роговиц кроликов повышали линейно со скоростью 50 мм/мин до увеличения относительной деформации на 7%, по достижению которой было отмечено различие в ходе деформационных кривых в группах

исследования в зависимости от приложенного к роговичным образцам напряжения. Полученные результаты были представлены программным обеспечением испытательной машины численно и графически. Полученные графики, отражали способность роговиц кроликов к растяжению (мм) в зависимости от увеличивающейся силы нагрузки (Н) и зависимость напряжения (МПа), приложенного к испытываемому образцу, от его относительной деформации (%). Во всех группах был рассчитан модуль Юнга по формуле $E = (F \cdot l) / (\Delta l \cdot S)$, где: E – модуль Юнга, МПА; F - усилие на прямолинейном участке образца, Н; l - начальная расчетная длина образца, мм; Δl - приращение деформации на прямолинейном участке образца, мм; S – начальная площадь поперечного сечения образца, мм^2.

2.3. **Клинико-функциональные методы обследования пациентов**

При проведении клинико-функциональных методов обследования у всех пациентов был тщательно собран анамнез заболевания с акцентом на характер, время возникновения и динамику жалоб, предшествующее длительное ношение контактных линз, связь развития болезни с нервно-психическим стрессом, черепно-мозговой травмой, у женщин - с родами, наличие сопутствующих аллергических, эндокринных заболеваний, инфицированность гепатитом В, сочетание кератоконуса с наследственными синдромами, предшествующие офтальмологические вмешательства, наличие кератоконуса у родственников.

Критериями включения пациентов в клиническое исследование являлись наличие прогрессирующего кератоконуса II и III стадий (по классификации Amsler-Krumeich), непрогрессирующего кератоконуса II и III стадий при непереносимости очковой и контактной коррекции, отсутствие помутнений и рубцов роговицы, минимальная толщина роговицы не менее 350 мкм.

До и после операции, а также через 1, 3, 6, 12, 24, 36 мес после операции все пациенты были тщательно обследованы.

Офтальмометрия и рефрактометрия выполнялись на авторефрактометре RC - 5000 фирмы «Tomey» (Япония).

Определение остроты зрения без коррекции и с максимальной коррекцией, до и после циклоплегии проводили на фороптере «Huvitz CDR - 3100» (Корея) с проектором знаков «Topcon ACP - 5» (Япония).

Тонометрия выполнялась автоматическим пневмотонометром фирмы «Reichert» (США), при необходимости проводили тонометрию с помощью тонометра Маклакова весом 10 г.

Пахиметрию, а также измерение **длины глаза** проводили на А-сканбиометре «Model 820» фирмы «Humprey» (США) и Nidek US-1800 (Япония), в том числе с анализом пахиметрических карт на ОСТ RTVue 100-CAM (Optovue, Inc., США).

Биомикроскопические исследования глаза осуществляли при помощи щелевой лампы фирмы «Opton» (Германия). Обращали внимание на наличие характерных биомикроскопических признаков кератоконуса: симптом «разрежения стромы», хорошо видимые нервы роговицы, стрии Фогта, пигментное кольцо Флейшера, разрывы в десцеметовой мембране, помутнение боуменовой мембраны и стромы роговицы.

Офтальмоскопия выполнялась с помощью прямого электрического офтальмоскопа «Beta 200» фирмы «Heine» (Германия), при необходимости проводили осмотр периферии глазного дна с использованием линзы Гольдмана.

Компьютерная кератотопография выполнялась на автоматизированном кератотопографе TMS-4 фирмы «Tomey» (Япония). С помощью кератотопографических карт проводилась диагностика кератоконуса, основанная на определении асимметричного (асимметричная фигура «галстук - бабочка» с нижней или верхней крутой зоной или по типу округлого одиночного выстояния роговицы в нижнем отделе в виде «стекающей капли» или «бобовидной» формы) или симметричного типа кератэктазии (центральный тип, симметричная фигура «галстук - бабочка» с прямой или косой осью) для расчета количества интрароговичных сегментов и зоны их расположения, среднем значении кератометрии (Kср), максимальном значении кератометрии (Kmax), значениях максимального и минимального симулированных

кератометрических индексов (SimK1, SimK2), отражающих расположение главных меридианов роговицы, цилиндрического компонента рефракции, которые являются количественными индикаторами асимметрии роговичной поверхности и прогрессирования заболевания и позволяют рассчитать высоту, длину и положение интрароговичного сегмента, расположение входного роговичного вреза, высоту, диаметр кольца MyoRing и ось расположения входного тоннельного разреза для его имплантации. Среди кератотопографических индексов нами были проанализированы индекс регулярности роговичной поверхности (SRI), отражающий локальную регулярность поверхности роговицы внутри центральной зоны диаметром 4,5 мм (в норме его значение не превышает 1,0), индекс асимметрии роговичной поверхности (SAI), являющийся мерой разницы оптической силы роговицы между противоположными точками, находящимися относительно друг друга под углом 180º на одном и том же кольце миры кератотопографа (в норме его значение не превышает 0,5).

Оптическую когерентную томографию переднего отрезка глаза с бесконтактной пахиметрией выполняли на оптическом когерентном томографе роговицы RTVue 100-CAM (Optovue, Inc., США). Проводился анализ пахиметрических карт роговицы на площади диаметром 10 мм, что позволяло детально оценить толщину роговицы в каждой точке, а также контролировать глубину расположения ИРС и колец MyoRing в послеоперационном периоде.

Лазерную тиндалеметрию выполняли с помощью аппарата FC-2000 фирмы «Kowa» (Япония) для исследования проницаемости гемато-офтальмического барьера и подсчета потока белка (в норме его значение составляет не более 4,56±1,8 ф/мс) и количества клеток (в норме его значение не превышает 2,38±2,0 мм³) во влаге передней камеры. Метод позволил количественно оценить степень повреждения гематоофтальмического барьера и воспалительной реакции в глазу в ответ на хирургическое вмешательство.

Аберрометрию волнового фронта и анализ элевационных карт исследовали до и после операции в разные сроки, используя сканирующий проекционный топограф Pentacam HR (Oculus Optikgerate GmbH, Германия). В приборе используется принцип

фотографической регистрации оптического среза преломляющих сред глаза, основанный на принципе Шеймпфлюга. Прибора позволяет за одно сканирование в течение 2 с можно получить до 50 изображений оптического среза, которые «захватываются» и хранятся на ПЗФ-матрице для дальнейшего компьютерного анализа. Снимки делаются под разными углами от 0 до 180º по отношению к роговице и охватывают весь ее диаметр. Это обеспечивает возможность реконструкции трехмерного изображения оптической системы глаза, результат которой отображается на экране компьютера Pentacam и сочетает в себе качества многих кератотопографов, ультразвуковых пахиметров, оптического когерентного томографа.

Режим модуля Belin/Ambrysio Enhanced Ectasia, представляющий собой карты расширенного скрининга эктазии у пациентов с кератоконусом, позволяет выявить кератоконус на его доклинической стадии (Forme fruste). Элевацию передней поверхности роговицы характеризуют карты первого вертикального столбца, элевацию задней поверхности роговицы – второго вертикального столбца (рис. 6). По горизонтали сверху расположены базовые карты, показывающие наличие выпячивания роговичной поверхности, в центре - карты исключения, которые усиливают визуализацию места выпячивания, снизу — дифференциальные карты, которые представляют собой разность значений между картами исключения и базовыми картами. Под дифференциальными картами представлена цветовая шкала значений элевации передней и задней поверхностей роговицы, при этом зеленым цветом отмечена норма (элевация передней поверхности менее 6 мкм, задней – менее 8 мкм), желтым – пограничные данные, которые позволяют заподозрить кератоконус (элевация передней поверхности от 6 до 12 мкм, задней – от 8 до 20 мкм) и красным – данные элевации роговицы, характерные для кератоконуса (элевация передней поверхности более 12 мкм, задней – более 20 мкм).

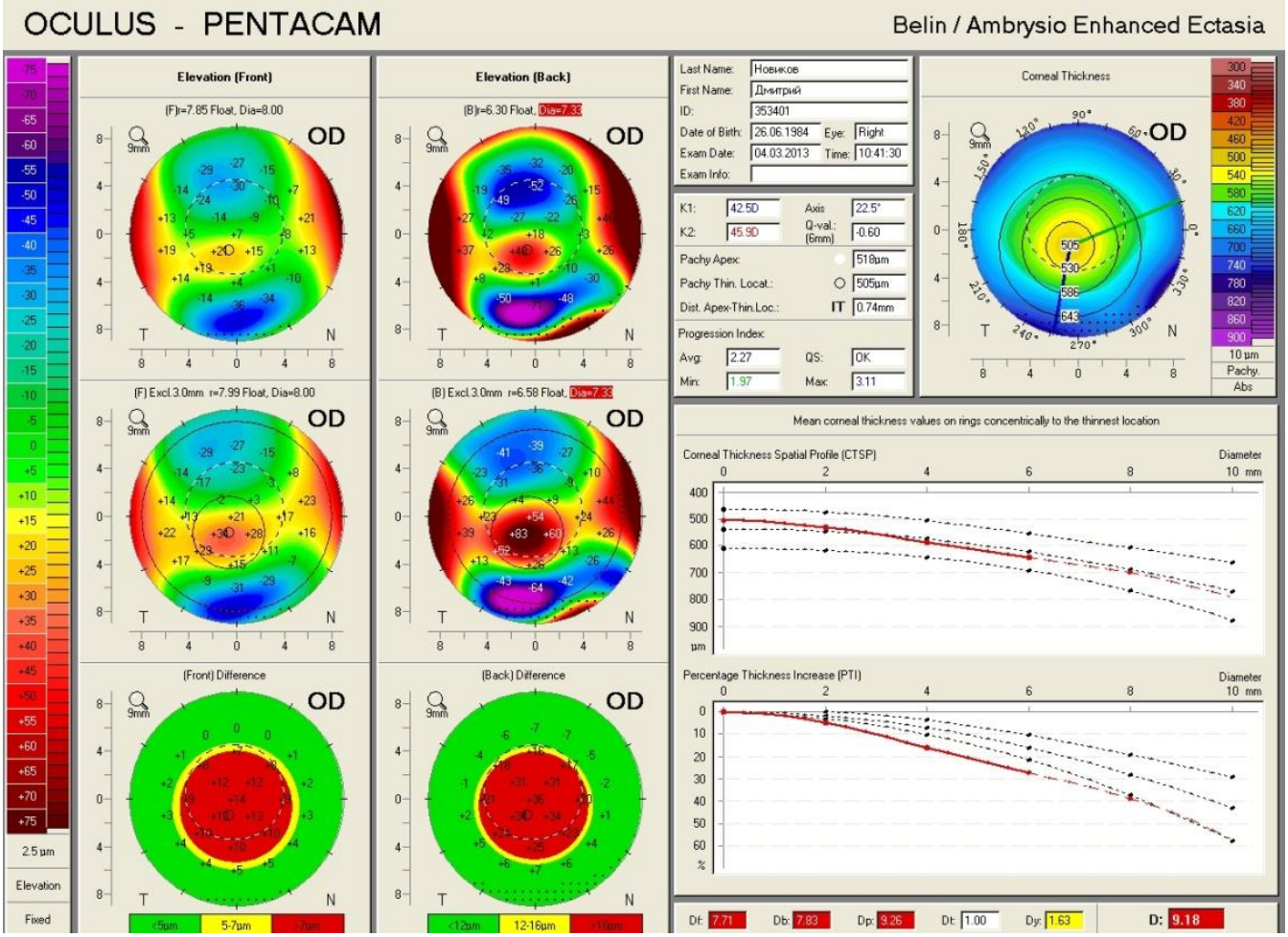

Рисунок 6 - Элевационные карты передней и задней поверхностей роговицы в режиме модуля Belin/Ambrysio Enhanced Ectasia пациента Н., 29 лет, со II стадией кератоконуса. Базовые карты (вверху) показывают наличие выпячивания более выраженного на задней поверхности роговицы, карты исключения (в центре) усиливают визуализацию места выпячивания, дифференциальные карты (внизу) подтверждают значительное изменение элевации роговичных поверхностей, характерное для кератоконуса (обозначено красным цветом)

Всем пациентам до и после операций проводился анализ роговичных аберраций в режиме модуля Zernike Analysis, которые были измерены в фотопических условиях в 4 мм оптической зоне и в мезопических условиях – в 6 мм оптической зоне. При этом измерялось среднеквадратичное значение (root mean square, RMS) ошибок отклонения волнового фронта от идеального суммарных роговичных аберраций (root mean square total corneal aberrations, RMS TCA), аберраций высших порядков (root mean square higher-order aberrations, RMS HOA), сферических аберраций (root mean square spherical aberrations, RMS SA) (рис. 7).

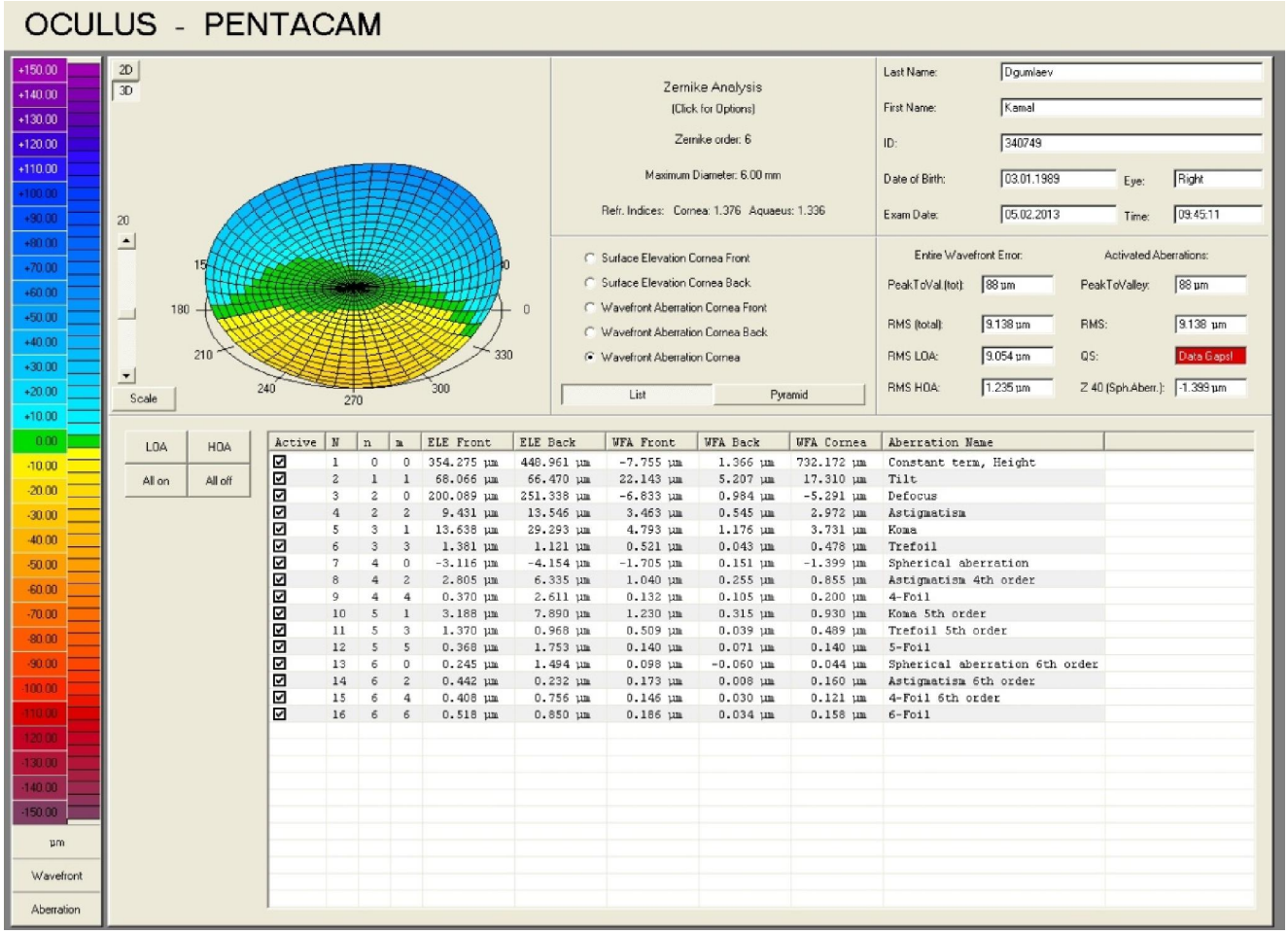

Рисунок 7 - Роговичные аберрации в режиме Zernike Analysis пациента Д., 27 лет, с III стадией кератоконуса. Увеличение суммарных роговичных аберраций, в частности аберраций высшего порядка (в большей степени за счет кома, сферических аберраций, характерных для кератоконуса)

Исследование биомеханических свойств роговицы in vivo выполняли с помощью прибора Ocular Response Analyzer (ORA) фирмы «Reichert Inc.» (США). Определялись фактор резистентности роговицы (ФРР) (в норме > 9,5 мм рт.ст.), характеризующий ее упругие свойства и прямо коррелирующий с ее толщиной, и корнеальный гистерезис (КГ) (в норме > 9,5 мм рт.ст.), отражающий способность роговицы поглощать энергию воздушного импульса, т.е. ее вязко-эластические свойства. Данное исследование помогало при комплексном обследовании выявлять по снижению ФРР и КГ кератоконус уже на I стадии, а также проводить динамическое наблюдение за биомеханическими свойствами роговицы после имплантации ИРС и колец MyoRing.

Конфокальная микроскопия выполнялась на приборе Confoscan-4 фирмы «Nidek» (Япония) с увеличением 500, что позволяло исследовать зону размером 440x330 мкм. Конфокальная микроскопия проводилась всем пациентам с подозрением на кератоконус для уточнения диагноза и после хирургического вмешательства – для оценки гистоморфологических изменений роговицы после имплантации ИРС и колец MyoRing. Плотность клеток заднего эпителия роговицы (ПЭК) подсчитывали в автоматическом режиме.

Контроль безопасности проведенной операции осуществляли на основе вычисления коэффициента безопасности, подсчета в динамике ПЭК при помощи конфокальной биомикроскопии, а также определения потока белка и количества клеток в передней камере с помощью метода лазерной тиндалеметрии.

Статистический анализ проводили на персональном компьютере с использованием лицензионной статистической программы Statistica 6.1 (программный продукт «StatSoft», США). В связи с нормальным распределением значений показателей в группах исследования между ними проводился однофакторный дисперсионный анализ. Использовали число наблюдений (n), среднее значение (M), стандартное отклонение (SD). Достоверность различий оценивали по параметрическим критериям Стьюдента ($p<0,05$).

2.4. Клиническая характеристика обследуемых пациентов

Исследование клинико-функциональных результатов, полученных в I (основной) и III (2-я группа сравнения) группах носило проспективный характер, во II группе (1-я группа сравнения) оно было ретроспективным. Клинические исследования проводились в Чебоксарском филиале Федерального государственного автономного учреждения «Межотраслевой научно-технический комплекс «Микрохирургия глаза» им. акад. С.Н. Фёдорова» Минздрава России. Критериями отбора пациентов в клиническом исследовании являлись наличие прогрессирующего кератоконуса II и III стадий (по классификации Amsler-Krumeich), непрогрессирующего кератоконуса II и III стадий при

непереносимости очковой и контактной коррекции, отсутствие помутнений и рубцов роговицы, минимальная толщина роговицы не менее 350 мкм. Клинико-функциональные результаты проанализированы на основе комплексного до- и послеоперационного обследования и хирургического лечения 245 глаз 230 пациентов с кератоконусом II и III стадии. В зависимости от метода операции все пациенты были разделены на 3 группы. В I (основную) группу было включено 75 пациентов 80 глаз (32,7% от всех исследуемых глаз), которым была выполнена имплантация колец MyoRing (Dioptex, Австрия) в интрастромальный карман, сформированный с помощью ФСЛ IntraLase FS 60 кГц по оптимизированной технологии. II группу (1-я группа сравнения) составили 75 пациентов 80 глаз (32,7%), которым была выполнена имплантация колец MyoRing в интрастромальный карман, сформированный с помощью ФСЛ IntraLase FS 60 кГц по стандартной технологии. В III группу (2-я группа сравнения) вошли 80 пациентов 85 глаз (34,6%), которым была выполнена имплантация ИРС (ООО НЭП «Микрохирургия глаза», Россия) в интрастромальный тоннель, сформированный с помощью ФСЛ IntraLase FS 60 кГц. В зависимости от стадии кератоконуса и формы кератэктазии во всех группах пациенты были разделены на 2 подгруппы. В 1 подгруппу вошли пациенты со II стадией кератоконуса с центральной формой кератэктазии и кератэктазией по типу «галстук-бабочка», во 2 подгруппу – с III стадией кератоконуса с асимметричной формой кератэктазии по типу «капли» и «бобовидной» формы. В I группу 1 подгруппы были включены 33 пациента (34 глаза), 2 подгруппы – 42 пациента (46 глаз). II группу 1 подгруппы составили 34 пациента (36 глаз), 2 подгруппы – 41 пациент (44 глаза). В III группу 1 подгруппы вошли 35 пациентов (38 глаз), 2 подгруппы – 45 пациентов (47 глаз) (табл. 2). Возраст пациентов I группы составил в среднем 25±4,5 лет, II группы – 26±3,2 лет.

Группы были сопоставимы по гендерным характеристикам (табл. 3).

Таблица 3 - Характеристика клинического материала по группам, n=230

Параметры	Количество пациентов, n (% от всех пациентов)		
	I группа (имплантация колец MyoRing по оптимизированной технологии) n=75 (32,6%)	II группа (имплантация колец MyoRing по стандартной технологии) n=75 (32,6%)	III группа (имплантация ИРС) n=80 (34,8%)
Мужчины, n	43 (18,7%)	39 (17,0%)	45 (19,6%)
Женщины, n	32 (13,9%)	36 (15,7%)	35 (15,1%)

Кератоконус II стадии был диагностирован в 108 (44,1%), III стадии - в 137 случаях (55,9%). Большая встречаемость пациентов с III стадией кератоконуса связана с несвоевременной диагностикой заболевания вследствие отсутствия на поликлиническом этапе дорогостоящей специальной диагностической аппаратуры, а также с ошибочной диагностикой, когда ухудшение зрения у пациентов 15-20 лет связывалось с прогрессирующей миопией. Как правило, только при снижении КОЗ и НКОЗ в сочетании с непереносимостью очковой и контактной коррекции пациенты направлялись на консультацию в Чебоксарский филиал МНТК «Микрохирургия глаза».

Наряду с основным заболеванием у пациентов была выявлена сопутствующая патология со стороны глаз. Её характер отражен в табл. 4.

Таблица 4 - Сопутствующая патология оперируемых глаз (n=245)

Сопутствующая патология	Частота	
	N	%
Миопия средней и высокой степени	61	24,9
Гиперметропия слабой степени	3	1,2
Периферическая витреохориоретинальная дистрофия	23	9,4
Деструкция стекловидного тела	18	7,3
Макулодистрофия	2	0,8
Врожденная задняя полярная катаракта	2	0,8

Из анамнеза прослеживается связь старта развития заболевания со стрессовыми состояниями: потерей близких – у 4 пациентов (1,6%), конфликтами – у 23 (9,4%), черепно-мозговой травмой – у 4 пациентов (1,6%). 24 пациента (9,8%) связывали начало развития заболевания с ношением контактных линз более 5 лет по поводу миопии средней и высокой степени, 7 (2,9%) – с заболеваниями щитовидной железы (гипо-, гипертиреозом), у 1 (0,4%) было сочетание кератоконуса с синдромом Дауна, у 6 (2,4%) прослеживался семейный характер болезни (в 3-х семьях у матери с сыном был диагностирован кератоконус), 4 пациента (1,6%) с кератоконусом отмечали среди сопутствующей соматической патологии бронхиальную астму. 157 пациентов (68,3%) ни с чем не связывали развитие кератоконуса.

Анализ результатов проводился дифференцированно между подгруппами с соответствующей стадией. Срок наблюдения за пациентами обеих групп составил от 12 до 42 мес (в среднем 36 мес).

2.5. Характеристика и методы расчета интрастромальных имплантов

Интрастромальные роговичные импланты были изначально разработаны для коррекции рефракционных нарушений и в последующем нашли широкое применение при кератоконусе, пеллюцидной дегенерации роговицы и ятрогенной кератэктазии с целью стабилизации заболевания за счет создания «каркаса» для зоны кератэктазии и коррекции сопутствующей аметропии за счет центрации вершины кератэктазии и уплощения передней и задней роговичных поверхностей.

2.5.1. Характеристика интрастромальных колец MyoRing и расчет их параметров

Характеристика интрастромальных колец MyoRing

Кольцо MyoRing разработано австрийской фирмой Dioptex и изготовлено из полимера на основе ПММА. Диаметр кольца – от 5 до 8 мм с шагом 1 мм, высота – от

200 до 400 мкм с шагом 20 мкм. Передняя поверхность кольца выпуклая, задняя – вогнутая (рис. 8). Для получения более высокого рефракционного эффекта в послеоперационном периоде хирург может корригировать положение кольца MyoRing внутри интрастромального кармана.



Рисунок 8 - Кольцо MyoRing (Dioptex, Австрия)

Расчет параметров интрастромальных колец MyoRing

Параметры имплантируемых колец MyoRing у пациентов с кератоконусом рассчитывались по номограмме, предложенной A. Daxer (2007), которая учитывает минимальную толщину роговицы и среднее значение кератометрии согласно номограмме 1 (рис. 9) (табл. 5). У пациентов с кератоконусом II стадии были имплантированы кольца MyoRing с внутренним диаметром 6,0 мм, при III стадии – с внутренним диаметром – 5,0 мм.

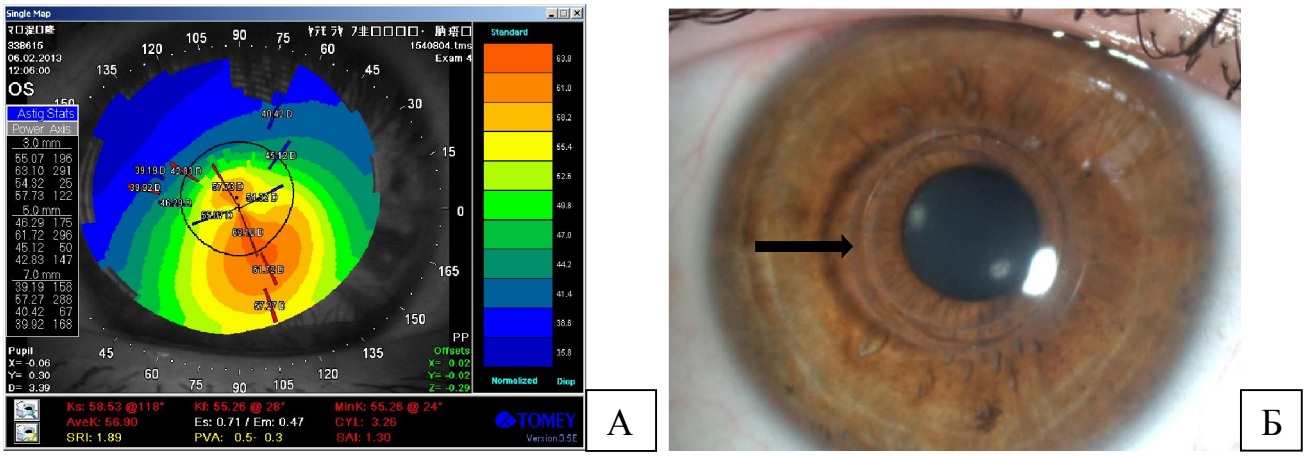

Рисунок 9 - Кератотопограмма (А) и фото глаза (Б) пациента П., 29 лет, с кератоконусом III стадии. Кольцо MyoRing (стрелка)

Таблица 5 - Номограмма 1 рассчета параметров кольца MyoRing

Среднее значение кератометрии (Кср), дптр	Параметры кольца MyoRing: диаметр кольца, мм/высота кольца, мкм
44<Кср<46	6/240
46<Кср<48	6/280
48<Кср<50	6/320
50<Кср<52	5/280
52<Кср<54	5/300
54<Кср<56	5/320
Кср>56	5/340

2.5.2. Характеристика роговичных сегментов и расчет их параметров

Характеристика ИРС

ИРС разработаны в ООО «Научно-экспериментальное производство Микрохирургия глаза» («НЭП МГ») на основе полиметилметакрилата (ПММА) и

представляют собой сегменты кольца с дугой 160º, поперечным срезом в форме полусферы, основанием – 0,6 мм. Внутренний диаметр сегмента составляет 5,0 мм, наружный – 6,2 мм. Высота сегмента от 150 до 450 мкм, с шагом в 50 мкм (рис. 10).

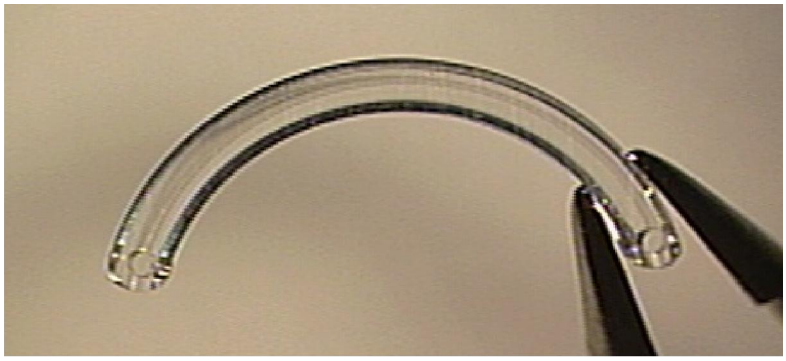

Рисунок 10 - Роговичный сегмент (ООО «НЭП МГ», Россия)

Расчет параметров ИРС

Параметры имплантируемых сегментов рассчитывались по 2 номограммам: первая номограмма использовалась при центральной форме кератэктазии и кератэктазии по типу «галстук-бабочка», вторая – при асимметричной форме кератэктазии по типу «капли» и «бобовидной» формы. При кератэктазии по типу «галстук-бабочка» (рис. 11А) и центральной форме кератэктазии (рис. 12А) имплантировались 2 сегмента одинаковой высоты (рис. 11Б, 12Б), выбор высоты ИРС определялся по сфероэквиваленту (СЭ) номограммы 2 согласно рекомендациям P. Ferraro (2002) (табл. 6).

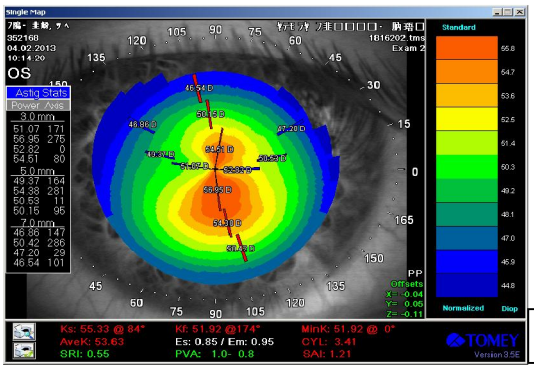

А

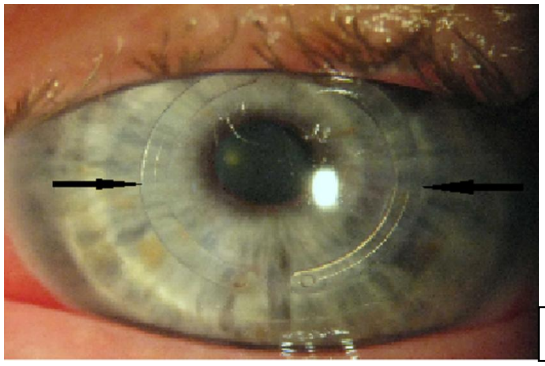

Б

Рисунок 11 - Кератотопограмма (А) и фото глаза (Б) пациента Н., 28 лет, с кератоконусом II стадии. Вертикально расположены 2 интрароговичных сегмента (стрелки) одинаковой высоты

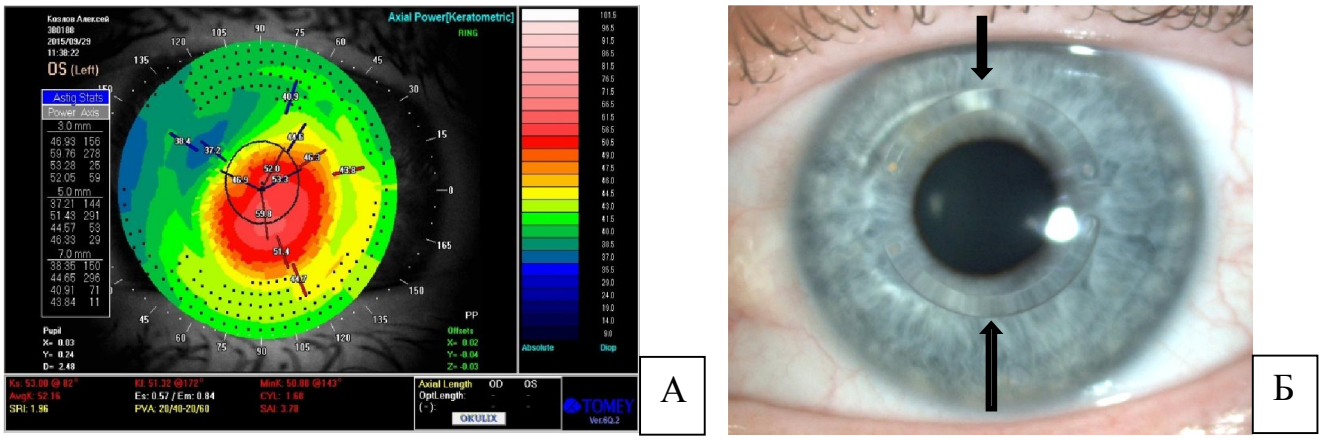

Рисунок 12 - Кератотопограмма (А) и фото глаза (Б) пациента Т., 28 лет, с кератоконусом III стадии. Горизонтально расположены 2 интрароговичных сегмента (стрелки) одинаковой высоты

Таблица 6 - Номограмма 2 расчета высоты имплантируемых сегментов при симметричной форме кератэктазии

Сфероэквивалент клинической рефракции, дптр	Высота имплантируемых сегментов, мкм
до -4,00	150
от -4,25 до -6,00	200
от -6,25 до -8,00	250
от -8,25 до -10,00	300
свыше -10,00	350

При асимметричной форме кератэктазии по типу «капли» и «бобовидной» формы (рис. 13А) имплантировался 1 ИРС в нижнем положении с полным перекрыванием зоны кератэктазии (рис. 13Б) согласно номограмме 3 (табл. 7) [39, 65].

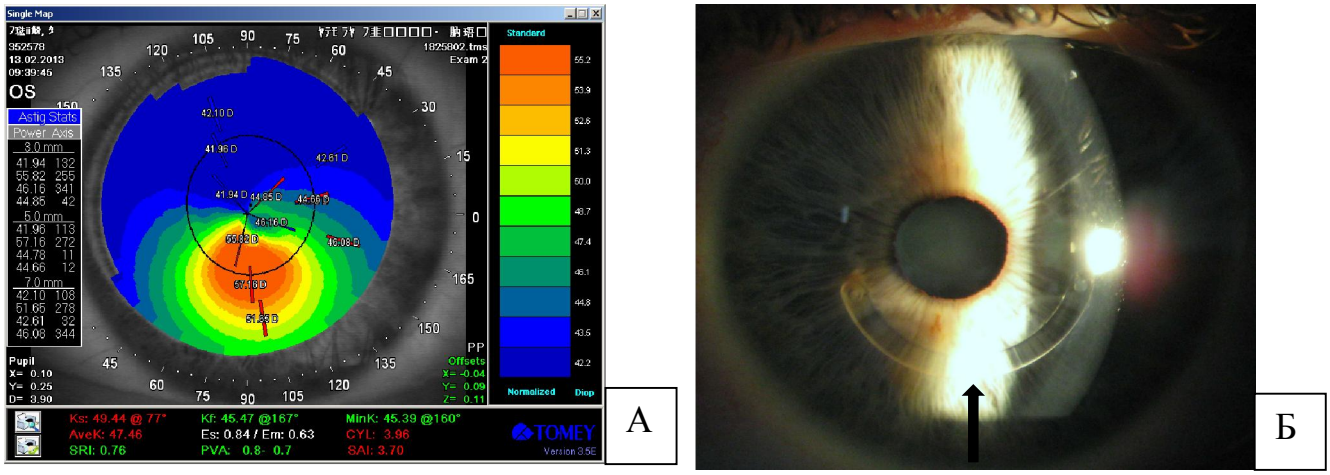

Рисунок 13 - Кератотопограмма (А) и фото глаза (Б) пациента Д., 22 лет, с кератоконусом III стадии. Горизонтально расположенный 1 интрароговичный сегмент (стрелка), перекрывающий зону кератэктазии

Таблица 7 - Номограмма 3 расчета высоты имплантируемого сегмента при асимметричном типе кератэктазии

Величина сфероэквивалента, дптр	Высота имплантируемого сегмента, мкм
до -2,00	150
от -2,25 до -3,00	200
от -3,25 до -4,00	250
от -4,25 до -5,00	300
свыше -5,25	350

2.6. Характеристика лазерной установки

В ходе работы использовался ФСЛ IntraLase FS 60 кГц (IntraLase Corp., США, рег. уд. ФС № 2006/1227), генерирующий излучение одномодового оптического квантового генератора на неодимовом стекле с диодной накачкой, с регистрационным усилителем с длиной волны 1053 нм. Частота повторения импульсов – 60 кГц, длительность импульса – 600-800 фемтосекунд (фс), максимальная пиковая мощность импульса – 5,0 мкДж, максимальная выходная мощность лазерного луча – 300 мВт,

размер пятна – 3-6 мкм, размер рабочего поля – 10 мм, диаметр вакуумного кольца – 19,5 мм. Запуск с холодного старта – 60 мин.

ФСЛ IntraLase FS 60 кГц имеет алгоритм создания роговичного лоскута для рефракционно-лазерных операций, проведения послойной и сквозной кератопластик с различными профилями роговичного края, формирования интрастромальных тоннелей для имплантации ИРС и интрастромальных карманов для имплантации колец MyoRing. Основной механизм воздействия заключается в том, что лазерное излучение формируется в виде очень коротких импульсов, что позволяет достигать высокого уровня плотности энергии. В зоне фокусировки лазерного излучения биологическая ткань превращается в газообразную плазму. Микроскопические пузырьки газа нарушают целостность ткани, подвергшейся воздействию. Перемещение лазерного луча приводит к ламеллярной диссекции роговой оболочки. С учетом очень малой длительности лазерного импульса (1 фс = 10^{-15} с) данная процедура получила название «фемтосекундного» лазерного разреза [54].

2.7. Технология стандартной интрастромальной имплантации колец MyoRing и роговичных сегментов с применением фемтосекундного лазера у пациентов с кератоконусом

Подготовка больного к операции

Начиналась с беседы хирурга с пациентом с объяснением исходной патологии, характера предлагаемого вмешательства, его возможных результатов, рисков и осложнений. Накануне вечером и утром перед операцией всем пациентам назначались инстилляции растворов антибиотика или антисептика.

Все операции проводились под местным обезболиванием. Перед операцией пациентам в конъюнктивальную полость закапывали 1% раствор инокаина или 10% раствор алкаина 2-3 раза с интервалом в 5 минут.

2.7.1. Стандартная технология интрастромальной имплантации колец MyoRing при кератоконусе с применением фемтосекундного лазера IntraLase FS 60 кГц для формирования интрастромального кармана

Классическая стандартная имплантация кольца MyoRing выполнялась по методике А. Даксера в 2 этапа. I этап – формирование интрастромального кармана и входного тоннельного разреза с использованием ФСЛ IntraLase FS 60 кГц. II этап – имплантация кольца MyoRing.

Параметры ФСЛ для формирования интрастромального кармана и входного тоннельного разреза выбирались с помощью программного обеспечения IntraLase. В ходе операции использовали режим «спираль», энергия излучения - 1,5 мкДж, расстояние между соседними точками на общей окружности – 5,5 мкм, расстояние между концентрическими кругами спирального рисунка – 6,5 мкм, размер пятна – 3,0 мкм, как и при формировании кольцевого интрастромального тоннеля [52], учитывая легкое вскрытие интрастромального кармана практически без «тканевых мостиков» при данных параметрах. Диаметр интрастромального кармана составлял 9,0 мм, длина входного тоннельного разреза – 1 мм, ширина – от 4 до 5 мм в зависимости от диаметра кольца MyoRing. Ось входного тоннельного разреза варьировала от 0º до 180º и располагалась по сильной оси кератометрии, глубина залегания интрастромального кармана в каждом случае – 300 мкм.

На I этапе операции пациент фиксировал взгляд на световом круге операционного микроскопа. Затем проводился этап аппланации и формирование интрастромального кармана с входным роговичным тоннельным разрезом. Воздействие лазера было видно в поле зрения операционного микроскопа (рис. 14). Время создания интрастромального кармана и входного тоннельного разреза с помощью ФСЛ составляло 127 с. После завершения процедуры отсоединяли аспирационную систему и снимали кольцо. Затем проводили ревизию интрастромально кармана при помощи шпателя для разъединения возможных единичных «тканевых мостиков» в связи с измененной архитектоникой роговицы при кератоконусе.



Рисунок 14 - Этап формирования интрастромального кармана и входного тоннельного разреза с применением фемтосекундного лазера IntraLase FS 60 кГц

II этап операции – имплантация кольца MyoRing в интрастромальный карман, сформированный с использованием ФСЛ IntraLase FS 60 кГц. При помощи специального пинцета для имплантации кольца MyoRing, имеющего на внутренних краях бранш выемки для фиксации кольца и упор для дозированного его сжатия, кольцо MyoRing имплантировали через входной тоннельный разрез в интрастромальный карман (рис.15). Затем пациент смотрел в центр светового круга операционного микроскопа, который отражался на его роговичной поверхности, по которому в дальнейшем при помощи того же пинцета для имплантации кольцо MyoRing центрировалось по зрительной оси пациента (рис. 16). По завершении имплантации в конъюнктивальную полость закапывали 0,3% раствор ципромеда, затем удаляли векорасширитель и накладывали на глаз асептическую повязку.

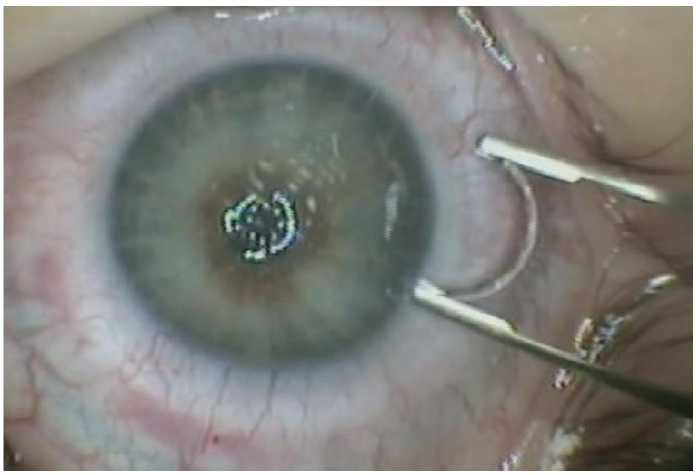

Рисунок 15 - Этап имплантации кольца MyoRing в интрастромальный карман

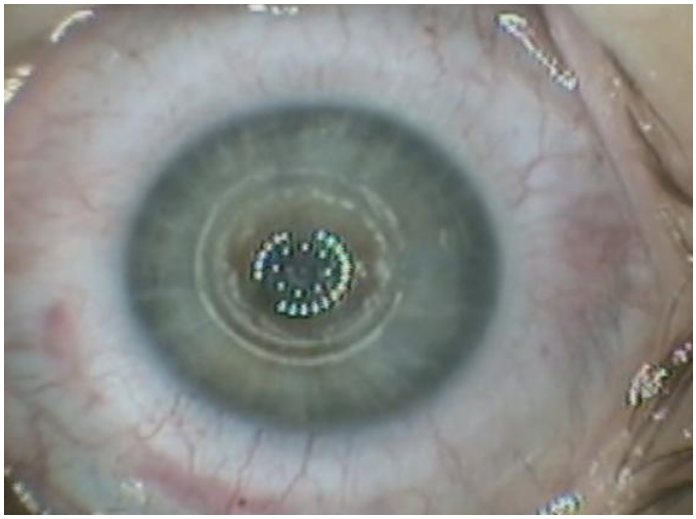

Рисунок 16 - Кольцо MyoRing, расположенное в интрастромальном кармане, центрировано по зрительной оси пациента

2.7.2. Технология имплантации роговичных сегментов при кератоконусе с применением фемтосекундного лазера IntraLase FS 60 кГц для формирования интрастромального тоннеля

Имплантация ИРС выполнялась в 2 этапа. I этап – формирование кольцевого интрастромального тоннеля и входного разреза с использованием ФСЛ IntraLase FS 60 кГц. II этап – имплантация ИРС отечественного производства.

Параметры ФСЛ для формирования кольцевого интрастромального тоннеля и входного разреза выбирались с помощью программного обеспечения IntraLase. В ходе операции использовали режим «спираль», энергия излучения составила 1,5 мкДж, расстояние между соседними точками на общей окружности – 5,5 мкм, расстояние между концентрическими кругами спирального рисунка – 6,5 мкм, размер пятна – 3,0 мкм [54]. Параметры тоннеля соответствовали размерам имплантируемых ИРС: внутренний диаметр резекции составлял 5,0 мм, наружный – 6,2 мм, длина входного разреза, расположенного по сильной оси кератометрии в радиальном направлении - 0,6 мм, глубина залегания тоннеля – 80% от данных пахиметрии в месте прохождения тоннеля.

На I этапе операции пациент фиксировал взгляд на световом круге операционного микроскопа. Затем проводился этап аппланации и формирование интрастромального тоннеля с входным роговичным разрезом (рис. 17). Время создания тоннеля и входного разреза с помощью ФСЛ составляло 17 с. После завершения процедуры отсоединяли аспирационную систему и снимали кольцо. Затем проводили ревизию интрастромально тоннеля при помощи серпавидного шпателя для разъединения возможных единичных «тканевых мостиков».

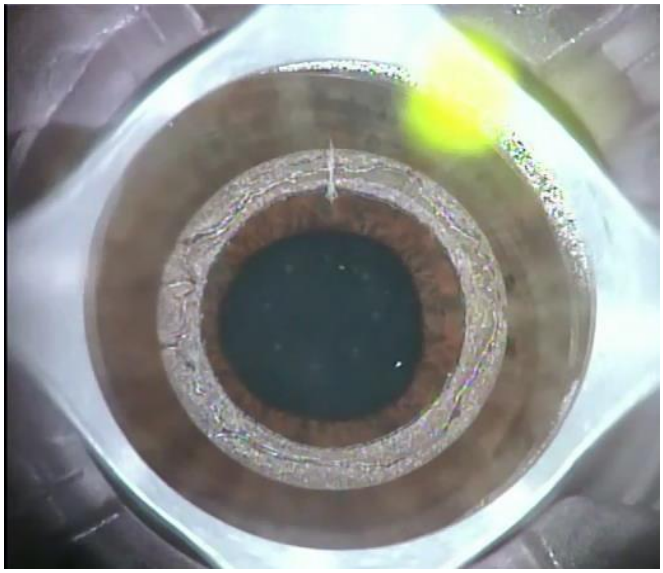

Рисунок 17 - Этап формирования кольцевого интрастромального тоннеля и входного разреза с использованием ФСЛ IntraLase FS 60 кГц

II этап операции – имплантация ИРС отечественного производства в кольцевой интрастромальный тоннель, сформированный с использованием ФСЛ IntraLase FS 60 кГц. При помощи пинцета Brown, имеющего специальную выемку на бранше, фиксировали ИРС, исключая его контакт с эпителием роговицы (профилактика заноса эпителиальных клеток в тоннель). Конец сегмента плавно вводили во входной разрез тоннеля до половины, а остаток сегмента без усилий проталкивали крючком Sinskey (рис. 18). Центрацию ИРС в интрастромальном тоннеле проводили с учетом расположения кератэктазии согласно предоперационным данным кератотопограммы. По завершении имплантации ИРС в конъюнктивальную полость закапывали 0,3% раствор

ципромеда, затем удаляли векорасширитель и накладывали на глаз асептическую повязку.

Рисунок 18 - Этап имплантации роговичного сегмента в кольцевой интрастромальный тоннель

В раннем послеоперационном периоде всем пациентам назначались инстилляции стероидного противовоспалительного препарата (0,1% офтан-дексаметазон первые 3 дня 6 раз в день, затем по убывающей схеме 4 раза в день — 5 дней, 3 раза в день – 5 дней, 2 раза в день – 5 дней и 1 раз в день – 5 дней), антибактериального препарата (офтаквикс или тобрекс 4 раза в день – 7 дней), кераторепаративные препараты (оквис 0,3% раствор или баларпан 4 раза в день – 1 мес), с последующим переходом на препараты искусственной слезы средней вязкости (систейн-ультра 2 раза в день или хило-комод (хилозар-комод) 3-4 раза в день — до 6 мес после операции в связи с наибольшим ремоделированием роговичной поверхности в течение этого периода времени) и в виде геля (корнерегель или солкосерил 2-3 раза в день — 2 недели). После операции пациенты осматривались в течение первых 2 дней, после выписки – через 1, 6, 12 месяцев и далее через 2 и 3 года.

ГЛАВА 3

РЕЗУЛЬТАТЫ ЭКСПЕРИМЕНТАЛЬНОГО И КЛИНИКО-ФУНКЦИОНАЛЬНЫХ ИССЛЕДОВАНИЙ

3.1. Результаты экспериментального исследования прочностных характеристик роговицы

Задачей экспериментального исследования явилась сравнительная оценка влияния интрастромальных кармана и тоннеля, сформированных с помощью фемтосекундного лазера без и с имплантацией колец MyoRing на различной глубине и интрароговичных сегментов на прочностные свойства роговицы.

В ходе проведения экспериментального исследования на универсальной испытательной машине ИР 5082-5, выполненного на 24-х глазах экспериментальных животных, при увеличении относительной деформации исследуемых роговиц на 7% отмечено различие в ходе деформационных кривых в зависимости от приложенного напряжения для их удлинения (рис. 19).

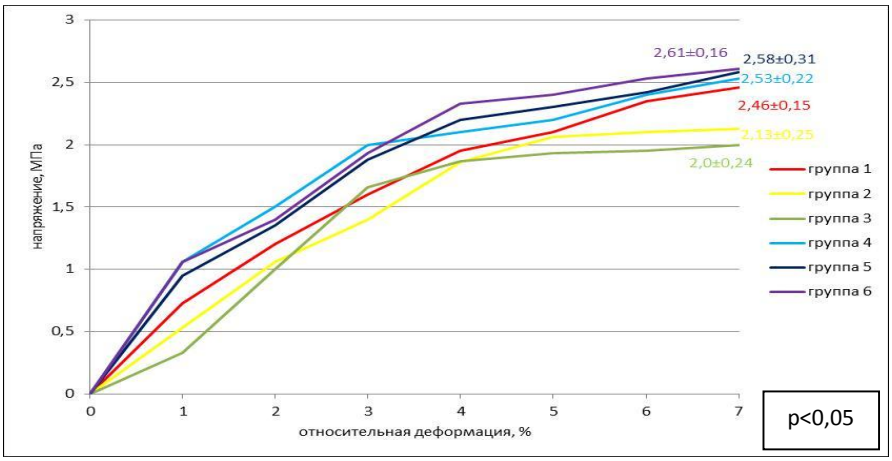

Рисунок 19 - График деформационных кривых, где группа 1-я – контроль, 2-я – глаза после формирования интрастромального тоннеля, 3-я – после формирования интрастромального кармана по оптимизированной технологии, 4-я – после имплантации интрароговичных сегментов, 5-я – после имплантации кольца в интрастромальный карман, сформированый по стандартной технологии, 6-я – после имплантации кольца в интрастромальный карман, сформированый по оптимизированной технологии

Меньшее на 13,4% напряжение по сравнению с 1-й группой контроля потребовалось для растяжения образцов роговиц кроликов после формирования в них интрастромального тоннеля во 2-й и на 18,7% меньше после формирования интрастромального кармана в 3-й группах. Причем для растяжения образцов 2-й группы потребовалось большее на 6,1% напряжение, чем в 3-й, что связано с меньшей площадью интрастромальной диссекции при формировании интрастромального тоннеля по сравнению с интрастромальным карманом. Значение напряжения у образцов 4-й группы после имплантации ИРС в интрастромальный тоннель было больше на 2,8% по сравнению с 1-й группой контроля. При растяжении роговицы с имплантированными ИРС происходило сопротивление роговичной ткани растяжению и укорочению в поперечном размере в связи с поддержанием ее формы за счет создания дополнительного каркаса. Растяжение и истончение роговичных образцов наблюдалось снаружи от имплантированных ИРС. Наибольшее напряжение по сравнению с 1-й группой контроля потребовалось для растяжения образцов из 5-й группы после имплантации кольца в интрастромальный карман, сформированый по стандартной технологии, и 6-й группы после имплантации кольца в интрастромальный карман, сформированый по оптимизированной технологии, где за счет цельной конструкции имплантируемого интрастромального кольца и большей его площади по сравнению с ИРС, потребовалось большее напряжение для растяжения исследуемых роговиц на 4,9% и 6,1% соответственно. Растяжение и истончение роговичных образцов происходило аналогично образцам 4-й группы. Более глубокое расположение кольца в заднем отделе стромы в образцах 6-й группы по сравнению с 5-й группой отразилось в необходимости большего напряжения, прилагаемого к испытываемому образцу, для его растяжения.

Во всех группах был определен модуль Юнга исследуемых роговиц, демонстрирующий их способность изменять форму и размеры под действием приложенной к ним нагрузки, значения которого подтвердило распределение напряжения в группах исследования (рис. 20).

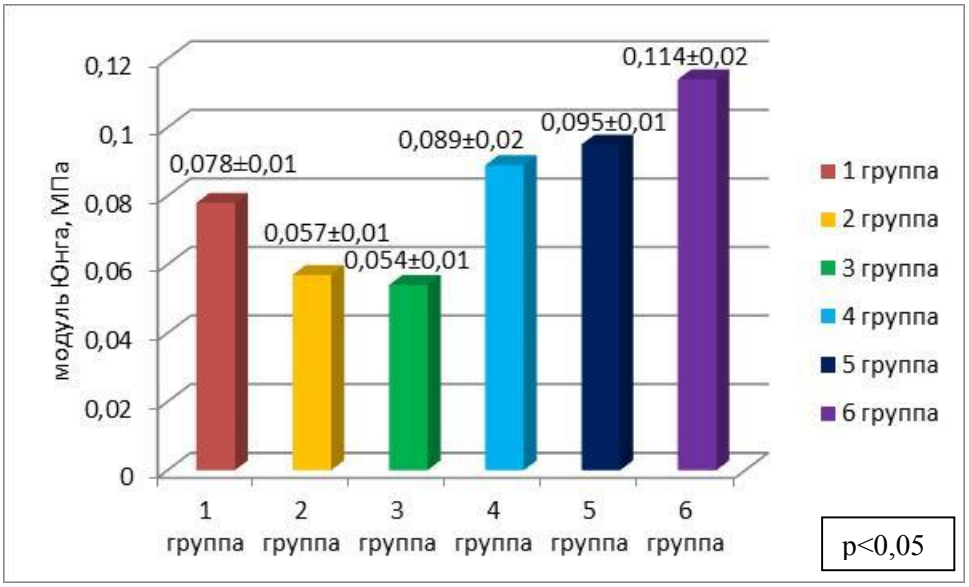

Рисунок 20 - Гистограмма распределения модуля Юнга в группах исследования

Таким образом, проведенное нами сравнительное экспериментальное исследование показало большее снижение биомеханической стабильности роговицы после формирования интрастромального кармана по сравнению с интрастромальным тоннелем, что подтверждалось меньшими значением модуля Юнга и напряжением, приложенным к исследуемым роговицам для их растяжения. Имплантация интрастромальных имплантов привела к повышению прочностных характеристик роговицы, более выраженных после имплантации кольца в интрастромальный карман по сравнению с имплантацией интрароговичных сегментов в интрастромальный тоннель. Большее усиление биомеханических свойств роговицы наблюдалось при увеличении глубины имплантации интрастромального кольца.

3.2. Результаты клинико-функциональных исследований

Задачами клинических исследований, представленных в данном разделе, являлись изучение особенностей клинического течения, оценка рефракционного и стабилизирующего кератоконус эффектов, изучение морфогеометрических характеристик роговичных (передней и задней) поверхностей, а также характера репаративных процессов в зоне хирургического вмешательства in vivo, выявление

осложнений в раннем и позднем послеоперационных периодах после имплантации колец MyoRing по оптимизированной технологии в сравнении со стандартной и с имплантацией интрароговичных сегментов с применением ФСЛ.

Результаты дооперационного клинико-функционального обследования и хирургического лечения пациентов проанализированы по 3-м группам в зависимости от технологии операции и вида использованных имплантов. Каждая из групп была разделена на 2 подгруппы в зависимости от стадии кератоконуса и формы кератэктазии.

3.2.1. Результаты дооперационного клинико-функционального обследования пациентов

Всего было обследовано и прооперированно 230 пациентов (245 глаз).

I группу (основную) составили 80 глаз (75 пациентов), которым была выполнена имплантация колец MyoRing в интрастромальный карман, сформированный с применением ФСЛ IntraLase FS 60 кГц по оптимизированной технологии. В 1 (II стадия кератоконуса) и 2 (III стадия кератоконуса) подгруппы вошли 34 и 46 глаз соответственно.

Во II группу (1-ю группу сравнения) было включено 80 глаз (75 пациентов), которым была выполнена имплантация колец MyoRing в интрастромальный карман, сформированный с применением ФСЛ IntraLase FS 60 кГц по стандартной технологии. Распределение по II и III стадиям кератоконуса было 34 и 44 глаз соответственно.

В III группу (2-ю группу сравнения) вошли 85 глаз (80 пациентов), которым были имплантированы ИРС в интрастромальный тоннель, сформированный с помощью ФСЛ IntraLase FS 60 кГц. 1 и 2 подгруппы составили 38 и 47 глаз соответственно.

Средняя острота зрения без коррекции и с максимальной коррекцией до операции в группах по стадиям даны в таблице 8.

Таблица 8 - Острота зрения до операции у пациентов с кератоконусом II, III стадии без коррекции и с максимальной очковой коррекцией в группах исследования (M±σ, n=245)

Исследуемые параметры	I группа (n=80)		II группа (n=80)		III группа (n=85)	
	1-я подгруппа II стадия КК (n=34)	2-я подгруппа III стадия КК (n=46)	1-я подгруппа II стадия КК (n=36)	2-я подгруппа III стадия КК (n=44)	1-я подгруппа II стадия КК (n=38)	2-я подгруппа III стадия КК (n=47)
НКОЗ	0,16±0,05	0,05±0,02	0,15±0,08	0,09±0,04	0,19±0,05	0,08±0,04
КОЗ	0,58±0,14	0,12±0,05	0,5±0,12	0,16±0,09	0,61±0,11	0,15±0,05

Данные средних значений анатомических и функциональных показателей у пациентов перед операцией представлены в таблице 9.

Таблица 9 - Средние значения анатомических и функциональных показателей до операции (M±σ, n =245)

Исследуемые параметры	I группа (n=80)		II группа (n=80)		III группа (n=85)	
	1-я подгруппа II стадия КК (n=34)	2-я подгруппа III стадия КК (n=46)	1-я подгруппа II стадия КК (n=36)	2-я подгруппа III стадия КК (n=44)	1-я подгруппа II стадия КК (n=38)	2-я подгруппа III стадия КК (n=47)
ВГД, мм рт. ст.	14,9±6,3	15,1±2,3	16,1±5,5	16,6±3,4	15,8±3,5	13,3±6,1
ПЗО, мм	24,18±1,67	24,12±1,55	24,32±1,88	23,88±1,43	24,21±1,64	24,02±1,65
ПЭК, кл/мм^3	2814±107	2717±144	2879±124	2785±131	2827±115	2742±149
Минимальное значение пахиметрии, мкм	444±5,5	412±6,8	451±5,1	417±5,6	447±6,1	415±5,2

При биомикроскопии у пациентов обеих групп были выявлены следующие патологические изменения: появление зоны «разреженности» стромы роговицы или симптом «фейерверка» (при II стадии кератоконуса – в 93 глазах (86,1%), при III стадии – в 137 глазах (100%)), визуализация нервов корнеального сплетения (при II стадии кератоконуса – в 102 глазах (94,4%), при III стадии – в 137 глазах (100%)), кольцо Флейшера, расположенное парацентрально по границе кератэктазии (при II стадии

кератоконуса – в 104 глазах (96,3%), при III стадии – в 137 глазах (100%)), стрии Фогта, расположение которых соответствовало вершине кератоконуса (при II стадии кератоконуса – в 105 глазах (97,2%), при III стадии – в 137 глазах (100%).

При обследовании пациентов до операции методом лазерной тиндалеметрии в I группе поток белка в передней камере составил 2,87±0,71 ф/мс, количество клеток — 1,01±0,24 кл/мм^3. Во II группе поток белка в передней камере составил 2,75±0,64 ф/мс, количество клеток — 1,21±0,16 кл/мм^3. В III группе поток белка в передней камере составил 2,98±0,85 ф/мс, количество клеток — 1,1±0,23 кл/мм^3.

При анализе кератотопограмм у пациентов с кератоконусом II стадии отмечены кератэктазии по типу «галстук - бабочка» с нижней крутой зоной в 86 случаях (79,6%) (рис. 21) и центральный тип кератэктазии в 22 случаях (20,4%) (рис. 22).

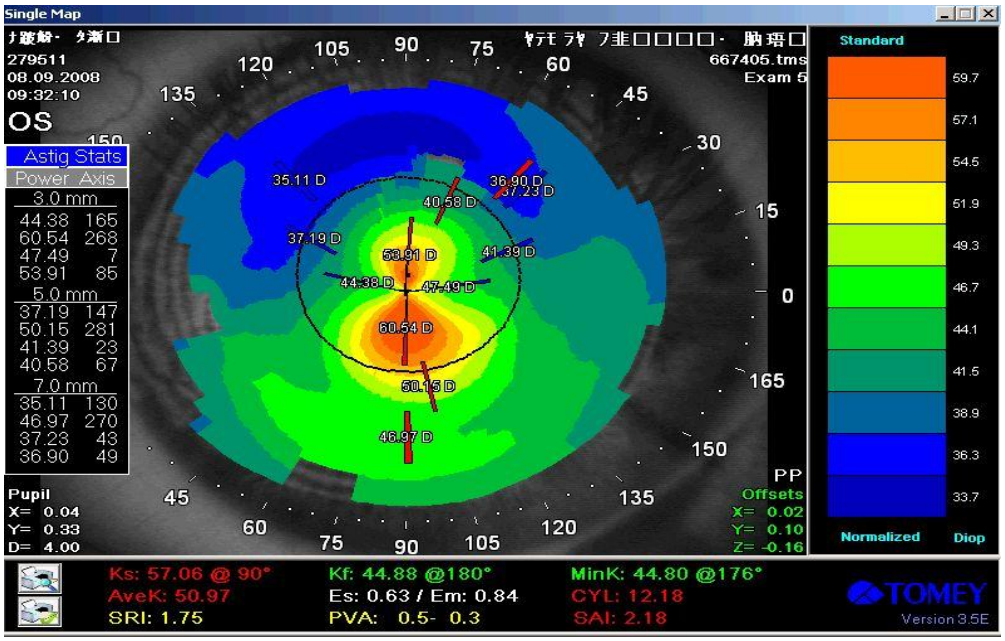

Рисунок 21 - Кератотопограмма при кератэктазии по типу «галстук-бабочка» пациента К., 22 года, с кератоконусом II стадии

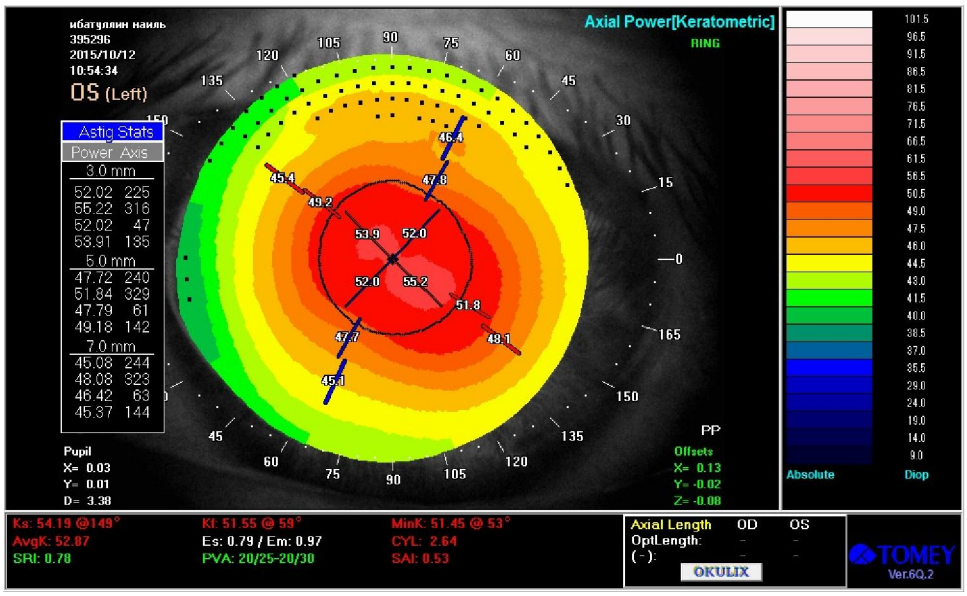

Рисунок 22 - Кератотопограмма при центральном типе кератэктазии пациента И., 24 года, с кератоконусом II стадии

У всех пациентов с кератоконусом III стадии отмечен асимметричный тип кератотопограммы в виде округлого одиночного выстояния роговицы по типу «стекающей капли» или «бобовидной» формы в нижне-центральном, нижне-внутреннем или нижне-наружном отделах роговицы (рис. 23).

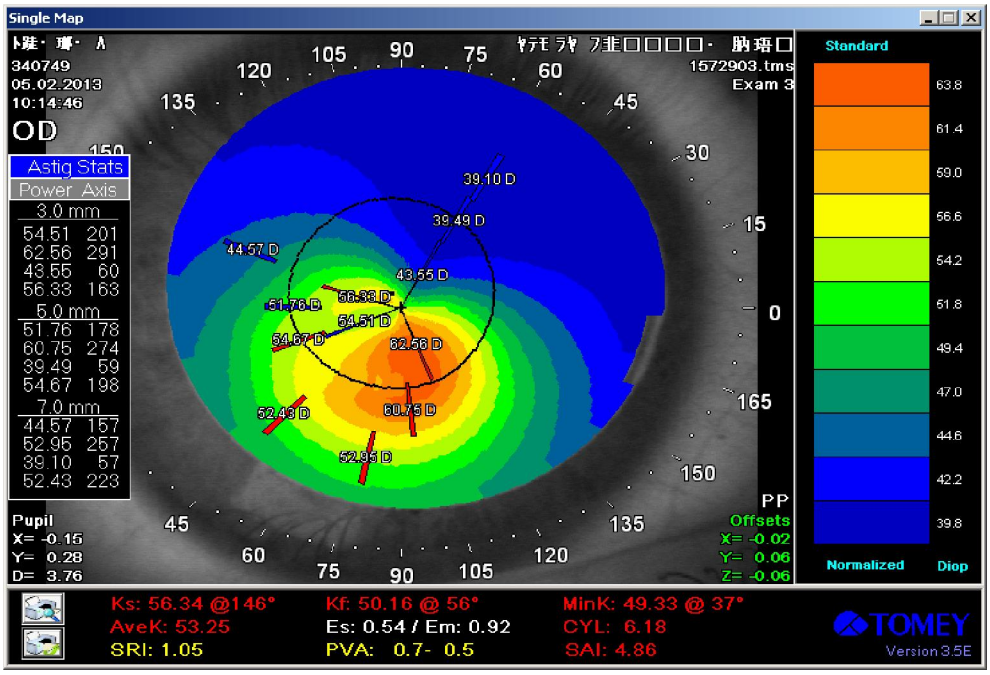

Рисунок 23 - Кератотопограмма при асимметричном типе кератэктазии пациента М., 20 лет, с кератоконусом III стадии

Данные среднего значения кератометрии (Kср), максимального значения кератометрии (Kmax) и цилиндрического компонента рефракции до операции представлены в таблице 10.

Таблица 10 - Средние значения кератометрических показателей до операции (M±σ, n=245)

Исследуемые параметры	I группа (n=80)		II группа (n=80)		III группа (n=85)	
	1-я подгруппа II стадия КК (n=34)	2-я подгруппа III стадия КК (n=46)	1-я подгруппа II стадия КК (n=36)	2-я подгруппа III стадия КК (n=44)	1-я подгруппа II стадия КК (n=38)	2-я подгруппа III стадия КК (n=47)
Kср, дптр	50,15±1,1	55,4±1,77	48,84±2,82	56,25±2,1	49,8±2,26	54,74±1,63
Kmax, дптр	55,67±1,11	60,7±2,23	55,4±3,09	61,56±2,76	53,1±2,31	59,44±1,69
Роговичный астигматизм, дптр	-4,32±1,55	-8,43±1,55	-4,46±2,01	-6,99±2,85	-3,44±0,84	-7,42±1,68

Всем пациентам был проведен анализ корнеальных статистических индексов, среднее значение которых представлено в таблице 11.

Таблица 11 - Средние значения корнеальных статистических индексов у пациентов с кератоконусом до операции (M±σ, n =245)

Исследуемые параметры	I группа (n=80)		II группа (n=80)		III группа (n=85)	
	1-я подгруппа II стадия КК (n=34)	2-я подгруппа III стадия КК (n=46)	1-я подгруппа II стадия КК (n=36)	2-я подгруппа III стадия КК (n=44)	1-я подгруппа II стадия КК (n=38)	2-я подгруппа III стадия КК (n=47)
SRI	1,41±0,52	1,76±0,4	1,54±0,63	1,61±0,31	1,45±0,42	1,86±0,47
SAI	2,52±1,06	3,07±1,04	2,41±1,19	3,19±1,49	2,6±1,1	3,17±0,93

У всех пациентов были проанализированы вязкоэластичные свойства роговицы, измеренные с помощью анализатора биомеханических свойств роговицы ORA, такие как ФРР и КГ, которые были значительно снижены до операции по сравнению с нормой (в норме ФРР и КГ > 9,5 мм рт.ст.) и представлены в таблице 12.

Таблица 12 - Средние значения вязкоэластичных свойств роговицы у пациентов с кератоконусом до операции (M±σ, n =245)

Исследуемые параметры	I группа (n=80)		II группа (n=80)		III группа (n=85)	
	1-я подгруппа II стадия КК (n=34)	2-я подгруппа III стадия КК (n=46)	1-я подгруппа II стадия КК (n=36)	2-я подгруппа III стадия КК (n=44)	1-я подгруппа II стадия КК (n=38)	2-я подгруппа III стадия КК (n=47)
ФРР, мм рт.ст.	5,9±1,23	5,25±1,11	5,8±1,31	5,41±1,63	5,85±1,13	5,11±1,04
КГ, мм рт.ст.	7,3±0,81	6,92±0,9	6,9±1,05	6,8±1,3	7,02±0,79	6,74±0,83

При анализе элевационных карт передней и задней поверхностей роговицы, полученных при помощи сканирующего проекционного топографа Pentacam HR в режиме модуля Belin/Ambrysio Enhanced Ectasia, представляющих собой карты расширенного скрининга эктазии у пациентов с кератоконусом, выявлены отклонения от нормы у всех 100% пациентов с кератоконусом, представленных в данном диссертационном исследовании. Средние значения элевации передней (ЭППР) и задней поверхностей роговицы (ЭЗПР), измеренные на вершине кератэктазии у пациентов обеих групп сравнения представлены в таблице 13.

Таблица 13 - Средние значения элевации передней и задней поверхностей роговицы у пациентов с кератоконусом до операции (M±σ, n =165)

Исследуемые параметры	I группа (n=80)		II группа (n=80)		III группа (n=85)	
	1-я подгруппа II стадия КК (n=34)	2-я подгруппа III стадия КК (n=46)	1-я подгруппа II стадия КК (n=36)	2-я подгруппа III стадия КК (n=44)	1-я подгруппа II стадия КК (n=38)	2-я подгруппа III стадия КК (n=47)
ЭППР, мкм	23,4±2,92	42,3±5,4	26,1±3,3	44,1±6,4	21,6±2,65	41,1±5,0
ЭЗПР, мкм	56,0±4,82	74,8±7,1	54,7±5,9	78±6,5	52,8±4,0	68,7±10,9

Актуальным представлялось сравнительное исследование роговичных аберраций после имплантации колец MyoRing и ИРС. Всем пациентам до и после операций проводился анализ роговичных аберраций волнового фронта глаз на аппарате Pentacam в

режиме модуля Zernike Analysis, которые были измерены в фото – и мезопических условиях. В фотопических условиях измерения роговичных аберраций проводились в 4,0 мм оптической зоне во всех подгруппах. В I и II группах в мезопических условиях измерения осуществлялись у пациентов с кератоконусом II стадии (1-я подгруппа) в 7,0 мм оптической зоне в связи с внутренним диаметром имплантируемых колец 6,0 мм, при III стадии кератоконуса – в 6,0 мм оптической зоне в связи с внутренним диаметром имплантируемых колец 5,0 мм. В III группе роговичные аберрации в мезопических условиях были измерены у пациентов обеих подгрупп в 6,0 мм оптической зоне в связи с внутренним диаметром ИРС – 5,0 мм. При этом измерялось среднеквадратичное значение RMS ошибок отклонения волнового фронта роговичных аберраций RMS TCA, аберраций высших порядков RMS HOA, сферических аберраций RMS SA (табл. 14).

Таблица 14 - Роговичные аберрации волнового фронта глаза при кератоконусе до операции (M±σ, мкм, n=165)

Группы	Подгруппы	RMS TCA, мкм		RMS HOA, мкм		RMS SA, мкм	
		фотопические условия	мезопические условия	фотопические условия	мезопические условия	фотопические условия	мезопические условия
I группа	1-я подгруппа II стадия КК (n=34)	38,9±3,33	118,6±7,47	1,12±0,32	3,28±1,15	0,27±0,14	0,72±0,25
	2-я подгруппа III стадия КК (n=46)	43±4,2	94,1±8,24	1,48±0,18	2,6±0,76	0,37±0,08	1,2±0,23
II группа	1-я подгруппа II стадия КК (n=36)	39,5±3,52	125,4±6,54	1,19±0,28	3,32±1,04	0,31±0,16	0,95±0,29
	2-я подгруппа III стадия КК (n=44)	42,5±3,35	93,4±6,1	1,53±0,28	2,7±0,55	0,35±0,18	1,1±0,38
III группа	1-я подгруппа II стадия КК (n=38)	38,1±3,43	83,9±6,32	1,3±0,32	2,0±0,88	0,35±0,17	0,95±0,22
	2-я подгруппа III стадия КК (n=47)	41,5±7,22	90,5±8,89	1,59±0,14	2,78±0,19	0,31±0,03	0,95±0,11

Конфокальная микроскопия выявила критерии, характерные для кератоконуса. У пациентов со II стадией кератоконуса наблюдали эпителиопатию 1-ой (сглаженность границ клеток поверхностного эпителия, умеренное увеличение количества слущивающихся клеток до 10-15 в поле зрения) (рис.24) и 2-ой степени (увеличение размеров клеток поверхностного эпителия, их деформация, нарушение адгезии с подлежащими слоями, увеличение числа слущивающихся клеток, иногда в виде пластов), начальные изменения боуменовой мембраны в виде появления высокорефлектирующих зон, повышение отражательной способности передних слоев стромы (классификация по Аветисову С.Э., 2008) [4].

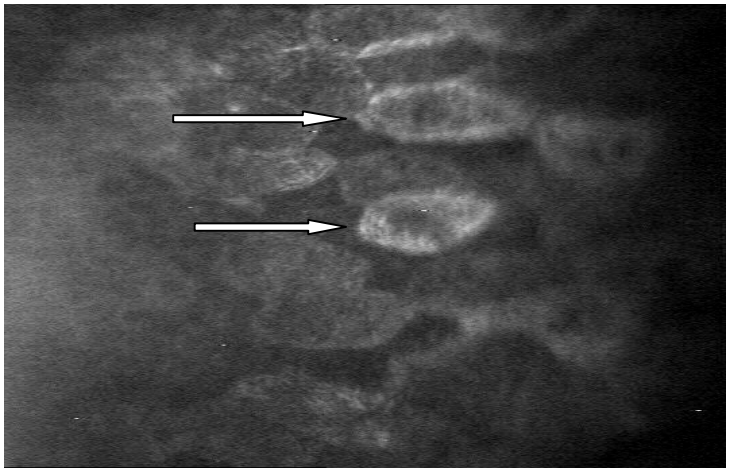

Рисунок 24 - Конфокальная микроскопия поверхностного эпителиального слоя роговицы при кератоконусе. Наблюдается десквамация эпителиальных клеток (стрелки). *Ув. х 500*

Субэпителиальные нервные сплетения хорошо визуализировались, стромальные нервы были утолщены (рис. 25) и имели извилистый ход, наблюдалось увеличение количества активных кератоцитов (рис. 26).

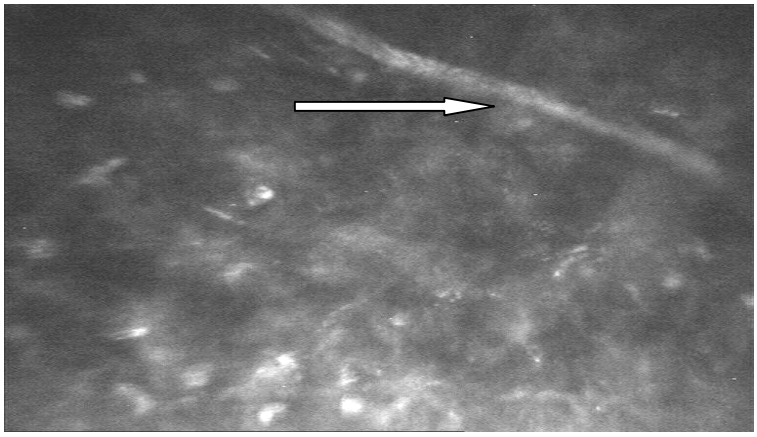

Рисунок 25 - Конфокальная микроскопия передних отделов стромы при кератоконусе. Наблюдается утолщенный стромальный нерв (стрелка). Ув. х 500

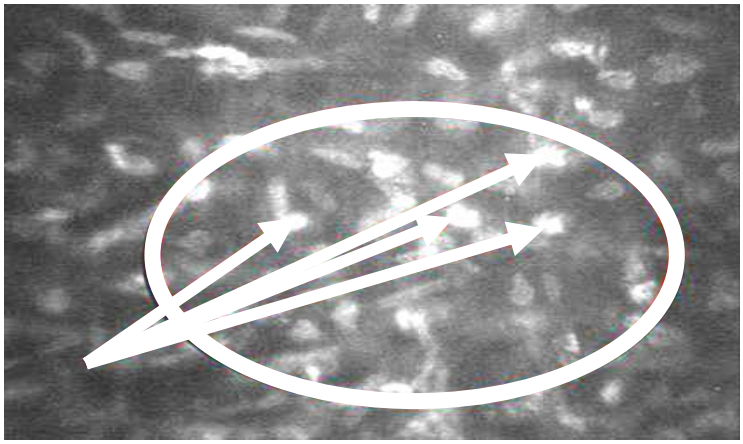

Рисунок 26 - Конфокальная микроскопия переднего отдела стромы при кератоконусе. Наблюдается увеличенное количество активных кератоцитов (стрелки). *Ув. х 500*

В задних отделах стромы визуализировались микрострии (рис. 27).

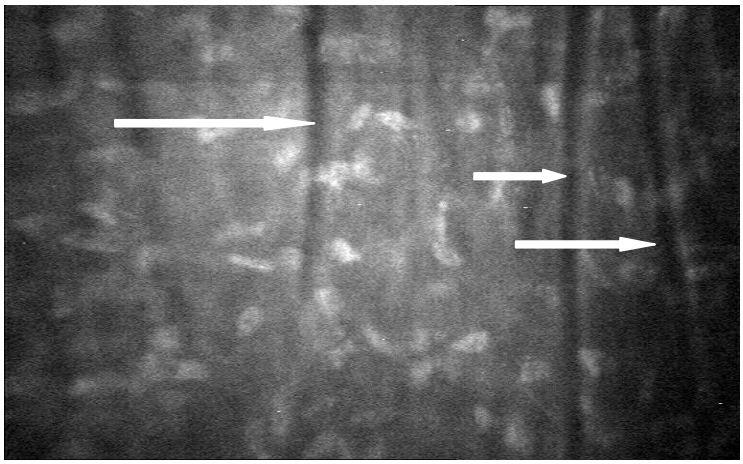

Рисунок 27 - Конфокальная микроскопия задних отделов стромы роговицы при кератоконусе. Наблюдаются микрострии (стрелки). Ув. х 500

У пациентов с кератоконусом III стадии отмечали дальнейшее нарастание эпителиопатии до 3-й (наличие значительной, чаще лентовидной деформации поверхностных клеток эпителия, увеличение их размеров, нарушение адгезии) и 4-ой степени (увеличивается деформация поверхностных клеток, эпителиоциты приобретают вид вытянутых лент, находящихся в стадии десквамации), нарастали изменения боуменовой мембраны в виде появления дополнительных высокорефлектирующих зон, наблюдалось нарушение ориентации нервных волокон (рис. 28), нарушение архитектоники фибриллярных структур, более выраженными становились изменения формы и дезориентация кератоцитов во всех слоях стромы. В задних отделах стромы визуализировались микрострии, отмечалось снижение четкости границ ядер кератоцитов, нарастание помутнения экстрацеллюлярного матрикса.

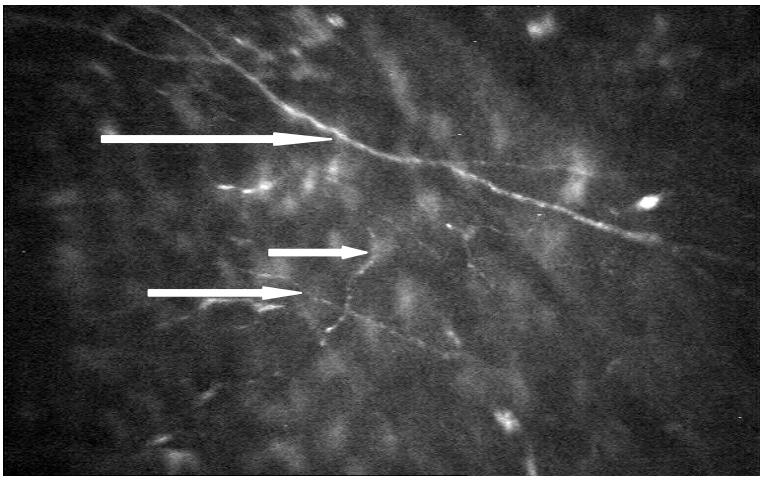

Рисунок 28 - Конфокальная микроскопия субэпителиальных нервов роговицы при кератоконусе. Наблюдается нарушение ориентации нервных волокон (стрелки). *Ув. х 500*

В эндотелиальном слое наблюдались полиморфизм и полимегатизм эндотелиальных клеток (рис. 29).

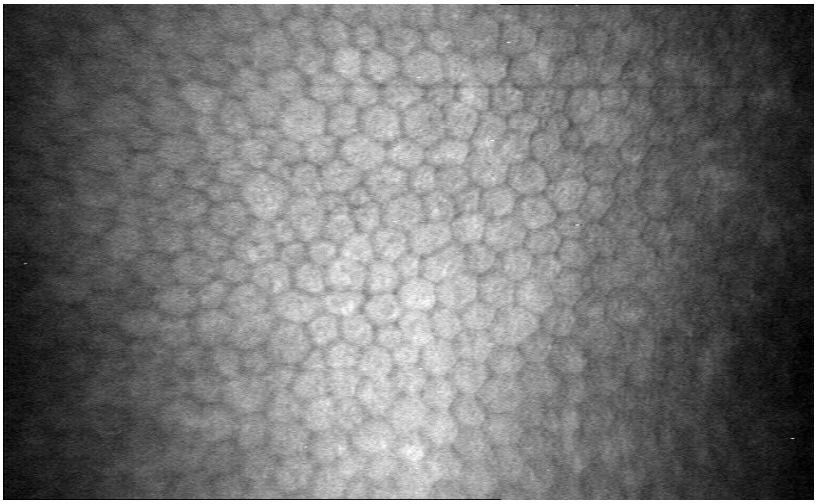

Рисунок 29 - Конфокальная микроскопия эндотелиального слоя при кератоконусе. Наблюдаются полиморфизм и полимегатизм эндотелиальных клеток. Ув. х 500

3.2.2. Оптимизированная технология интрастромальной имплантации колец MyoRing при кератоконусе с применением фемтосекундного лазера IntraLase FS 60 кГц для формирования интрастромального кармана

Пациентам I (основной) группы имплантация колец производилась в интрастромальный карман, сформированный фемтолазером по оптимизированной технологии, основное отличие которой от стандартной заключалось в меньшем диаметре интрастромального кармана и более глубоком его расположении в задних отделах стромы.

Имплантация кольца MyoRing выполнялась в 2 этапа (заявка на изобретение RU № 2016133149 «Способ лечения кератоконуса» от 11.08.2016 г.). I этап – формирование интрастромального кармана и входного тоннельного разреза с использованием ФСЛ IntraLase FS 60 кГц. II этап – имплантация кольца MyoRing.

Параметры ФСЛ для формирования интрастромального кармана и входного тоннельного разреза выбирались с помощью программного обеспечения IntraLase. В ходе операции использовали режим «спираль», энергия излучения - 1,5 мкДж, расстояние между соседними точками на общей окружности – 5,5 мкм, расстояние между концентрическими кругами спирального рисунка – 6,5 мкм, размер пятна – 3,0 мкм, как и при формировании кольцевого интрастромального тоннеля [55], учитывая

легкое вскрытие интрастромального кармана практически без «тканевых мостиков» при данных параметрах. Диаметр интрастромального кармана в отличие от стандартной технологии (9,0 мм) составлял 8,0 мм, что позволяет при имплантации кольца MyoRing с меньшим наружным диаметром 7,0 и 6,0 мм в меньшей степени ослаблять биомеханические свойства роговицы без снижения рефракционного результата, длина входного тоннельного разреза – 1 мм, ширина – от 4 до 5 мм в зависимости от диаметра кольца MyoRing. Ось входного тоннельного разреза варьировала от 0º до 180º и располагалась по сильной оси кератометрии, глубина залегания интрастромального кармана в отличие от стандартного метода составляла 85% от минимального значения пахиметрии. Таким образом, учитывалась индивидуальная толщина роговицы каждого пациента и интрастромальный карман формировался более глубоко в задних отделах стромы с целью большего повышения ее биомеханических свойств после операции и снижения риска протрузии кольца.

Пациент фиксировал взгляд на световом круге операционного микроскопа. Затем проводился этап аппланации по аналогии со стандартной технологией имплантации кольца MyoRing и формирование с помощью ФСЛ интрастромального кармана и входного тоннельного разреза. Время создания интрастромального кармана и входного тоннельного разреза с помощью ФСЛ составляло 120 с. После завершения процедуры отсоединяли аспирационную систему и снимали кольцо. Затем проводили ревизию интрастромально кармана при помощи шпателя для разъединения возможных единичных «тканевых мостиков» в связи с измененной архитектоникой роговицы при кератоконусе.

II этап операции – имплантация кольца MyoRing в интрастромальный карман, сформированный с использованием ФСЛ IntraLase FS 60 кГц. При помощи специального пинцета для имплантации кольца MyoRing, имеющего на внутренних краях бранш выемки для фиксации кольца и упор для дозированного его сжатия, кольцо MyoRing имплантировали через входной тоннельный разрез в интрастромальный карман. Затем пациент смотрел в центр светового круга операционного микроскопа, который отражался на его роговичной поверхности, по которому в дальнейшем при помощи того

же пинцета для имплантации кольцо MyoRing центрировалось по зрительной оси пациента. По завершении имплантации в конъюнктивальную полость закапывали 0,3% раствор ципромеда, затем удаляли векорасширитель и накладывали на глаз асептическую повязку.

Таким образом, была разработана оптимизированная технология интрастромальной имплантации колец MyoRing при кератоконусе с применением фемтосекундного лазера, заключающаяся, в отличие от «стандартного» метода, в изменения параметров интрастромального кармана (уменьшение диаметра с 9,0 до 8,0 мм и увеличение глубины формирования до 85% от минимальной толщины роговицы).

3.2.3. Интраоперационные осложнения

Благодаря хорошей предоперационной подготовке и микроинвазивной методике операции во всех трех группах исследования не было отмечено интраоперационных осложнений.

3.2.4. Общая характеристика клиники послеоперационного периода

Ранний послеоперационный период протекал ареактивно у всех пациентов обеих групп. На следующий день после операции все пациенты отмечали заметное улучшение остроты зрения. По их мнению, объекты и предметы стали более четкими, уменьшилось или исчезло «двоение». Часть пациентов предъявляли жалобы на незначительную светобоязнь и слезотечение, которые проходили на фоне медикаментозной терапии на следующий день после операции. При биомикроскопии у всех пациентов были выявлены локальные субконъюнктивальные кровоизлияния, связанные с наложением вакуумного кольца. Кольца MyoRing и ИРС находились в правильном положении в глубоких слоях стромы (рис. 30), согласно расчетной глубине, что подтверждалось данными оптической когерентной томографии (рис.31).

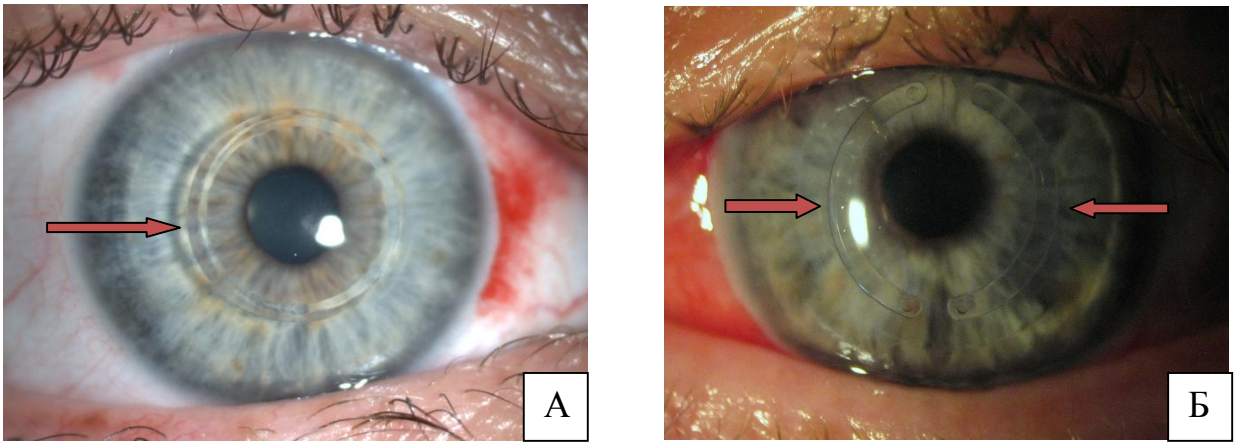

Рисунок 30 - Фото глаз пациентов с кератоконусом: А — после имплантации кольца MyoRing (стрелка); Б — после имплантации ИРС (стрелки) на 2-й день после операции, выполненной с применением ФСЛ

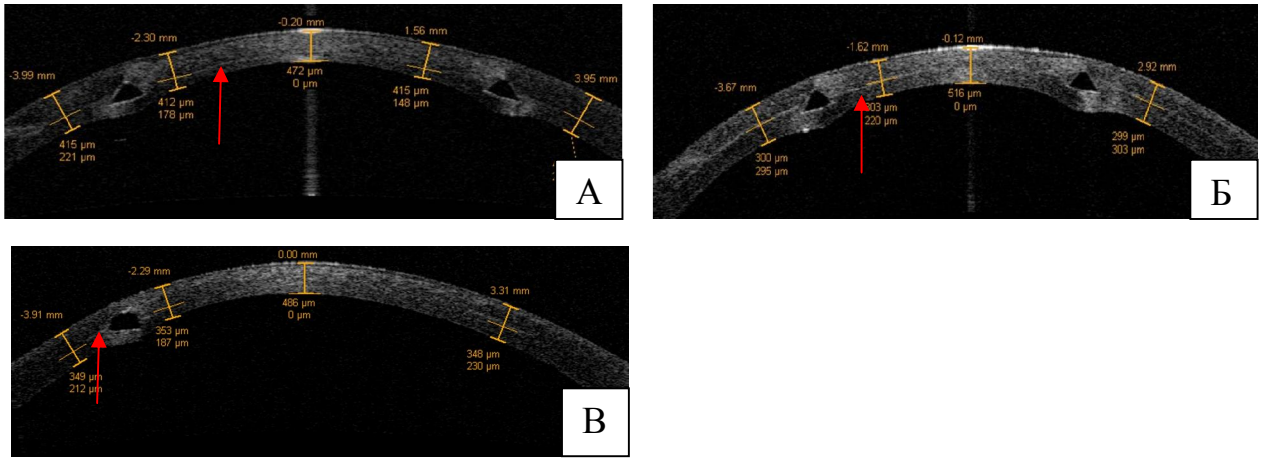

Рисунок 31 - Оптическая когерентная томография роговицы через день после имплантации: А — профиль кольца MyoRing в интрастромальном кармане (стрелка), сформированном по оптимизированной технологии (I группа), Б — профиль кольца MyoRing в интрастромальном кармане (стрелка), сформированном по стандартной технологии (II группа), В — профиль роговичного сегмента в интрастромальном тоннеле (стрелка)

Практически у всех пациентов после операции отмечено появление слабозаметных беловатых интраламеллярных отложений вокруг интрастромальных имплантов. Они появлялись, как правило, не ранее 1 месяца после операции и не распространялись ни центрально, ни к периферии к лимбу. На функциональные результаты не влияли. Входной тоннельный разрез у пациентов основной группы и входной врез у пациентов контрольной группы были адаптированы. Течение раннего

послеоперационного периода соответствовало 0-I степени (по классификации Федорова С.Н., Егоровой Э.В., 1985) у всех прооперированных больных [81].

3.2.4.1. Осложнения раннего послеоперационного периода

Осложнения, отмеченные в трех исследуемых группах в раннем послеоперационном периоде, приведены в табл.15.

Таблица 15 - Частота осложнений раннего послеоперационного периода, n=245

Осложнения	Количество случаев, n (%)		
	I группа (n=80)	II группа (n=80)	III группа (n=85)
Кератит	-	-	1 (1,18 %)
Миграция импланта	-	-	1 (1,18 %)
Всего	0	0	2 (2,36%)

Миграция ИРС в интрастромальном тоннеле отмечена в 1 случае (1,18%) у пациента в III группе на следующий день после операции. Один из концов сегмента вставился во входной врез. Больному была произведена репозиция сегмента, повторного его смещения не было. При осмотре через 1 месяц после операции сегмент находился в правильном положении. Осложнение могло быть связано с механическим смещением сегмента при трении руками своих глаз пациентом после операции.

Бактериальный кератит был выявлен в III группе в 1 случае (1,18%) через 3 дня после выписки. При биомикроскопии паралимбально визуализировался инфильтрат округлой формы диаметром 0,5 мм. При цитологическом исследовании в мазке с конъюнктивы были обнаружены пневмококки, в соскобе – нейтрофилы в большом количестве, слущенный эпителий. После проведенной в течение 2 недель антибактериальной терапии кератит был купирован. В исходе кератита паралимбально визуализировалось нежное облачковидное помутнение, не снижающее остроты зрения. Осложнение связано с несоблюдением пациентом мер гигиены при инстилляции капель.

3.2.4.2. Осложнения позднего послеоперационного периода

Осложнения позднего послеоперационного периода приведены в таблице 16.

Таблица 16 - Частота осложнений позднего послеоперационного периода, n=245

Осложнения	Количество случаев, n (%)		
	I группа (n=80)	II группа (n=80)	III группа (n=85)
Протрузия импланта	-	1 (1,25 %)	1 (1,18 %)
Всего	0	1 (1,25 %)	1 (1,18%)

Одним из серьезных осложнений после имплантации интрастромальных имплантов является их протрузия. Протрузия кольца MyoRing была отмечена в 1 (1,25%) случае во II группе через 24 мес после операции, выполненной по стандартной технологии, что сопровождалось резким падением зрения, увеличением кератотопографических данных (Kmax, Kср, SRI, SAI, CYL), снижением биомеханических свойств роговицы (ФРР, КГ) и пахиметрических данных (минимальная толщина роговицы, толщина роговицы над кольцом MyoRing) (рис. 32).

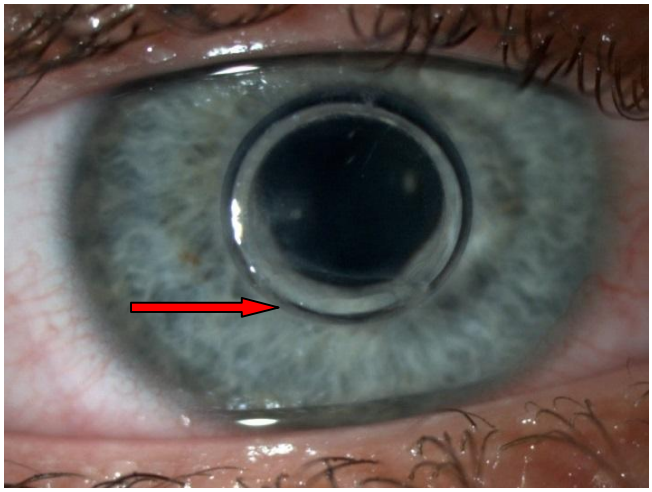

Рисунок 32 - Протрузия кольца MyoRing через 24 мес после операции, проведенной по стандартной технологии (I группа) (стрелка)

Среди факторов риска, отягощающих течение заболевания, у данного пациента были прогрессирующий кератоконус III стадии, молодой возраст (18 лет), низкие биомеханические свойства роговицы (ФРР и КГ < 4,0 мм рт.ст.), пограничные параметры рекомендуемой минимальной толщины роговицы для применяемой технологии (350 мкм), низкий уровень комплаенса, проявившийся в несоблюдении пациентом рекомендаций врача по срокам динамического послеоперационного осмотра в течение 2 лет. Кольцо MyoRing было удалено и выполнена глубокая передняя послойная кератопластика. Через 1 год после снятия роговичного шва трансплантат был прозрачный, Visus = 0,5 sph -1,0 дптр = 0,7.

Протрузия ИРС была отмечена в 1 (1,18%) случае у пациента 18 лет с прогрессирующим кератоконусом III стадии через 18 мес после операции (рис. 33). ИРС высотой 300 мкм был имплантирован на глубину 316 мкм из-за малой толщины роговицы в месте имплантации (395 мкм). До операции Visus = 0,1 н/к, Кср – 58,0 дптр, Kmax – 62,0 дптр, СЭ = -13 дптр, ФРР – 3,5 мм рт.ст, КГ – 3,9 мм рт.ст. Через 6 мес после операции Visus = 0,3 sph -3,0 дптр = 0,4. Через 18 мес после операции пациент обратился с жалобами на ухудшение зрения, периодическое слезотечение из оперированного глаза, Visus = 0,2 н/к. При биомикроскопии была диагностирована протрузия ИРС. ИРС был удален, пациенту выполнена глубокая передняя послойная кератопластика. Через 1 год после снятия роговичного шва трансплантат был прозрачный, Visus = 0,6 н/к.

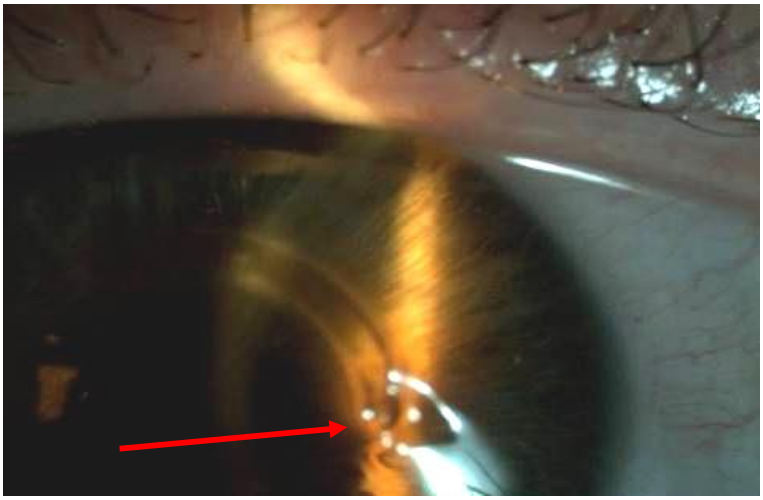

Рисунок 33 - Протрузия интрастромального роговичного сегмента (стрелка) в позднем послеоперационном периоде (через 18 мес после операции)

Протрузия ИРС была связана с недостаточной стабилизацией кератоконуса в послеоперационном периоде у молодого пациента 18 лет, до операции у которого был диагностирован быстро прогрессирующий кератоконус III стадии с очень низкими показателями биомеханических свойств роговицы (ФРР и КГ < 4,0 мм рт.ст.).

3.2.5. Клинико-функциональные результаты интрастромальной имплантации с применением фемтосекундного лазера колец MyoRing по оптимизированной технологии в сравнении со стандартным методом и с имплантацией роговичных сегментов у пациентов со II стадией кератоконуса (1-я подгруппа)

У пациентов I (основной) группы 1-й подгруппы некорригированная острота зрения (НКОЗ) до операции варьировала от 0,03 до 0,2 (в среднем 0,16±0,05), корригированная острота зрения (КОЗ) колебалась от 0,3 до 0,8 (в среднем 0,58±0,14), среднее значение кератометрии (Кср) составляло от 48,55 до 53,22 дптр (в среднем 50,15±1,1 дптр), максимальное значение кератометрии (Kmax) – от 53,64 до 57,46 дптр (в среднем 55,67±1,11 дптр), значение роговичного астигматизма – от -2,5 до -8,5 дптр (в среднем -4,32±1,55 дптр), минимальная толщина роговицы (МТР) на вершине кератэктазии была от 438 до 453 мкм (в среднем 444±5,5 мкм).

У пациентов II группы (1-й группы сравнения) 1-й подгруппы НКОЗ до операции варьировала от 0,02 до 0,25 (в среднем 0,15±0,08), КОЗ колебалась от 0,2 до 0,7 (в среднем 0,52±0,18), Кср составляло от 48,0 до 54,75 дптр (в среднем 48,84±2,82 дптр), Kmax – от 52,25 до 56,25 дптр (в среднем 55,4±3,09 дптр), значение роговичного астигматизма – от -2,75 до -7,5 дптр (в среднем -4,46±2,01 дптр), МТР на вершине кератэктазии была от 442 до 456 мкм (в среднем 451±5,1 мкм).

У пациентов III группы (2-й группы сравнения) 1-й подгруппы до операции НКОЗ варьировала от 0,1 до 0,3 (в среднем 0,19±0,05), а КОЗ от 0,3 до 0,8 (в среднем 0,61±0,11), Кср составляло от 47,1 до 54,4 дптр (в среднем 49,8±2,26 дптр), Kmax – от 49,5 до 56,19

дптр (в среднем 53,1±2,31 дптр), значение роговичного астигматизма – от -1,75 до -8,5 дптр (в среднем -3,44±0,84 дптр), МТР была от 440 до 454 мкм (в среднем 447±6,1 мкм).

В послеоперационном периоде у пациентов I (основной) группы к 1 мес наблюдения НКОЗ повысилась на 0,12±0,05 (p=0,0023), затем к 6 мес еще на 0,14±0,07 (p=0,0015). КОЗ через 6 мес после операции увеличилась на 0,08±0,05 (p=0,0011). К 12 мес после операции НКОЗ повысилась еще на 0,04±0,01 (p=0,0008), КОЗ – на 0,05±0,01 (p=0,0005). НКОЗ и КОЗ больше не менялись в течение 3-х лет наблюдения. Стабилизация зрения наступала к 12 месяцам после операции (рис. 34, 35)

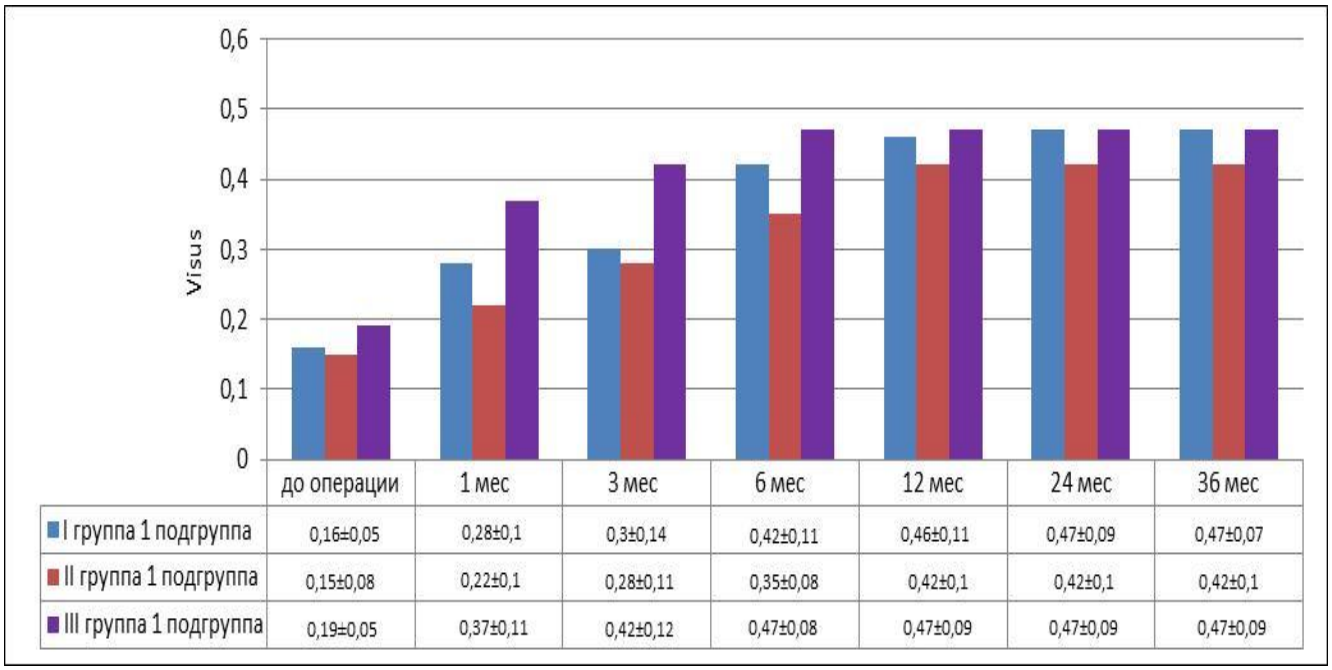

	до операции	1 мес	3 мес	6 мес	12 мес	24 мес	36 мес
I группа 1 подгруппа	0,16±0,05	0,28±0,1	0,3±0,14	0,42±0,11	0,46±0,11	0,47±0,09	0,47±0,07
II группа 1 подгруппа	0,15±0,08	0,22±0,1	0,28±0,11	0,35±0,08	0,42±0,1	0,42±0,1	0,42±0,1
III группа 1 подгруппа	0,19±0,05	0,37±0,11	0,42±0,12	0,47±0,08	0,47±0,09	0,47±0,09	0,47±0,09

Рисунок 34 - Изменение НКОЗ у пациентов I (n=34), II (n=36) и III (n=38) групп 1-й подгруппы

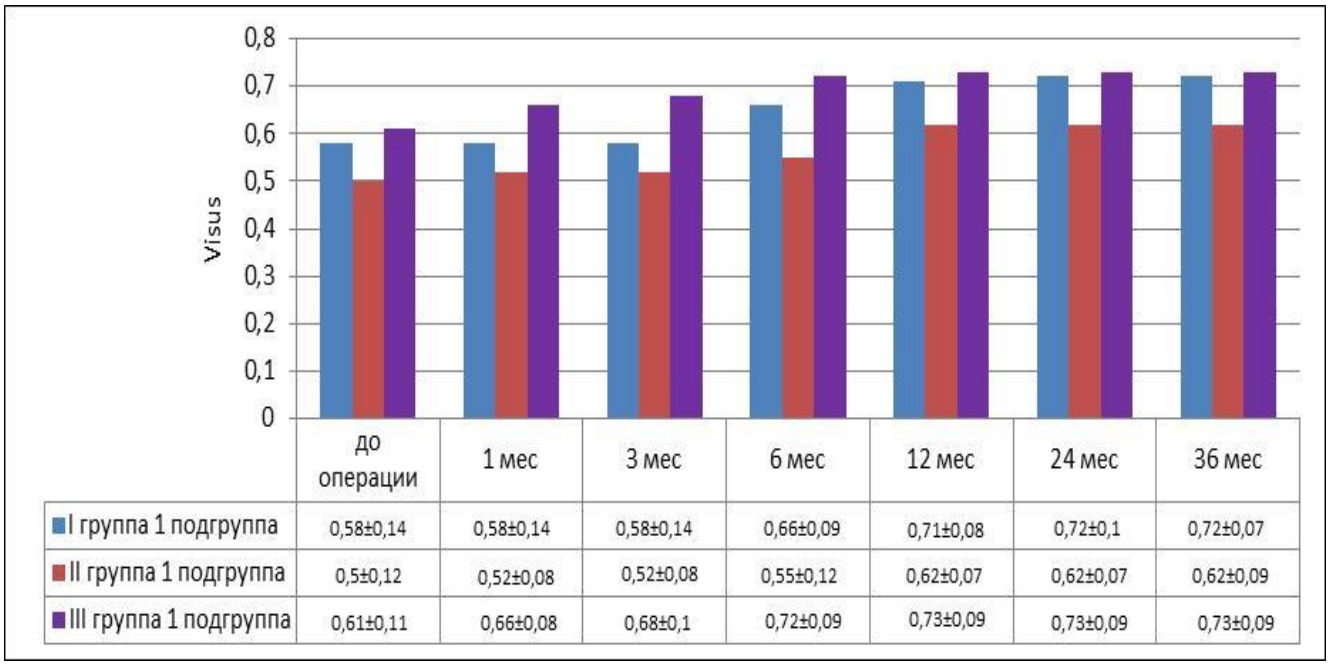

	до операции	1 мес	3 мес	6 мес	12 мес	24 мес	36 мес
I группа 1 подгруппа	0,58±0,14	0,58±0,14	0,58±0,14	0,66±0,09	0,71±0,08	0,72±0,1	0,72±0,07
II группа 1 подгруппа	0,5±0,12	0,52±0,08	0,52±0,08	0,55±0,12	0,62±0,07	0,62±0,07	0,62±0,09
III группа 1 подгруппа	0,61±0,11	0,66±0,08	0,68±0,1	0,72±0,09	0,73±0,09	0,73±0,09	0,73±0,09

Рисунок 35 - Изменение КОЗ у пациентов I (n=34), II (n=36) и III (n=38) групп 1-й подгруппы

В I группе через 36 мес после операции НКОЗ, равная 0,3-0,4, была отмечена в 16 (47,0%), НКОЗ 0,5-0,7 – в 18 глазах (53,0%). КОЗ, равная 0,5-0,6, была в 12 (35,3%), КОЗ 0,7-0,9 – в 22 глазах (64,7%).

У пациентов II группы (1-й группы сравнения) в послеоперационом периоде к 1 мес наблюдения НКОЗ повысилась на 0,07±0,02 (p=0,0054), затем к 6 мес еще на 0,13±0,03 (p=0,0062). КОЗ через 6 мес после операции увеличилась на 0,05±0,02 (p=0,0021). К 12 мес после операции НКОЗ повысилась еще на 0,07±0,02 (p=0,0012), КОЗ – на 0,07±0,05 (p=0,0045). НКОЗ и КОЗ больше не менялись в течение 3-х лет наблюдения. Стабилизация зрения наступала к 12 месяцам после операции (рис. 34, 35).

Во II группе через 36 мес после операции НКОЗ, равная 0,3-0,4, была отмечена в 19 (52,8%), НКОЗ 0,5-0,7 – в 17 глазах (47,2%). КОЗ, равная 0,5-0,6, была в 15 (41,7%), КОЗ 0,7-0,9 – в 20 глазах (58,3%).

У пациентов III группы (2-й группы сравнения) к 1 мес наблюдения НКОЗ увеличилась на 0,18±0,06 (p=0,0083), КОЗ – на 0,05±0,03 (p=0,0108). Затем к 6 мес НКОЗ повысилась еще на 0,1±0,03 (p=0,0012), КОЗ – на 0,06±0,02 (p=0,0024) и больше не

менялись в течение всего периода наблюдения. Стабилизация зрения наступала к 6 месяцам после операции (рис. 34, 35).

В III группе через 36 мес после операции НКОЗ 0,3-0,4 была отмечена в 18 (47,4%), НКОЗ 0,5-0,7 – в 20 глазах (52,6%). КОЗ, равная 0,5-0,6 была в 12 31,6%), КОЗ 0,7-0,9 – в 26 глазах (68,4%).

В I группе через 1 мес после операции Кср снизилась на 3,79±0,49 (p=0,0055), Kmax – на 6,01±1,12 (p=0,0034), роговичный астигматизм – на 0,82±1,0 дптр (p=0,0119). Через 6 мес после операции Кср уменьшилась еще на 2,84±0,33 (p=0,0015), Kmax – на 1,86±0,93 (p=0,0233), роговичный астигматизм – на 1,28±0,36 дптр (p=0,0111). К 12 мес Кср понизился еще на 1,02±0,02 (p=0,0025), Kmax – на 1,03±0,02 (p=0,0013), цилиндрический компонент рефракции – на 0,17±0,09 дптр (p=0,0114) и больше не менялись в течение всего периода наблюдения (рис. 36, 37, 38).

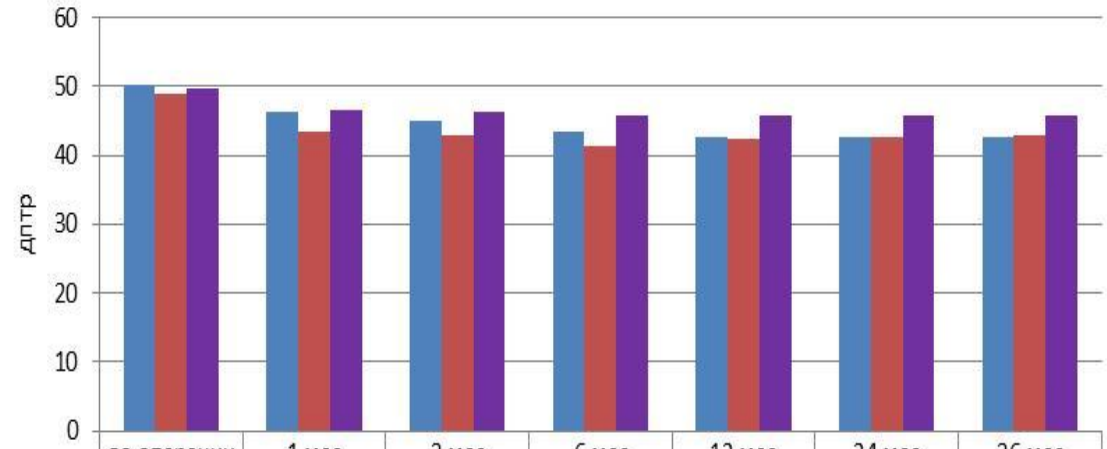

	до операции	1 мес	3 мес	6 мес	12 мес	24 мес	36 мес
I группа 1 подгруппа	50,15±1,1	46,36±1,59	45,03±1,97	43,52±1,26	42,5±1,28	42,59±1,36	42,59±1,37
II группа 1 подгруппа	48,84±2,82	43,35±3,4	42,95±3,1	41,41±2,74	42,45±2,52	42,74±2,64	42,92±2,37
III группа 1 подгруппа	49,8±2,26	46,5±2,52	46,19±2,35	45,77±2,2	45,7±2,8	45,7±2,8	45,7±2,8

Рисунок 36 - Изменение Кср у пациентов I (n=34), II (n=36) и III (n=38) групп 1-й подгруппы

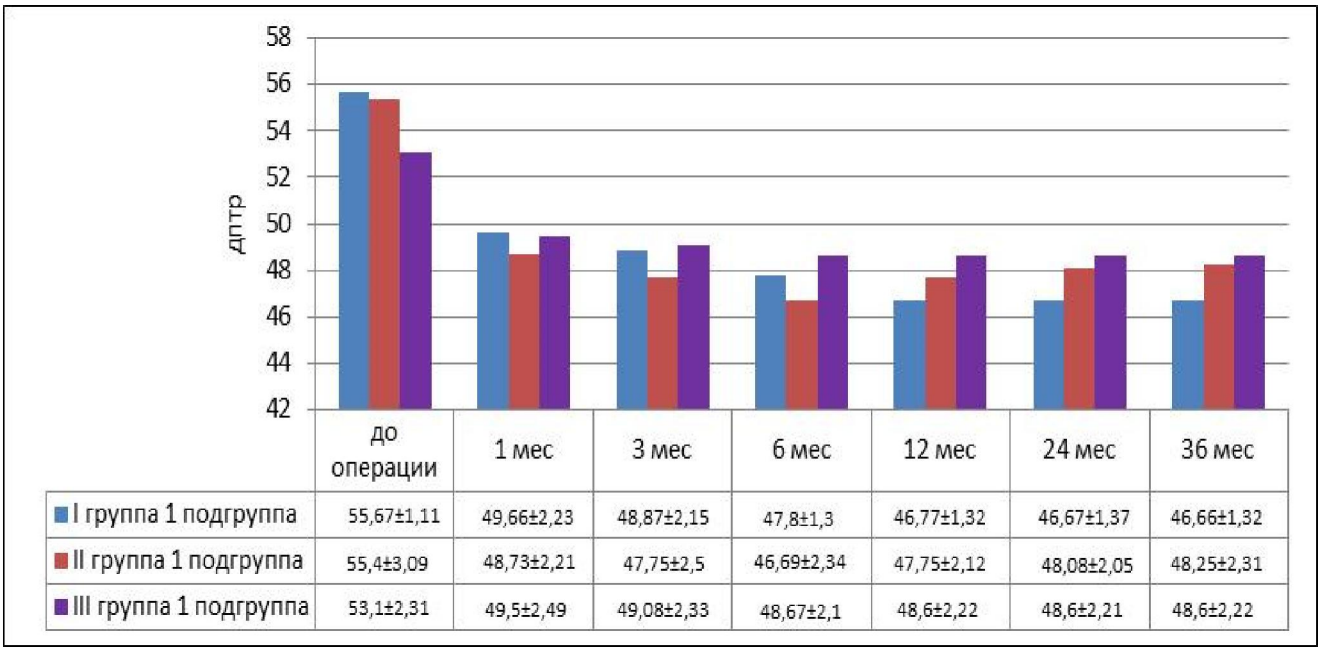

Рисунок 37 - Изменение Kmax у пациентов I (n=34), II (n=36) и III (n=38) групп 1-й подгруппы

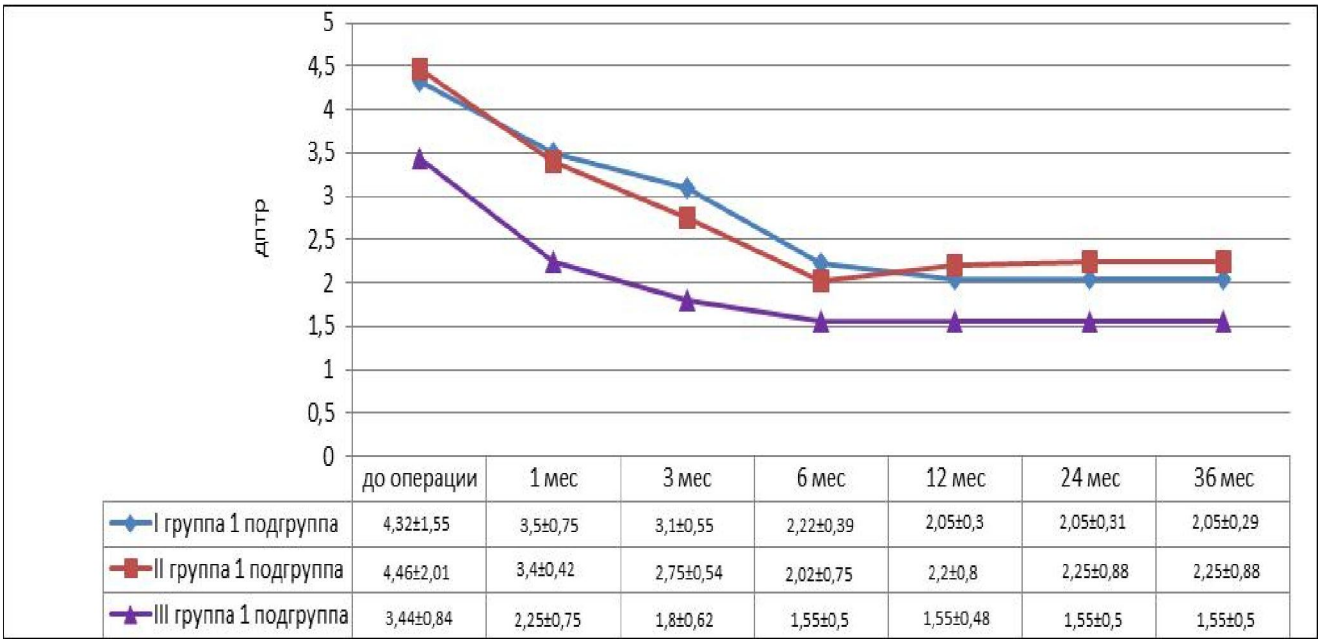

Рисунок 38 - Изменение роговичного астигматизма в I (n=34), II (n=36) и III (n=38) группах 1-й подгруппы

Во II группе через 1 мес после операции Kср снизилась на 5,49±0,58 (p=0,0064), Kmax – на 6,67±0,88 (p=0,0089), цилиндрический компонент – на 1,06±0,2 дптр

(p=0,0167). Через 6 мес после операции Кср уменьшилась еще на 1,94±0,66 (p=0,0096), Kmax – на 2,04±0,13 (p=0,0156), роговичный астигматизм – на 1,38±0,7 дптр (p=0,0123). В период наблюдения от 6 до 12 мес произошел небольшой регресс данных: Кср увеличилась на 1,04±0,22 (p=0,0071), Kmax – на 1,06±0,22 (p=0,0104), роговичный астигматизм – на 0,18±0,09 дптр (p=0,0112) и больше статистически значимого их изменения отмечено не было (рис. 36, 37, 38).

В III группе через 1 мес после операции Кср снизился на 3,3±0,26 (p=0,0042), Kmax – на 3,6±0,18 (p=0,0025), роговичный астигматизм – на 1,19±0,42 дптр (p=0,0078). К 6 мес после операции Кср уменьшился еще на 0,73±0,36 (p=0,0065), Kmax – на 0,83±0,39 (p=0,0044), роговичный астигматизм – на 0,7±0,37 дптр (p=0,0053) и больше не менялись в течение всего периода наблюдения (рис. 36, 37, 38).

В I группе среднее значение МТР на вершине кератэктазии повысилась через 1 мес после операции на 9,0±2,2 мкм (p=0,0134), во II группе – на 7,0±2,8 мкм (p=0,0244). Затем в обеих группах начала постепенно снижаться и к 12 мес достигла дооперационных значений и больше не менялась. В III группе через 3 мес после операции МТР увеличилась на 15,0±3,8 мкм (p=0,0212) и больше не менялась (рис. 39).

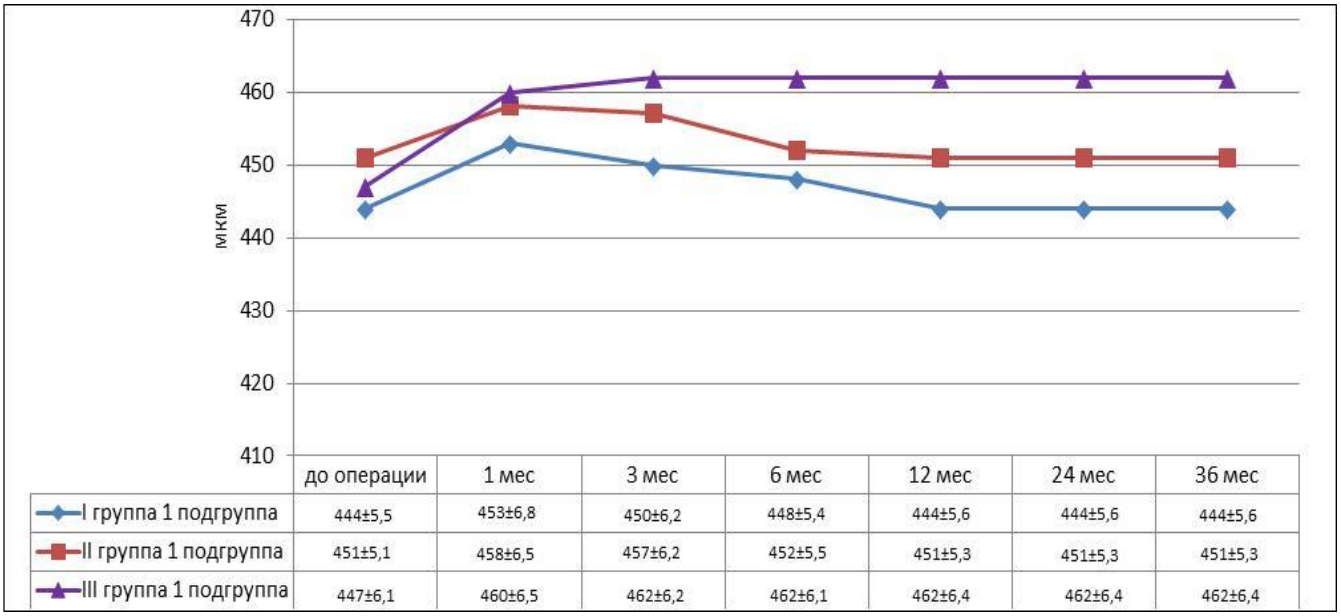

Рисунок 39 - Изменение минимальной толщины роговицы на вершине кератэктазии в I (n=34), II (n=36) и III (n=38) группах 1-й подгруппы

У пациентов I группы минимальная пахиметрия роговицы над кольцом MyoRing на следующий день после операции составляла 378,2±7,6 мкм (p=0,0156). Через 6 мес после операции она уменьшилась на 150,1±7,5 мкм (p=0,0122) и оставалась стабильной на протяжении всего периода наблюдения (табл. 17). Во II группе минимальная пахиметрия роговицы над кольцом MyoRing на следующий день после операции составляла 300±4,0 мкм (p=0,0131). Через 6 мес после операции она уменьшилась на 148,6±4,8 (p=0,0174), к 12 мес – еще на 16,3±4,2 (p=0,0166) и больше ее статистически значимого снижения отмечено не было. В III группе минимальная толщина роговицы над ИРС составляла 393,8±5,4 мкм (p=0,0132). Через 6 мес после операции она уменьшилась на 120,26±4,8 мкм (p=0,0156) и больше не менялась.

Таблица 17 - Динамика изменений минимальной пахиметрии роговицы над интрастромальными имплантами у пациентов I (n=34), II (n=36) и III (n=38) групп 1-й подгруппы, M±SD

Группы	Через 6 мес		Через 12 мес		Через 36 мес	
	M±SD, мкм	p	M±SD, мкм	p	M±SD, мкм	p
I группа	228,1±5,7	0,0122	226,5±5,2	0,1286	227,1±5,4	0,1153
II группа	151,4±5,8	0,0174	135,1±4,9	0,0166	126,3±4,4	0,1416
III группа	273,6±5,9	0,0156	273,6±5,9	0,2122	273,6±5,9	0,2122

Для оценки асимметрии роговичной поверхности во всех группах сравнения нами были проанализированы индекс регулярности роговичной поверхности (SRI) и индекс асимметрии роговичной поверхности (SAI).

В I группе через 1 мес после операции SAI снизился на 0,6±0,28 (p=0,0152), SRI – на 0,28±0,02 (p=0,0228). Через 6 мес SAI понизился еще на 0,26±0,04 (p=0,0132), SRI – на 0,11±0,02 (p=0,0118). К 12 мес после операции SAI уменьшился еще на 0,25±0,08 (p=0,0153), SRI – на 0,04±0,02 (p=0,0178) и больше практически не менялись в течение 3-х лет наблюдения (рис. 40, 41).

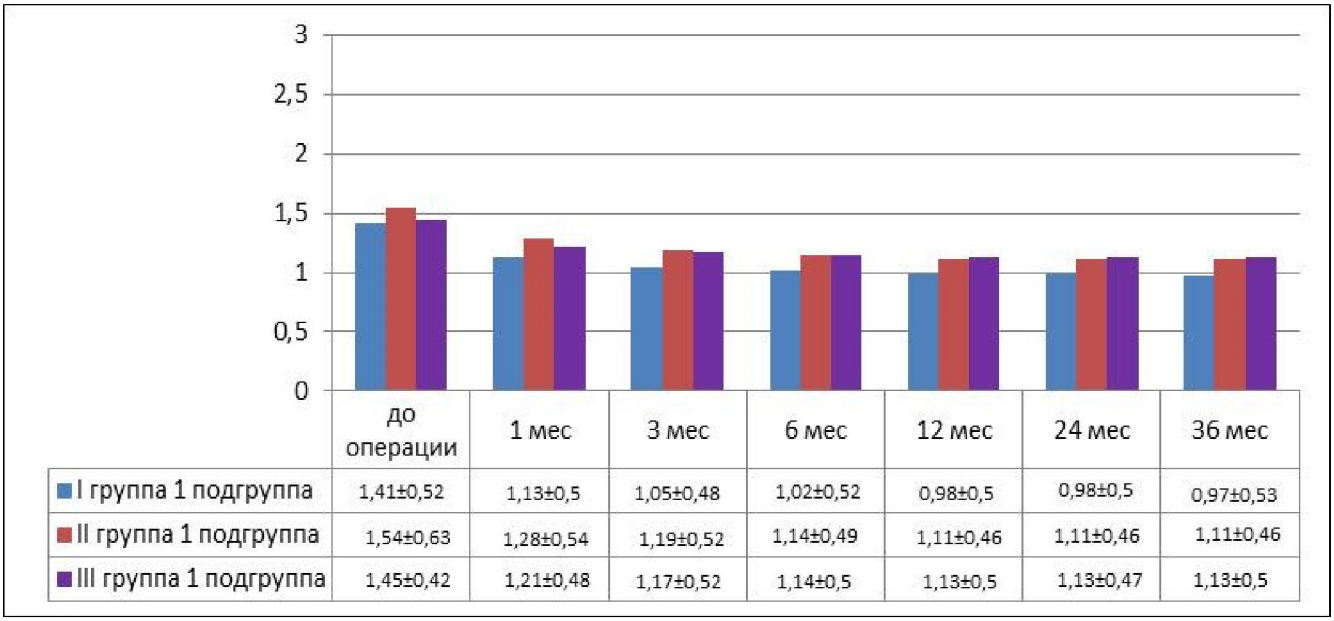

Рисунок 40 - Изменение корнеального статистического индекса SRI у пациентов I (n=34), II (n=36) и III (n=38) групп 1-й подгруппы

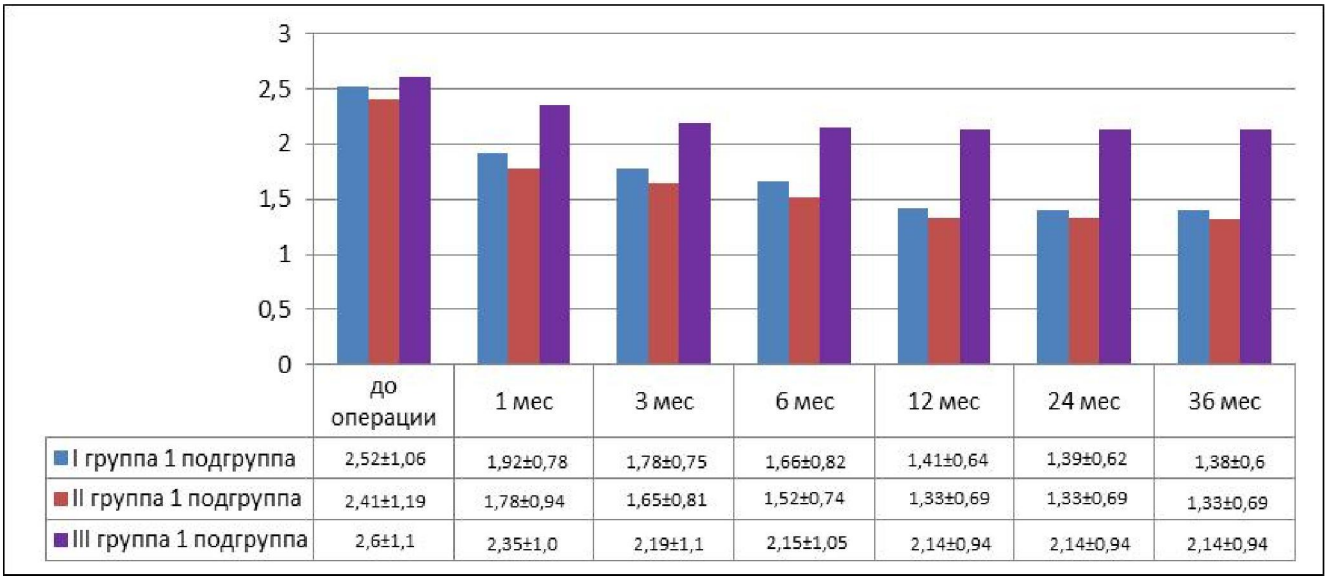

Рисунок 41 - Изменение корнеального статистического индекса SAI у пациентов I (n=34), II (n=36) и III (n=38) групп 1-й подгруппы

Во II группе через 1 мес после операции SAI снизился на 0,63±0,25 (p=0,0188), SRI – на 0,26±0,09 (p=0,0098). Через 6 мес SAI уменьшился еще на 0,26±0,2 (p=0,0164), SRI – на 0,14±0,05 (p=0,0036). К 12 мес после операции SAI уменьшился еще на 0,19±0,05

(p=0,0114), SRI – на 0,03±0,03 (p=0,0111) и больше практически не менялись в течение 3-х лет наблюдения (рис. 40, 41).

В III группе через 1 мес после операции SAI снизился на 0,25±0,1 (p=0,0112), SRI – на 0,24±0,06 (p=0,0145). Через 6 мес SAI уменьшился еще на 0,2±0,02 (p=0,0041), SRI – на 0,07±0,02 (p=0,025) и оставались стабильными в течение всего периода наблюдения (рис. 40, 41).

В результате анализа характера изменений биомеханических показателей на анализаторе вязко-эластических свойств роговицы ORA у пациентов в I группе отмечено статистически значимое повышение через 1 мес после операции ФРР на 0,1±0,05 (p=0,0012), КГ – на 0,2±0,03 мм рт. ст. (p=0,0078). Через 6 мес ФРР увеличился еще на 0,9±0,09 (p=0,0002), КГ – на 0,9±0,07 мм рт. ст. (p=0,0042). К 12 мес после операции ФРР увеличился еще на 0,21±0,06 (p=0,0005), КГ – на 0,44±0,07 мм рт. ст. (p=0,0009) и больше практически не менялись в течение 3-х лет наблюдения (рис. 42, 43)

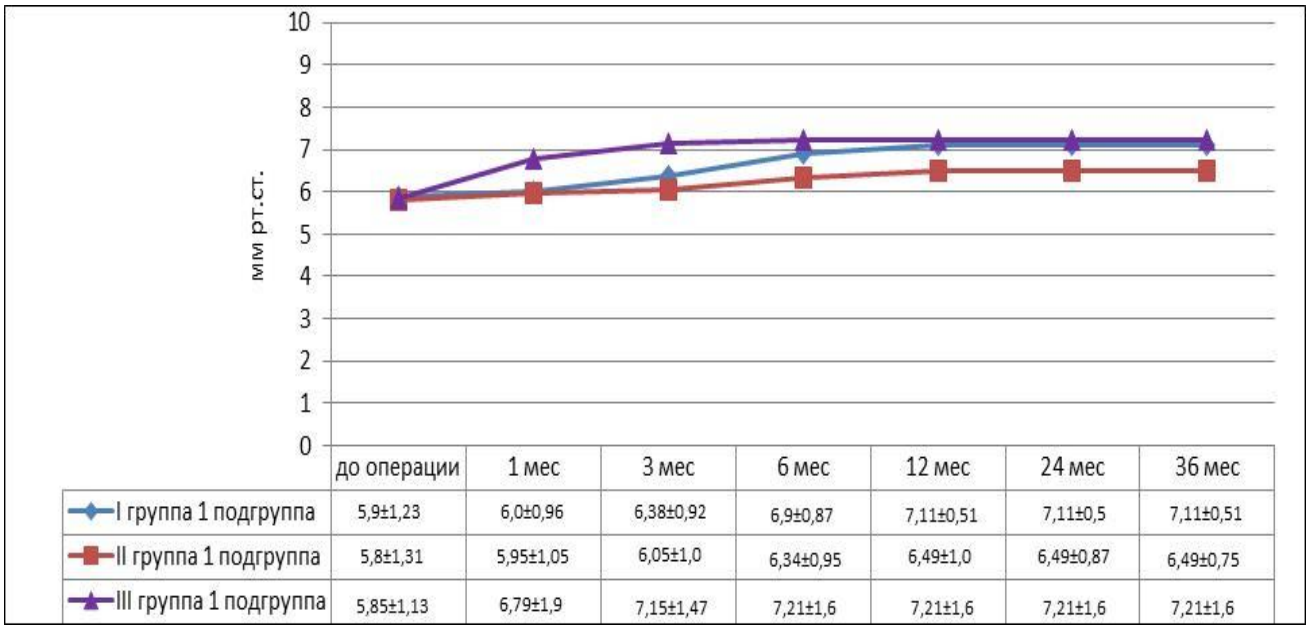

	до операции	1 мес	3 мес	6 мес	12 мес	24 мес	36 мес
I группа 1 подгруппа	5,9±1,23	6,0±0,96	6,38±0,92	6,9±0,87	7,11±0,51	7,11±0,5	7,11±0,51
II группа 1 подгруппа	5,8±1,31	5,95±1,05	6,05±1,0	6,34±0,95	6,49±1,0	6,49±0,87	6,49±0,75
III группа 1 подгруппа	5,85±1,13	6,79±1,9	7,15±1,47	7,21±1,6	7,21±1,6	7,21±1,6	7,21±1,6

Рисунок 42 - Изменение ФРР у пациентов I (n=34), II (n=36) и III (n=38) групп 1-й подгруппы

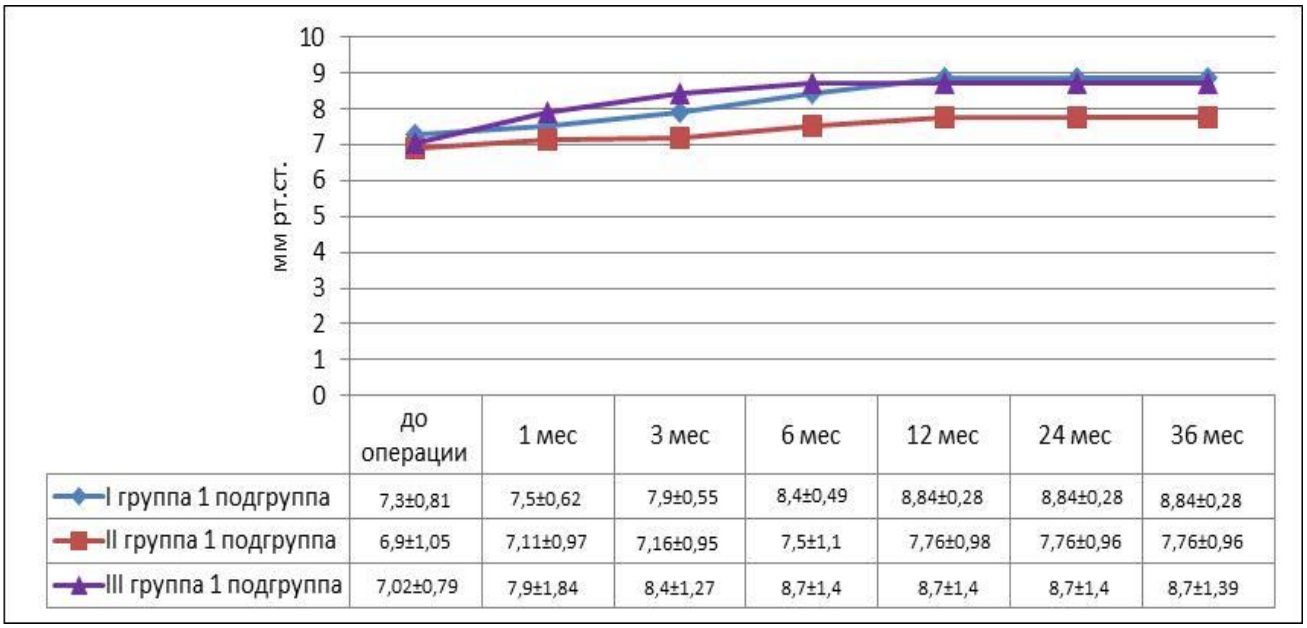

	до операции	1 мес	3 мес	6 мес	12 мес	24 мес	36 мес
I группа 1 подгруппа	7,3±0,81	7,5±0,62	7,9±0,55	8,4±0,49	8,84±0,28	8,84±0,28	8,84±0,28
II группа 1 подгруппа	6,9±1,05	7,11±0,97	7,16±0,95	7,5±1,1	7,76±0,98	7,76±0,96	7,76±0,96
III группа 1 подгруппа	7,02±0,79	7,9±1,84	8,4±1,27	8,7±1,4	8,7±1,4	8,7±1,4	8,7±1,39

Рисунок 43 - Изменение КГ у пациентов I (n=34), II (n=36) и III (n=38) групп 1-й подгруппы

Во II группе отмечено статистически значимое повышение через 1 мес после операции ФРР на 0,15±0,08 (p=0,0085), КГ – на 0,21±0,08 мм рт. ст. (p=0,0054). Через 6 мес ФРР увеличился еще на 0,39±0,1 (p=0,0081), КГ – на 0,39±0,04 мм рт. ст. (p=0,0093). К 12 мес после операции ФРР увеличился еще на 0,15±0,05 (p=0,0087), КГ – на 0,26±0,12 мм рт. ст. (p=0,0066) и больше практически не менялись в течение 3-х лет наблюдения (рис. 42, 43).

В III группе через 1 мес после операции ФРР повысился на 0,94±0,27 (p=0,0145), КГ – на 0,88±0,15 мм рт. ст. (p=0,0028). К 6 мес после операции ФРР увеличился еще на 0,42±0,11 (p=0,0114), КГ – на 0,8±0,34 мм рт. ст. (p=0,0211) и больше практически не менялись в течение всего периода наблюдения (рис. 42, 43). Статистически значимые различия показателей ФРР и КГ после операций были отмечены только между I и II группами, а также между II и III группами.

Анализ элевационных карт передней и задней поверхностей роговицы, выполненный на аппарате Pentacam в режиме модуля Compare 2 Exams, показал, что в I группе через 1 мес после операции ЭППР уменьшилась на 23,24±2,76 (p=0,0132), ЭЗПР – на 41,9±2,04 мкм (p=0,0154). Через 6 мес ЭППР снизилась еще на 1,18±0,25 мкм

(p=0,0077) и опустилась ниже радиуса «идеальной» сферы (the Best Fit Sphere), ЭЗПР – на 3,8±0,41 мкм (p=0,0034). К 12 мес после операции ЭППР еще понизилась на 0,91±0,57 (p=0,0011), ЭЗПР – на 0,2±0,05 мкм (p=0,0028) и больше практически не менялись (рис. 44,45).

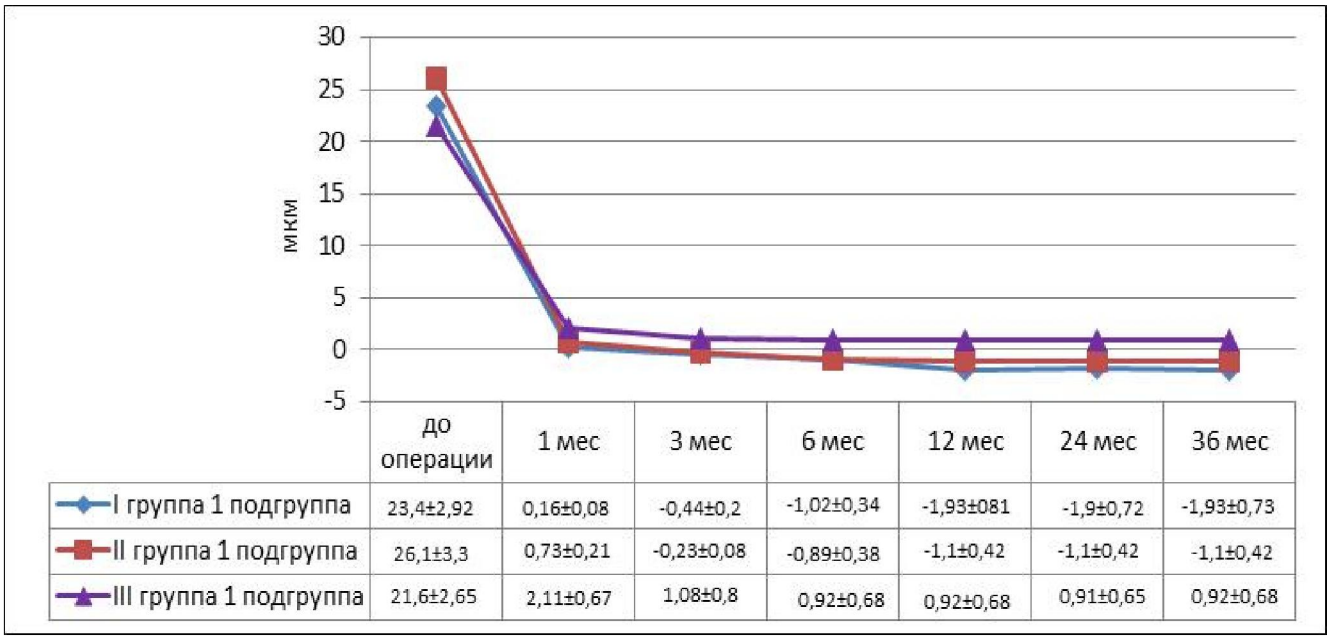

	до операции	1 мес	3 мес	6 мес	12 мес	24 мес	36 мес
I группа 1 подгруппа	23,4±2,92	0,16±0,08	-0,44±0,2	-1,02±0,34	-1,93±081	-1,9±0,72	-1,93±0,73
II группа 1 подгруппа	26,1±3,3	0,73±0,21	-0,23±0,08	-0,89±0,38	-1,1±0,42	-1,1±0,42	-1,1±0,42
III группа 1 подгруппа	21,6±2,65	2,11±0,67	1,08±0,8	0,92±0,68	0,92±0,68	0,91±0,65	0,92±0,68

Рисунок 44 - Изменение элевации передней поверхности роговицы на вершине кератэктазии у пациентов I (n=34), II (n=36) и III (n=38) групп 1-й подгруппы

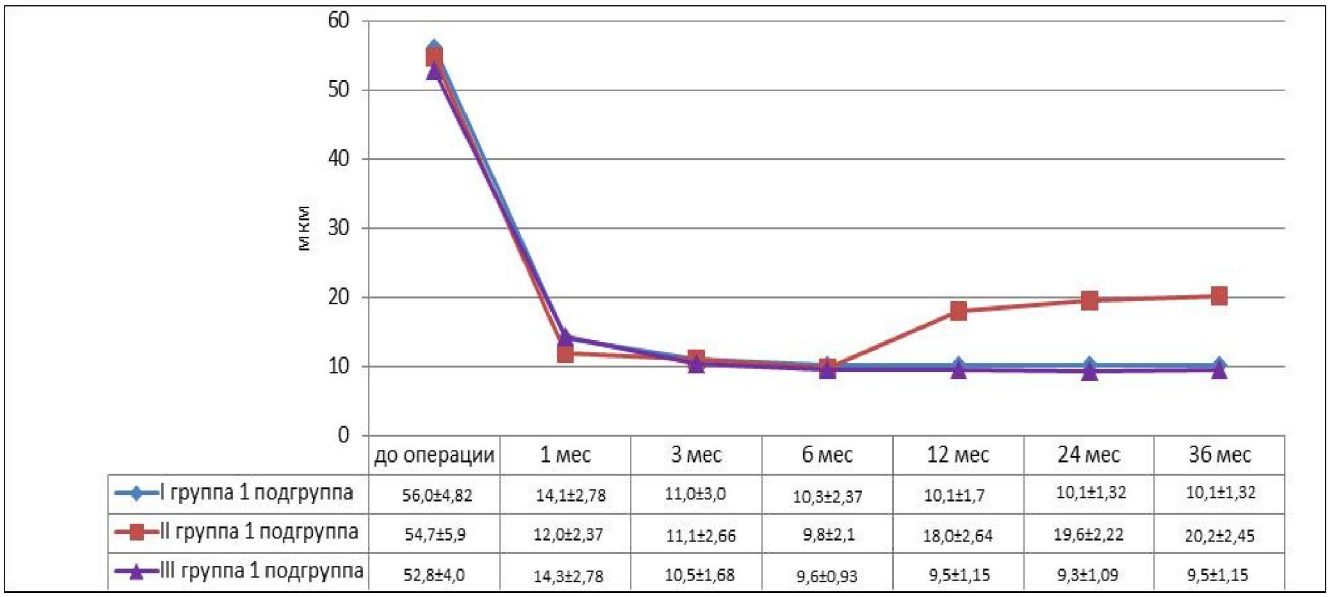

	до операции	1 мес	3 мес	6 мес	12 мес	24 мес	36 мес
I группа 1 подгруппа	56,0±4,82	14,1±2,78	11,0±3,0	10,3±2,37	10,1±1,7	10,1±1,32	10,1±1,32
II группа 1 подгруппа	54,7±5,9	12,0±2,37	11,1±2,66	9,8±2,1	18,0±2,64	19,6±2,22	20,2±2,45
III группа 1 подгруппа	52,8±4,0	14,3±2,78	10,5±1,68	9,6±0,93	9,5±1,15	9,3±1,09	9,5±1,15

Рисунок 45 - Изменение элевации задней поверхности роговицы на вершине кератэктазии у пациентов I (n=34), II (n=36) и III (n=38) групп 1-й подгруппы

Во II группе через 1 мес после операции ЭППР уменьшилась на 25,37±3,09 (p=0,0145), ЭЗПР – на 42,0±3,53 мкм (p=0,0163). Через 6 мес ЭППР снизилась еще на 0,96±0,13 мкм (p=0,0091), ЭЗПР – на 2,2±0,27 мкм (p=0,0048). К 12 мес после операции ЭППР еще понизилась на 0,21±0,04 (p=0,0026) и больше не менялась. В период наблюдения от 6 до 12 мес был отмечен регресс ЭЗПР на 8,2±0,54 мкм (p=0,0064) и больше статистически значимого ее изменения отмечено не было (рис. 44,45).

В III группе через 1 мес после операции ЭППР снизилась на 19,49±2,08 (p=0,0141), ЭЗПР – на 38,5±0,55 мкм (p=0,0155). К 6 мес после операции ЭППР еще понизилась на 1,19±0,02 (p=0,0022), ЭЗПР – на 4,7±0,52 мкм (p=0,0013) и больше практически не менялись (рис. 44, 45).

При исследовании роговичных аберраций на аппарате Pentacam в режиме модуля Zernike Analysis у пациентов с кератоконусом II стадии, т.е. в 1-ой подгруппе, сравнительному анализу подверглись только роговичные аберрации, измеренные в фотопических условиях в связи с различным внутренним диаметром интрастромальных имплантов в I, II (внутренний диаметр кольца 6,0 мм) и III группах (внутренний диаметр ИРС – 5,0 мм). В I группе через 1 мес после операции в фотопических условиях RMS TCA уменьшилась на 1,4±0,88 (p=0,0283), RMS HOA – на 0,06±0,05 (p=0,0125), RMS SA – на 0,07±0,02 мкм (p=0,0164). Через 6 мес в фотопических условиях RMS TCA снизилась еще на 1,5±0,17 (p=0,0155), RMS HOA – на 0,04±0,02 (p=0,0115), RMS SA – на 0,05±0,03 мкм (p=0,0124). К 12 мес RMS TCA понизилась еще на 1,9±0,02 (p=0,0032), RMS HOA – на 0,06±0,05 (p=0,0059), RMS SA – на 0,04±0,02 мкм (p=0,0188) и больше практически не менялись в течение всего периода наблюдения (табл. 18).

Таблица 18 - Изменение роговичных аберраций в фотопических условиях у пациентов I (n=34), II (n=36) и III (n=38) групп 1-й подгруппы

Группы	Вид роговичных аберраций	Послеоперационные сроки наблюдения, мес					
		1	3	6	12	24	36
I группа 1 подгруппа (имплантация колец MyoRing по оптимизированной технологии)	RMS TCA, мкм	37,5±2,45	37,0±2,33	36,0±2,28	34,1±2,26	34,0±2,21	34,0±2,19
	RMS HOA, мкм	1,06±0,26	1,05±0,25	1,02±0,2	0,96±0,15	0,96±0,15	0,96±0,15
	RMS SA, мкм	0,2±0,12	0,18±0,11	0,15±0,09	0,11±0,07	0,11±0,06	0,11±0,06
II группа 1 подгруппа (имплантация колец MyoRing по стандартной технологии)	RMS TCA, мкм	37,9±2,33	37,2±2,24	36,1±2,22	36,3±2,19	36,3±2,19	36,3±2,19
	RMS HOA, мкм	1,11±0,24	1,08±0,21	1,02±0,18	1,04±0,19	1,04±0,18	1,04±0,18
	RMS SA, мкм	0,22±0,14	0,17±0,12	0,13±0,09	0,16±0,1	0,17±0,11	0,17±0,11
III группа 1 подгруппа (имплантация ИРС)	RMS TCA, мкм	37,2±2,46	36,8±2,36	36,1±3,28	36,1±3,26	36,1±3,22	36,1±3,25
	RMS HOA, мкм	1,25±0,24	1,2±0,21	1,18±0,19	1,18±0,18	1,18±0,18	1,18±0,18
	RMS SA, мкм	0,32±0,15	0,27±0,14	0,26±0,12	0,25±0,1	0,25±0,1	0,25±0,1

В I группе через 1 мес после операции в мезопических условиях RMS TCA уменьшилась на 6,5±0,94 (p=0,0183), RMS HOA – на 0,13±0,05 (p=0,0125), RMS SA увеличилась на 0,08±0,05 мкм (p=0,0264). Через 6 мес RMS TCA снизилась еще на 1,3±0,33 (p=0,0033), RMS HOA – на 0,07±0,06 (p=0,0125), RMS SA увеличилась на 0,06±0,04 мкм (p=0,0011). К 12 мес RMS TCA понизилась еще на 2,2±0,55 (p=0,0184), RMS HOA – на 0,08±0,07 (p=0,0018), RMS SA увеличилась еще на 0,02±0,01 мкм (p=0,0432) и больше практически не менялись в течение всего периода наблюдения (табл. 19).

Таблица 19 - Изменение роговичных аберраций в мезопических условиях у пациентов I (n=34), II (n=36) и III (n=38) групп 1-й подгруппы

Группы	Вид роговичных аберраций	Послеоперационные сроки наблюдения, мес					
		1	3	6	12	24	36
I группа 1 подгруппа (имплантация колец MyoRing по оптимизированной технологии)	RMS TCA, мкм	112,1±6,53	111,6±6,94	110,8±6,8	108,4±6,3	108,2±5,9	108,0±6,1
	RMS HOA, мкм	3,15±0,98	3,1±0,82	3,08±0,78	3,0±0,71	2,9±0,7	2,9±0,7
	RMS SA, мкм	0,8±0,3	0,84±0,31	0,86±0,34	0,88±0,32	0,88±0,34	0,88±0,32
II группа 1 подгруппа (имплантация колец MyoRing по стандартной технологии)	RMS TCA, мкм	116,3±5,84	115,5±5,44	114,6±5,3	115,3±5,1	115,6±5,4	115,6±5,4
	RMS HOA, мкм	3,18±0,86	3,12±0,77	3,09±0,72	3,11±0,75	3,11±0,76	3,11±0,76
	RMS SA, мкм	0,86±0,34	0,91±0,36	0,94±0,38	0,98±0,42	0,99±0,44	0,99±0,44
III группа 1 подгруппа (имплантация ИРС)	RMS TCA, мкм	76,5±5,33	76,0±4,42	75,3±3,95	75,1±3,83	75,0±3,55	75,2±3,44
	RMS HOA, мкм	1,9±0,76	1,78±0,74	1,72±0,7	1,7±0,53	1,71±0,49	1,71±0,49
	RMS SA, мкм	0,98±0,25	1,0±0,26	1,01±0,28	1,02±0,3	1,02±0,3	1,02±0,3

Во II группе через 1 мес после операции в фотопических условиях RMS TCA уменьшилась на 1,6±1,19 (p=0,0166), RMS HOA – на 0,08±0,04 (p=0,0111), RMS SA – на 0,09±0,05 мкм (p=0,0195). Через 6 мес в фотопических условиях RMS TCA снизилась еще на 1,8±0,11 (p=0,0174), RMS HOA – на 0,06±0,03 (p=0,0154), RMS SA – на 0,09±0,05 мкм (p=0,0124). В период наблюдения от 6 до 12 мес произошел небольшой регресс роговичных аберраций: RMS TCA увеличилась на 0,2±0,03 (p=0,0252), RMS HOA – на 0,02±0,01 (p=0,0325), RMS SA – на 0,04±0,02 мкм (p=0,0246) и больше не менялись (табл. 18). Во II группе через 1 мес после операции в мезопических условиях RMS TCA уменьшилась на 9,1±0,74 (p=0,0136), RMS HOA – на 0,14±0,05 (p=0,0185), RMS SA увеличилась на 0,09±0,05 мкм (p=0,0294). Через 6 мес RMS TCA снизилась еще на 1,7±0,54 (p=0,0152), RMS HOA – на 0,07±0,06 (p=0,0125), RMS SA увеличилась на 0,06±0,04 мкм (p=0,0011). В период наблюдения от 6 до 12 мес произошел небольшой регресс роговичных аберраций: RMS TCA увеличилась на 1,2±0,15 (p=0,0154), RMS

НОА – на 0,04±0,02 (p=0,0315), RMS SA – на 0,05±0,03 мкм (p=0,0346) и больше не менялись (табл. 19).

В III группе через 1 мес после операции в фотопических условиях RMS ТСА уменьшилась на 0,9±0,27 (p=0,0244), RMS НОА – на 0,05±0,02 (p=0,0245), RMS SA – на 0,03±0,02 мкм (p=0,0151). Через 6 мес RMS ТСА снизилась еще на 1,1±0,32 мкм (p=0,0132), RMS НОА – на 0,07±0,04 (p=0,0044), RMS SA – на 0,06±0,02 мкм (p=0,0031) и больше практически не менялись в течение всего периода наблюдения (табл. 18). В III группе через 1 мес после операции в мезопических условиях RMS ТСА уменьшилась на 7,3±0,99 (p=0,0117), RMS НОА – на 0,1±0,06 (p=0,0124), RMS SA увеличилось на 0,03±0,02 мкм (p=0,0012). Через 6 мес RMS ТСА снизилась еще на 1,2±0,38 (p=0,0067), RMS НОА – на 0,18±0,06 (p=0,0182), RMS SA увеличилась на 0,03±0,02 мкм (p=0,0062) и больше практически не менялись в течение всего периода наблюдения (табл. 19).

3.2.6. Клинико-функциональные результаты интрастромальной имплантации с применением фемтосекундного лазера колец MyoRing по оптимизированной технологии в сравнении со стандартным методом и с имплантацией роговичных сегментов у пациентов с III стадией кератоконуса (2-я подгруппа)

У пациентов I (основной) группы 2-й подгруппы НКОЗ до операции варьировала от 0,01 до 0,1 (в среднем 0,05±0,02), КОЗ колебалась от 0,05 до 0,25 (в среднем 0,12±0,05), Кср составляло от 55,21 до 63,14 дптр (в среднем 55,4±1,77 дптр), Kmax – от 58,19 до 68,8 дптр (в среднем 60,7±2,23 дптр), значение роговичного астигматизма – от -4,0 до -12,5 дптр (в среднем -8,43±2,35 дптр), МТР на вершине кератэктазии была от 380 до 422 мкм (в среднем 412±6,8 мкм).

У пациентов II группы (1-й группы сравнения) 2-й подгруппы до операции НКОЗ варьировала от 0,02 до 0,2 (в среднем 0,09±0,04), КОЗ от 0,06 до 0,3 (в среднем 0,16±0,09), Кср составляло от 54,74 до 59,55 дптр (в среднем 56,25±2,1 дптр), Kmax – от 58,35 до 64,75 дптр (в среднем 61,56±2,76 дптр), значение роговичного астигматизма – от

-3,85 до -8,25 дптр (в среднем -6,99±2,85 дптр), МТР была от 350 до 425 мкм (в среднем 417±5,6 мкм).

У пациентов III группы (2-й группы сравнения) 2-й подгруппы до операции НКОЗ варьировала от 0,02 до 0,3 (в среднем 0,08±0,04), а КОЗ от 0,08 до 0,3 (в среднем 0,15±0,05), Кср составляло от 53,46 до 58,96 дптр (в среднем 54,7±1,63 дптр), Kmax – от 58,25 до 64,39 дптр (в среднем 59,4±1,69 дптр), значение роговичного астигматизма – от -3,75 до -9,5 дптр (в среднем -7,42±1,88 дптр), МТР была от 395 до 421 мкм (в среднем 415±5,2 мкм).

В послеоперационном периоде у пациентов I (основной) группы к 1 мес наблюдения НКОЗ увеличилась на 0,16±0,11 (p=0,0078), КОЗ – на 0,15±0,08 (p=0,0118). Через 6 мес НКОЗ повысилась еще на 0,13±0,02 (p=0,0025), КОЗ – на 0,17±0,02 (p=0,0008). К 12 мес НКОЗ повысилась еще на 0,06±0,01 (p=0,0034), КОЗ – на 0,14±0,02 (p=0,0045). НКОЗ и КОЗ больше не менялись в течение 3-х лет наблюдения. Стабилизация зрения наступала к 12 месяцам после операции (рис. 46, 47).

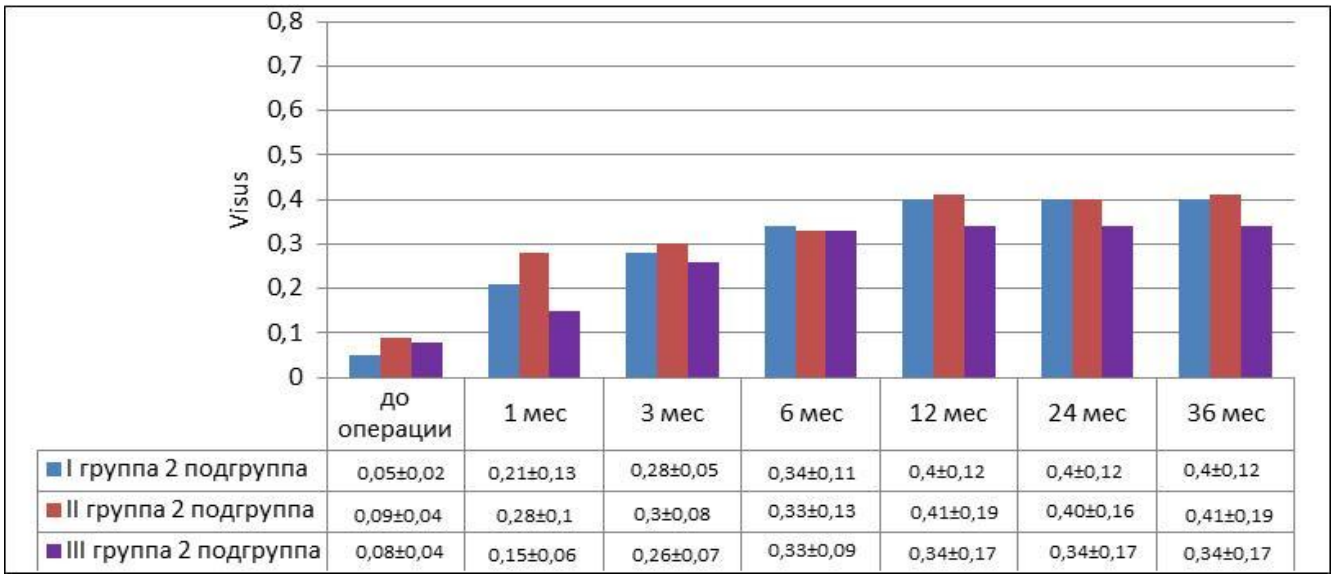

Рисунок 46 - Изменения НКОЗ у пациентов I (n=46), II (n=44) и III (n=47) групп 2-й подгруппы

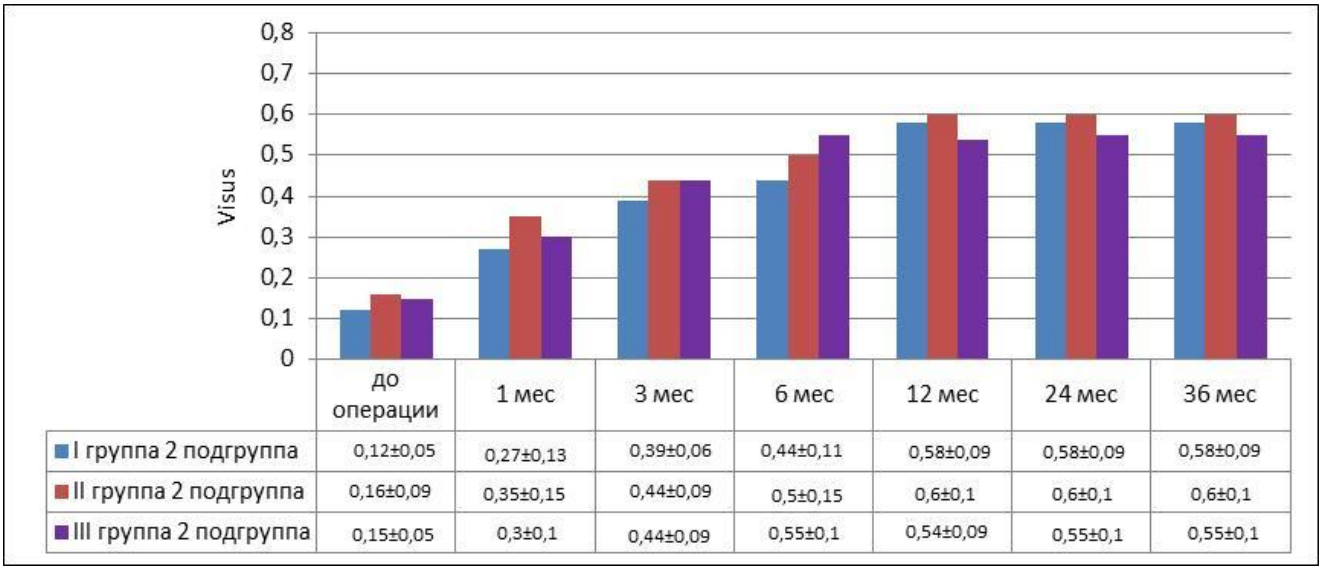

	до операции	1 мес	3 мес	6 мес	12 мес	24 мес	36 мес
I группа 2 подгруппа	0,12±0,05	0,27±0,13	0,39±0,06	0,44±0,11	0,58±0,09	0,58±0,09	0,58±0,09
II группа 2 подгруппа	0,16±0,09	0,35±0,15	0,44±0,09	0,5±0,15	0,6±0,1	0,6±0,1	0,6±0,1
III группа 2 подгруппа	0,15±0,05	0,3±0,1	0,44±0,09	0,55±0,1	0,54±0,09	0,55±0,1	0,55±0,1

Рисунок 47 - Изменения КОЗ у пациентов I (n=46), II (n=44) и III (n=47) групп 2-й подгруппы

В I группе через 36 мес после операции НКОЗ, равная 0,3, была отмечена в 12 (26,0%), НКОЗ 0,4-0,7 – в 34 глазах (74,0%). КОЗ, равная 0,4, была в 4 (8,7%), КОЗ 0,5-0,8 – в 42 глазах (91,3%).

В послеоперационном периоде у пациентов II группы к 1 мес наблюдения НКОЗ увеличилась на 0,19±0,06 (p=0,0092), КОЗ – на 0,19±0,06 (p=0,0065). Через 6 мес НКОЗ повысилась еще на 0,05±0,03 (p=0,0048), КОЗ – на 0,15±0,02 (p=0,0033). К 12 мес НКОЗ повысилась еще на 0,08±0,06 (p=0,0048), КОЗ – на 0,1±0,05 (p=0,0072). НКОЗ и КОЗ больше не менялись в течение 3-х лет наблюдения. Стабилизация зрения наступала к 12 месяцам после операции (рис. 46, 47).

Во II группе через 36 мес после операции НКОЗ, равная 0,3, была отмечена в 14 (31,8,0%), НКОЗ 0,4-0,7 – в 30 глазах (68,2%). КОЗ, равная 0,4, была в 5 (11,4%), КОЗ 0,5-0,8 – в 39 глазах (88,6%).

В послеоперационном периоде у пациентов III группы к 1 мес наблюдения НКОЗ повысилась на 0,07±0,02 (p=0,0033), КОЗ – на 0,15±0,05 (p=0,0125). Через 6 мес НКОЗ повысилась еще на 0,18±0,02 (p=0,0005), КОЗ – на 0,25±0,05 (p=0,0054) и больше не менялись в течение всего периода наблюдения. Стабилизация зрения наступала к 6 месяцам после операции (рис. 46, 47).

В III группе через 36 мес после операции НКОЗ 0,4-0,5 и КОЗ 0,5-0,7 была отмечена в 33 глазах (71,2%), причем дооперационная Кср в этих глазах составляла от 53,46 до 55,0 дптр. В остальных 14 глазах (29,8%), в которых Кср была больше 55,0 дптр, были получены более низкие рефракционные результаты: НКОЗ≤0,1 и КОЗ≤0,3.

В I группе через 1 мес после операции Кср уменьшилась на 8,3±0,9 (p=0,0011), Kmax – на 10,2±0,27 (p=0,0012), роговичный астигматизм – на 2,98±1,03 дптр (p=0,0164). Через 6 мес Кср снизилась еще на 1,8±0,33 (p=0,0034), Kmax – на 1,5±0,4 (p=0,0011), роговичный астигматизм – на 0,92±0,43 дптр (p=0,0154). К 12 мес Кср понизился еще на 0,5±0,12 (p=0,0008), Kmax – на 1,1±0,05 (p=0,0051), роговичный астигматизм – на 0,5±0,04 дптр (p=0,0105) и больше не менялись в течение всего периода наблюдения (рис. 48-50).

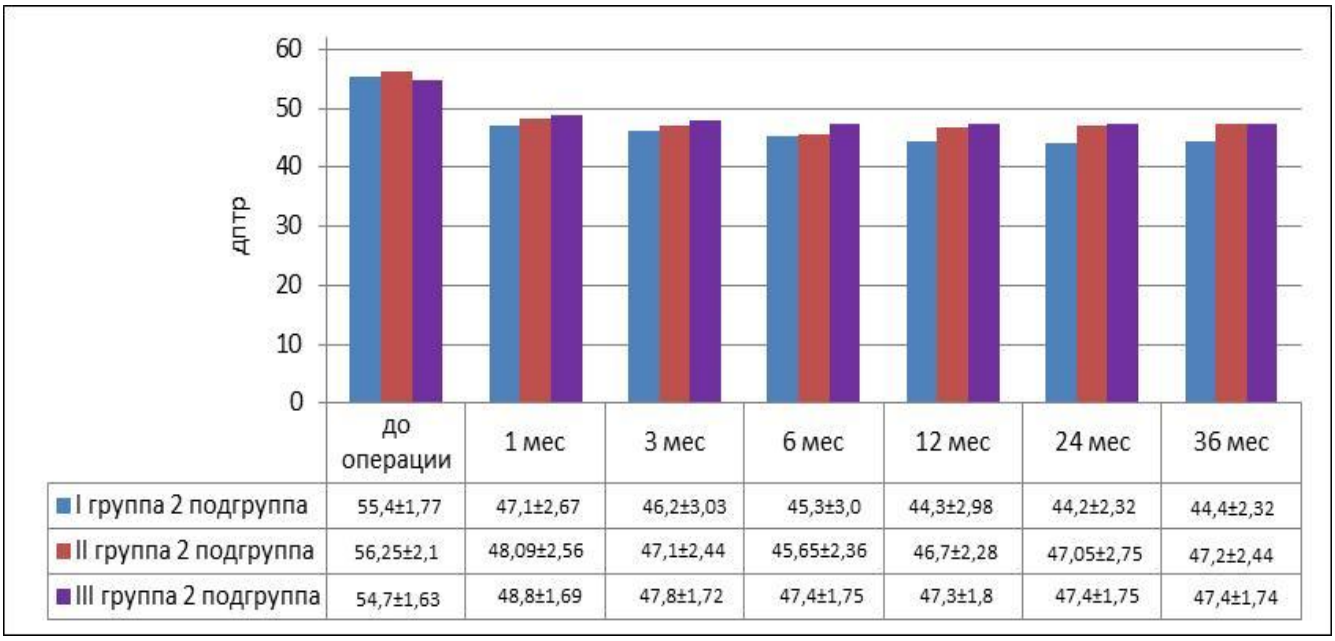

	до операции	1 мес	3 мес	6 мес	12 мес	24 мес	36 мес
I группа 2 подгруппа	55,4±1,77	47,1±2,67	46,2±3,03	45,3±3,0	44,3±2,98	44,2±2,32	44,4±2,32
II группа 2 подгруппа	56,25±2,1	48,09±2,56	47,1±2,44	45,65±2,36	46,7±2,28	47,05±2,75	47,2±2,44
III группа 2 подгруппа	54,7±1,63	48,8±1,69	47,8±1,72	47,4±1,75	47,3±1,8	47,4±1,75	47,4±1,74

Рисунок 48 - Изменения Кср у пациентов I (n=46), II (n=44) и III (n=47) групп 2-й подгруппы

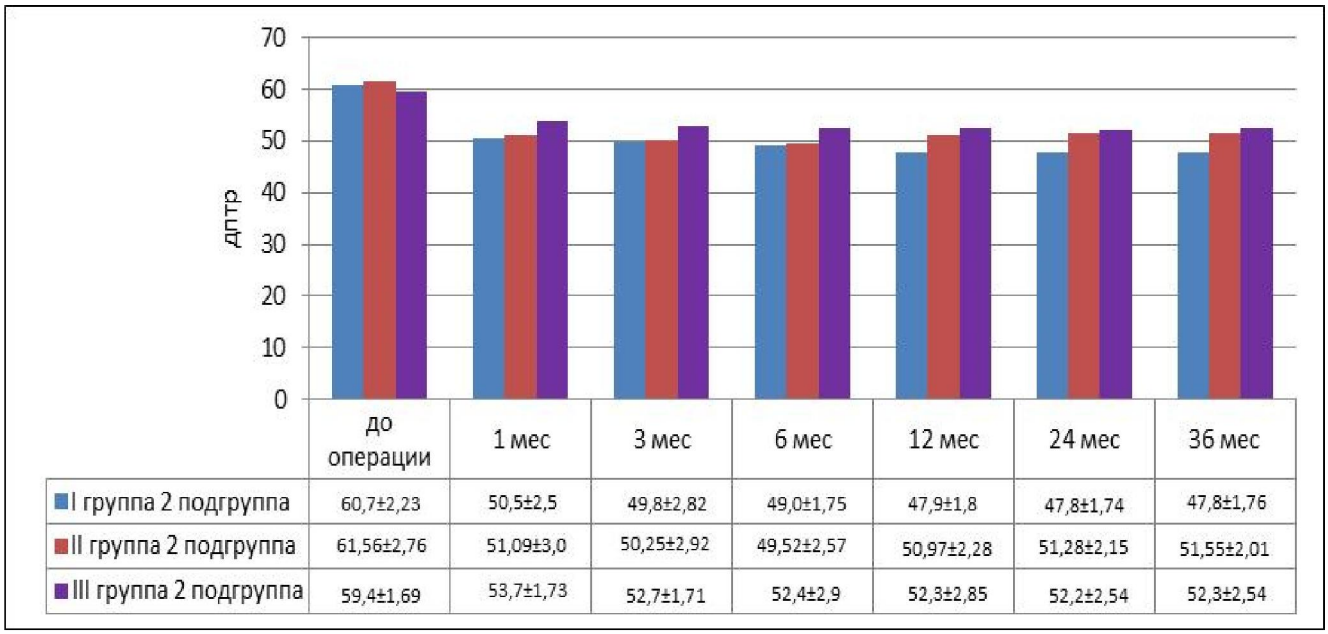

Рисунок 49 - Изменения Kmax у пациентов I (n=46), II (n=44) и III (n=47) групп 2-й подгруппы

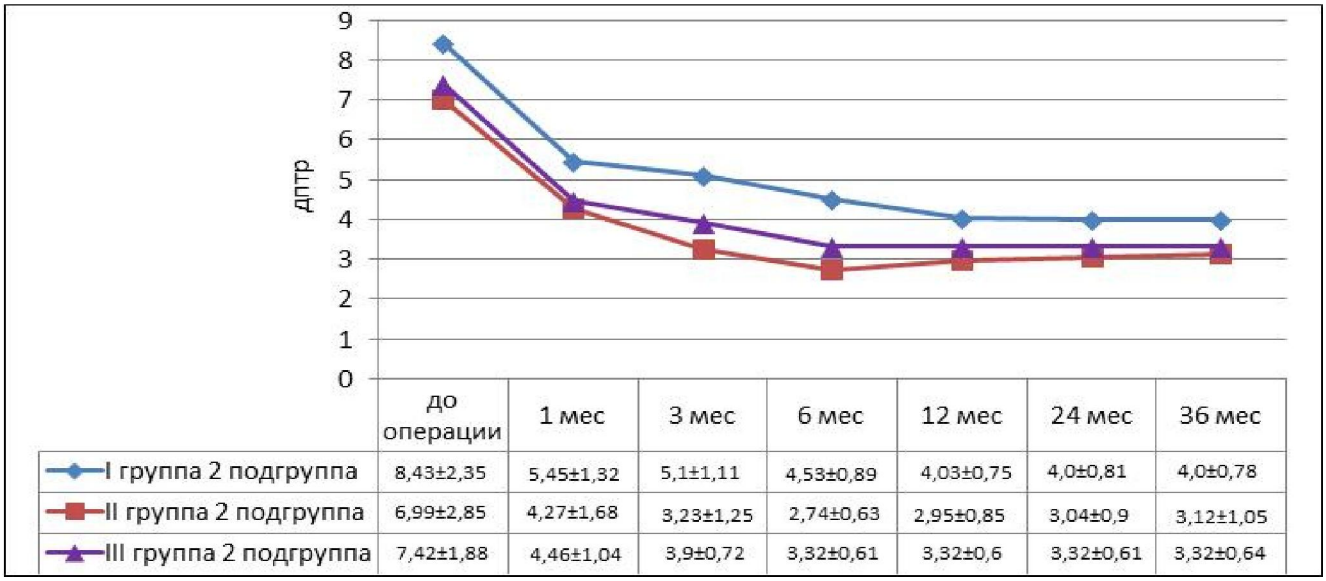

Рисунок 50 - Изменение роговичного астигматизма у пациентов I (n=46), II (n=44) и III (n=47) групп 2-й подгруппы

Во II группе через 1 мес после операции Кср уменьшилась на 8,16±0,46 (p=0,0053), Kmax – на 10,47±0,24 (p=0,0022), роговичный астигматизм – на 2,72±1,17 дптр (p=0,0182). Через 6 мес Кср снизилась еще на 2,44±0,2 (p=0,0154), Kmax – на 1,57±0,19 (p=0,0061), роговичный астигматизм – на 1,53±0,5 дптр (p=0,0163). В период наблюдения

от 6 до 12 мес наблюдался небольшой регресс кератометрических данных: Кср увеличилась на 1,05±0,08 (p=0,0072), Kmax – на 1,45±0,29 (p=0,0135), роговичный астигматизм – на 0,21±0,11 дптр (p=0,0155) и больше статистически значимых их изменений отмечено не было (рис. 48-50).

В III группе через 1 мес после операции Кср снизилась на 5,9±0,06 (p=0,0068), Kmax – на 5,7±0,04 (p=0,0098), роговичный астигматизм – на 2,96±0,84 дптр (p=0,0041). Через 6 мес Кср снизилась еще на 1,4±0,11 (p=0,021), Kmax – на 1,3±0,05 (p=0,0038), роговичный астигматизм – на 1,14±0,43 дптр (p=0,0012) и больше не менялись в течение всего периода наблюдения (рис. 48-50).

В I группе среднее значение МТР на вершине кератэктазии повысилась через 1 мес после операции на 7,0±2,6 мкм (p=0,0038), во II группе – на 10,0±2,5 мкм (p=0,0049). Затем к 12 мес наблюдения МТР в I и II группах снизилась до их дооперационного значения и больше не менялась. В III группе через 3 мес после операции МТР увеличилась на 13,0±2,7 мкм (p=0,0071) и больше не менялась (рис. 51).

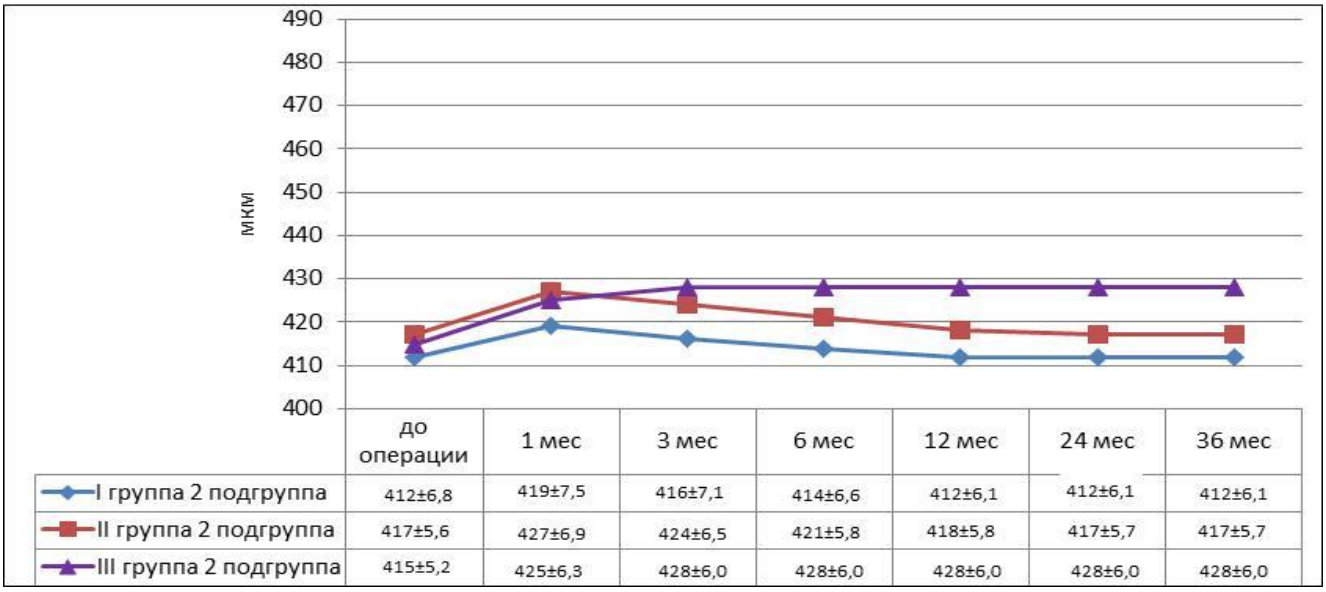

Рисунок 51 - Изменения минимальной толщины роговицы на вершине кератэктазии у пациентов I (n=46), II (n=44) и III (n=47) групп 2-й подгруппы

У пациентов I группы минимальная пахиметрия роговицы над кольцом MyoRing на следующий день после операции составляла 352,8±7,1 мкм (p=0,0121). Через 6 мес

после операции она уменьшилась на 152,3±5,3 мкм (p=0,0133) и оставалась стабильной на протяжении всего периода наблюдения (табл. 20). Во II группе минимальная толщина роговицы над кольцом MyoRing на следующий день после операции составляла 300±4,0 мкм (p=0,0112). Через 6 мес после операции она уменьшилась на 155,2±4,4 (p=0,0174), к 12 мес – еще на 18,1±4,8 (p=0,0166) и больше статистически значимого ее изменения отмечено не было. В III группе минимальная пахиметрия роговицы над ИРС составляла 365,1±5,8 мкм (p=0,0198). Через 6 мес после операции она уменьшилась на 124,6±5,1 мкм (p=0,0158) и больше не менялась.

Таблица 20 - Динамика изменений минимальной пахиметрии роговицы над интрастромальными имплантами у пациентов I (n=46), II (n=44) и III (n=47) групп 2-й подгруппы, M±SD

Группы	Через 6 мес		Через 12 мес		Через 36 мес	
	M±SD, мкм	p	M±SD, мкм	p	M±SD, мкм	p
I группа	200,5±6,5	0,0133	201,3±6,1	0,1863	201,5±6,3	0,1752
II группа	144,8±5,5	0,0174	126,7±5,1	0,0166	119,1±4,6	0,1424
III группа	240,5±5,2	0,0158	240,5±5,2	0,1661	240,5±5,2	0,1661

В I группе через 1 мес после операции SAI снизился на 1,24±0,42 (p=0,0145), SRI – на 0,4±0,1 (p=0,0134). Через 6 мес SAI снизился еще на 0,17±0,03 (p=0,0132), SRI – на 0,1±0,02 (p=0,0122). К 12 мес SAI уменьшился еще на 0,4±0,18 (p=0,0095), SRI – на 0,13±0,01 (p=0,0028) и больше практически не менялись в течение 3-х лет наблюдения (рис. 52, 53).

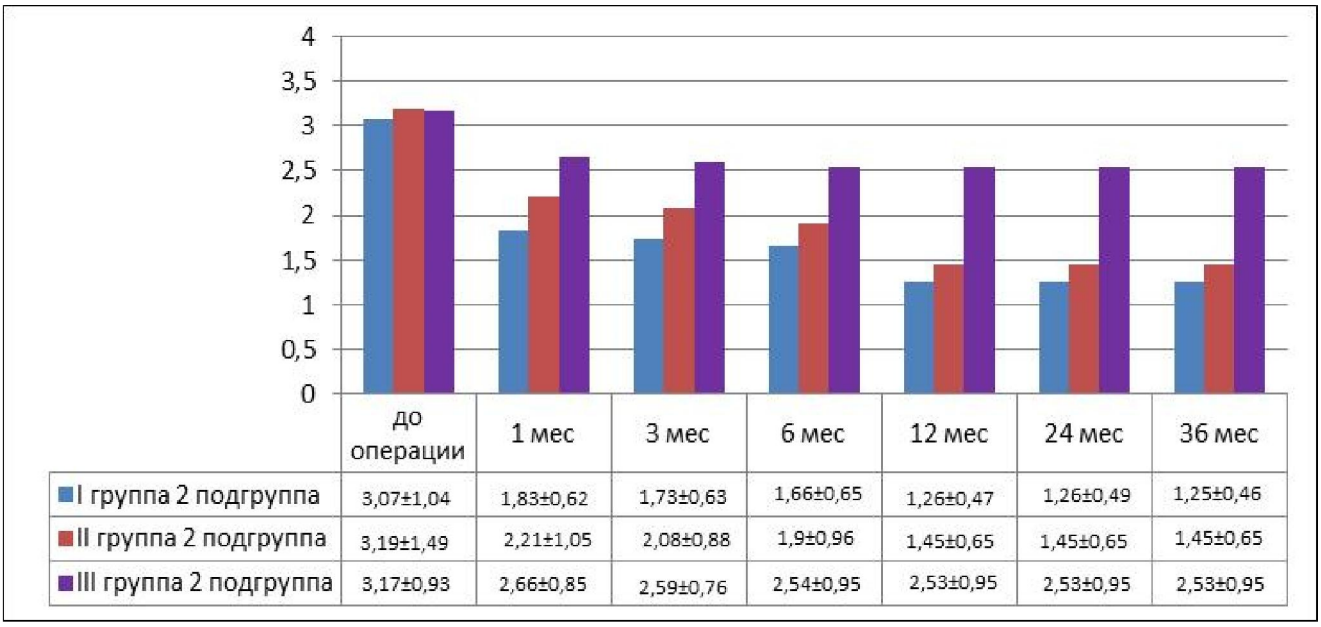

Рисунок 52 - Изменения корнеального статистического индекса SAI у пациентов I (n=46), II (n=44) и III (n=47) групп 2-й подгруппы

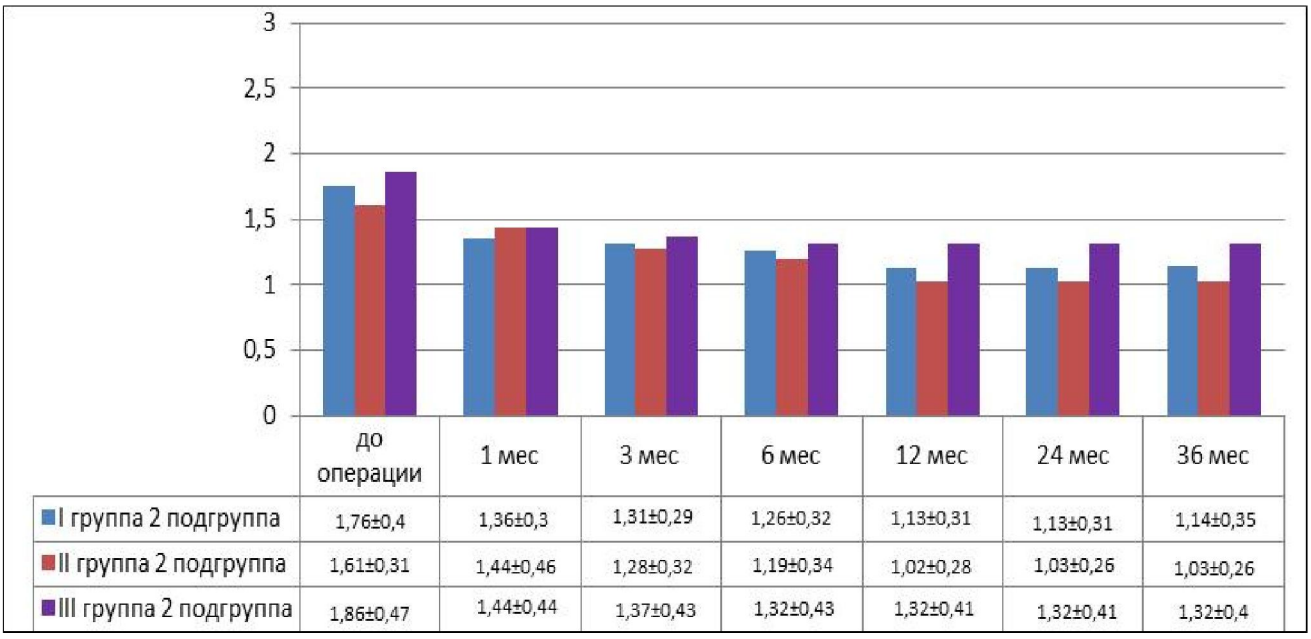

Рисунок 53 - Изменения корнеального статистического индекса SRI у пациентов I (n=46), II (n=44) и III (n=47) групп 2-й подгруппы

Во II группе через 1 мес после операции SAI снизился на 0,98±0,44 (p=0,0167), SRI – на 0,17±0,15 (p=0,0124). Через 6 мес SAI снизился еще на 0,31±0,09 (p=0,0132), SRI – на 0,25±0,12 (p=0,0115). К 12 мес SAI уменьшился еще на 0,45±0,31 (p=0,0069), SRI – на

0,17±0,06 (p=0,0088) и больше практически не менялись в течение 3-х лет наблюдения (рис. 52, 53).

В III группе через 1 мес после операции SAI снизился на 0,51±0,02 (p=0,0164), SRI – на 0,42±0,03 (p=0,0182). Через 6 мес SAI уменьшился еще на 0,12±0,02 (p=0,0056), SRI – на 0,12±0,01 (p=0,0008) и оставались стабильными в течение всего периода наблюдения (рис. 52, 53).

В результате анализа характера изменений биомеханических показателей у пациентов в I группе отмечено статистически значимое повышение через 1 мес после операции ФРР на 0,21±0,08 (p=0,0024), КГ – на 0,48±0,04 мм рт. ст. (p=0,089). Через 6 мес после операции ФРР увеличился еще на 0,64±0,06 (p=0,0028), КГ – на 0,9±0,07 мм рт. ст. (p=0,0039). К 12 мес ФРР увеличился еще на 0,36±0,09 (p=0,0014), КГ – на 0,27±0,08 мм рт. ст. (p=0,0011) и больше практически не менялись в течение 3-х лет наблюдения (рис. 54, 55).

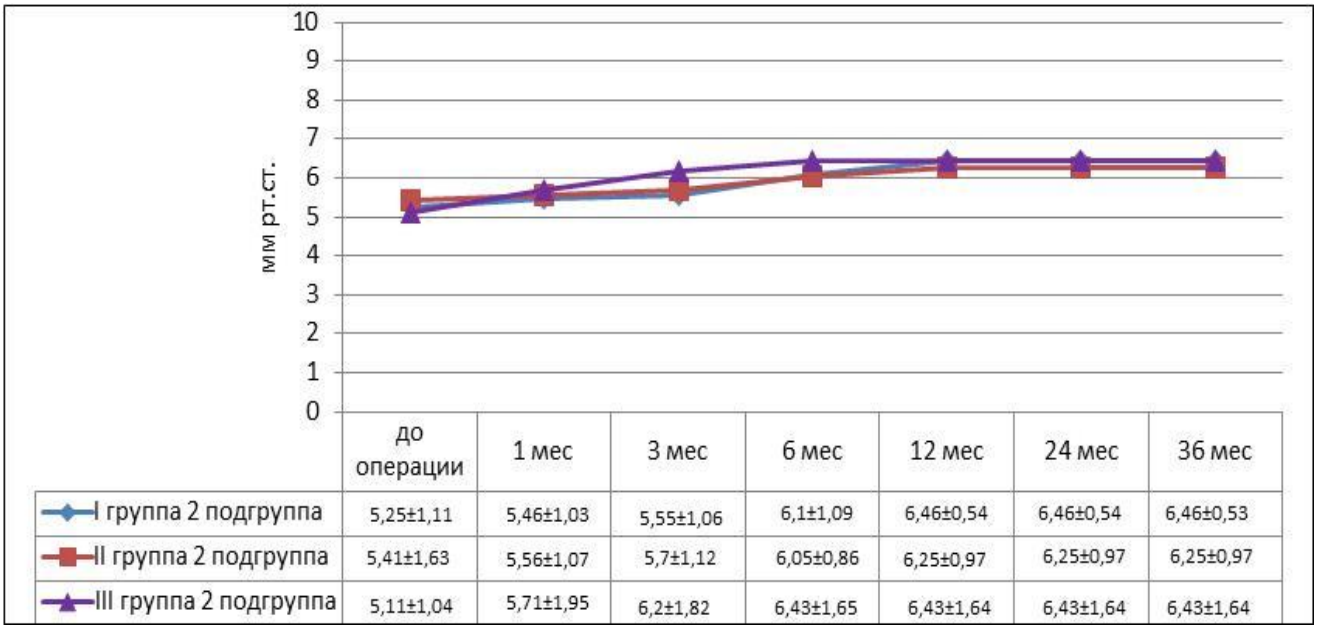

	до операции	1 мес	3 мес	6 мес	12 мес	24 мес	36 мес
I группа 2 подгруппа	5,25±1,11	5,46±1,03	5,55±1,06	6,1±1,09	6,46±0,54	6,46±0,54	6,46±0,53
II группа 2 подгруппа	5,41±1,63	5,56±1,07	5,7±1,12	6,05±0,86	6,25±0,97	6,25±0,97	6,25±0,97
III группа 2 подгруппа	5,11±1,04	5,71±1,95	6,2±1,82	6,43±1,65	6,43±1,64	6,43±1,64	6,43±1,64

Рисунок 54 - Изменения ФРР у пациентов I (n=46), II (n=44) и III (n=47) групп 2-й подгруппы

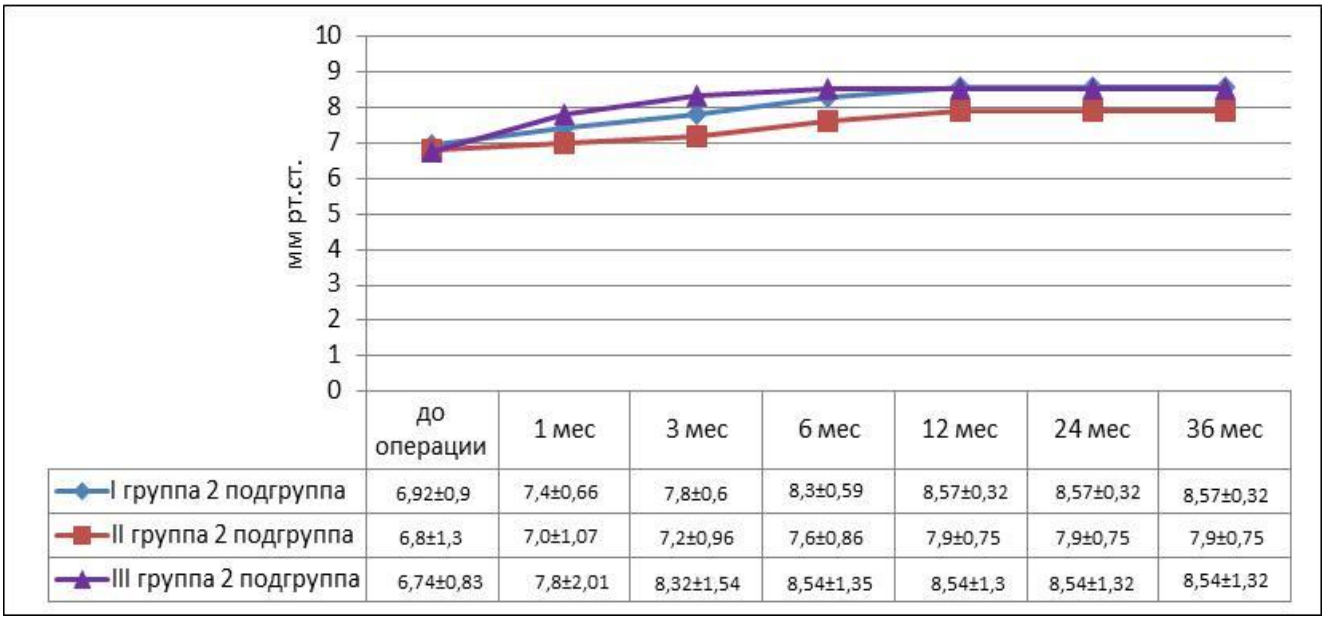

	до операции	1 мес	3 мес	6 мес	12 мес	24 мес	36 мес
I группа 2 подгруппа	6,92±0,9	7,4±0,66	7,8±0,6	8,3±0,59	8,57±0,32	8,57±0,32	8,57±0,32
II группа 2 подгруппа	6,8±1,3	7,0±1,07	7,2±0,96	7,6±0,86	7,9±0,75	7,9±0,75	7,9±0,75
III группа 2 подгруппа	6,74±0,83	7,8±2,01	8,32±1,54	8,54±1,35	8,54±1,3	8,54±1,32	8,54±1,32

Рисунок 55 - Изменения КГ у пациентов I (n=46), II (n=44) и III (n=47) групп 2-й подгруппы

Во II группе отмечено статистически значимое повышение через 1 мес после операции ФРР на 0,15±0,05 (p=0,0045), КГ – на 0,2±0,03 мм рт. ст. (p=0,074). Через 6 мес после операции ФРР увеличился еще на 0,49±0,21 (p=0,0036), КГ – на 0,6±0,04 мм рт. ст. (p=0,0028). К 12 мес ФРР увеличился еще на 0,2±0,11 (p=0,0051), КГ – на 0,3±0,11 мм рт. ст. (p=0,0029) и больше практически не менялись в течение 3-х лет наблюдения (рис. 54, 55).

В III группе через 1 мес после операции ФРР повысился на 0,6±0,19 (p=0,0212), КГ – на 1,06±0,38 мм рт. ст. (p=0,0266). Через 6 мес ФРР увеличился еще на 0,73±0,3 (p=0,0255), КГ – на 0,74±0,16 мм рт. ст. (p=0,0189) и больше практически не менялись в течение всего периода наблюдения (рис. 54, 55).

Статистически значимые различия показателей ФРР и КГ после операций были отмечены только между I и II группами, а также между II и III группами.

В I группе через 1 мес после операции ЭППР снизилась на 41,8±5,44 (p=0,0122), ЭЗПР – на 42,1±1,48 мкм (p=0,0092). К 6 мес ЭППР снизилась еще на 0,55±0,18 мкм (p=0,0036), ЭЗПР – на 10,4±2,21 мкм (p=0,0092). К 12 мес после операции ЭППР еще понизилась на 1,01±0,27 (p=0,0048), ЭЗПР – на 1,4±1,25 мкм (p=0,0052) и больше практически не менялись (рис. 56, 57).

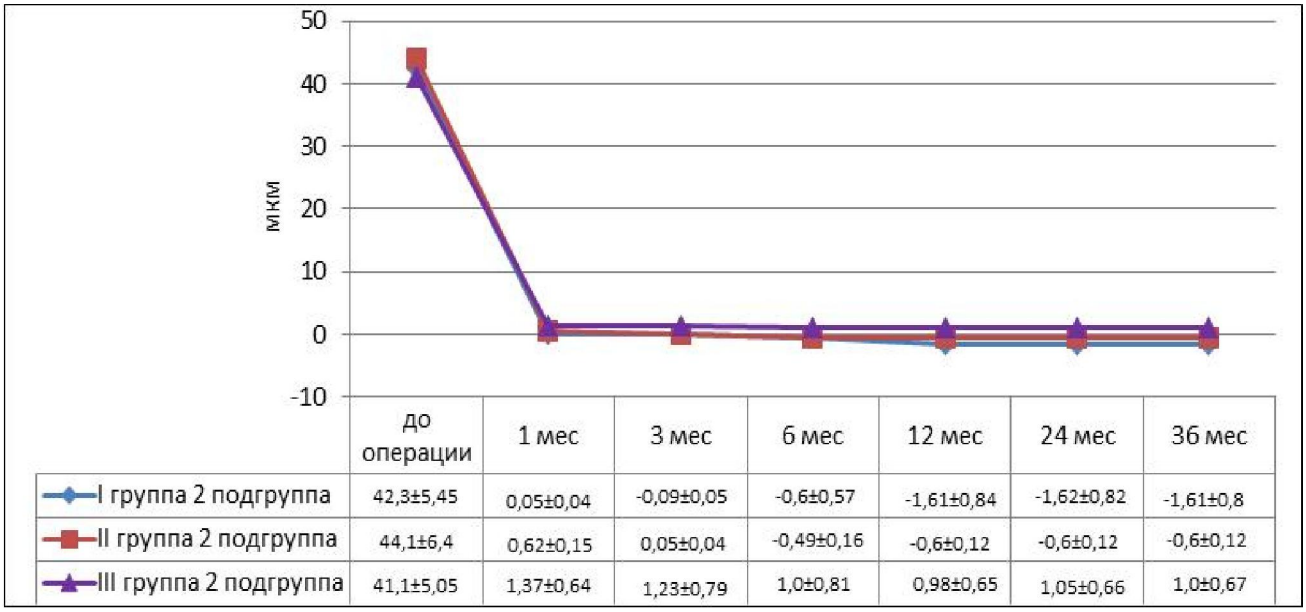

Рисунок 56 - Изменение элевации передней поверхности роговицы на вершине кератэктазии у пациентов I (n=46), II (n=44) и III (n=47) групп 2-й подгруппы

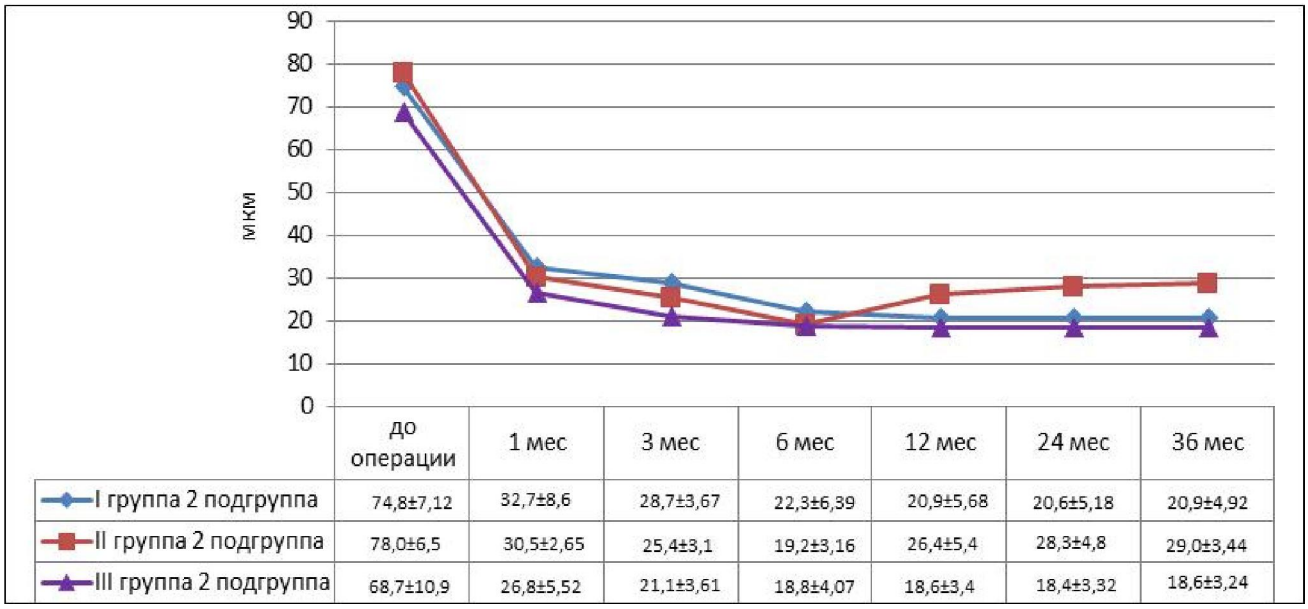

Рисунок 57 - Изменение элевации задней поверхности роговицы на вершине кератэктазии у пациентов I (n=46), II (n=44) и III (n=47) групп 2-й подгруппы

Во II группе через 1 мес после операции ЭППР снизилась на 43,48±5,95 (p=0,0163), ЭЗПР – на 47,5±3,85 мкм (p=0,0035). К 6 мес ЭППР снизилась еще на 0,57±0,11 мкм (p=0,0046), к 12 мес – еще на 0,11±0,12 мкм (p=0,0085) и больше не менялась. В период наблюдения от 6 до 12 мес наблюдался небольшой регресс ЭЗПР на 7,2±2,24 мкм (p=0,0081) и больше статистически значимого ее изменения отмечено не было (рис. 56, 57).

В III группе через 1 мес после операции ЭППР снизилась на 39,73±4,41 (p=0,0114), ЭЗПР – на 21,9±5,38 мкм (p=0,0122). Через 6 мес ЭППР снизилась еще на 0,37±0,17 (p=0,0061), ЭЗПР – на 8,0±1,45 мкм (p=0,0032) и больше не менялись (рис. 56, 57).

В I группе в фотопических условиях через 1 мес после операции RMS TCA снизилась на 5,5±1,22 (p=0,0125), RMS HOA — на 0,33±0,08 (p=0,0143), RMS SA — на 0,08±0,02 мкм (p=0,0083). Через 6 мес RMS TCA снизилась еще на 0,7±0,17 (p=0,0075), RMS HOA — на 0,09±0,08 (p=0,0123), RMS SA — на 0,04±0,03 мкм (p=0,0033). К 12 мес RMS TCA снизилась еще на 1,2±0,47 (p=0,0008), RMS HOA — на 0,13±0,06 (p=0,0051), RMS SA — на 0,06±0,02 мкм (p=0,0041) и больше не менялись (табл. 21).

Таблица 21 - Изменение роговичных аберраций в фотопических условиях у пациентов I (n=46), II (n=44) и III (n=47) групп 2-й подгруппы

Группы	Вид роговичных аберраций	Послеоперационные сроки наблюдения, мес					
		1	3	6	12	24	36
I группа 2 подгруппа (имплантация колец MyoRing по оптимизированной технологии)	RMS TCA, мкм	37,5±2,22	37,1±2,1	36,8±2,05	35,6±1,58	35,6±1,58	35,6±1,58
	RMS HOA, мкм	1,15±0,28	1,11±0,21	1,06±0,15	0,93±0,21	0,93±0,18	0,93±0,18
	RMS SA, мкм	0,29±0,15	0,27±0,11	0,25±0,1	0,19±0,08	0,19±0,08	0,19±0,08
II группа 2 подгруппа (имплантация колец MyoRing по стандартной технологии)	RMS TCA, мкм	36,6±2,74	36,1±2,52	35,6±2,18	35,9±2,21	36,0±2,2	36,0±2,2
	RMS HOA, мкм	1,18±1,25	1,12±0,22	1,05±0,18	1,09±0,12	1,1±0,21	1,1±0,21
	RMS SA, мкм	0,26±0,16	0,23±0,14	0,2±0,12	0,22±0,13	0,22±0,13	0,22±0,13
III группа 2 подгруппа (имплантация ИРС)	RMS TCA, мкм	38,8±2,23	38,5±2,82	38,0±2,18	38,1±2,12	38,0±2,12	38,1±2,14
	RMS HOA, мкм	1,33±0,23	1,3±0,2	1,29±0,22	1,29±0,22	1,29±0,22	1,29±0,22
	RMS SA, мкм	0,25±0,12	0,24±0,16	0,22±0,14	0,21±0,08	0,22±0,08	0,22±0,08

В мезопических условиях в I группе через 1 мес после операции RMS TCA снизилась на 8,1±1,2 (p=0,0122), RMS HOA — на 0,6±0,15 (p=0,0078), RMS SA

увеличилась на 0,09±0,01 мкм (p=0,0166). Через 6 мес RMS TCA снизилась еще на 2,0±0,5 (p=0,0105), RMS HOA — на 0,2±0,14 (p=0,0038), RMS SA увеличилась на 0,02±0,01 мкм (p=0,0066). К 12 мес RMS TCA снизилась еще на 4,0±1,02 (p=0,0015), RMS HOA — на 0,2±0,13 (p=0,0012), RMS SA увеличилась еще на 0,1±0,04 мкм (p=0,0021) и больше практически не менялись в течение всего периода наблюдения (табл. 22).

Таблица 22 - Изменение роговичных аберраций в мезопических условиях у пациентов I (n=46), II (n=44) и III (n=47) групп 2-й подгруппы

Группы	Вид роговичных аберраций	Послеоперационные сроки наблюдения, мес					
		1	3	6	12	24	36
I группа 2 подгруппа (имплантация колец MyoRing по оптимизированной технологии)	RMS TCA, мкм	86,0±5,35	85,3±5,22	84,0±4,85	80,0±3,83	80,0±3,83	80,0±3,83
	RMS HOA, мкм	2,0±0,74	1,9±0,63	1,8±0,41	1,6±0,54	1,6±0,54	1,6±0,54
	RMS SA, мкм	1,29±0,33	1,31±0,28	1,34±0,22	1,44±0,18	1,43±0,2	1,43±0,2
II группа 2 подгруппа (имплантация колец MyoRing по стандартной технологии)	RMS TCA, мкм	85,2±5,35	84,3±5,1	82,9±4,65	83,5±3,84	83,7±3,75	83,7±3,75
	RMS HOA, мкм	2,05±0,48	1,89±0,44	1,75±0,38	1,79±0,4	1,8±0,41	1,8±0,41
	RMS SA, мкм	1,2±0,4	1,23±0,32	1,26±0,28	1,41±0,26	1,42±0,27	1,42±0,27
III группа 2 подгруппа (имплантация ИРС)	RMS TCA, мкм	84,1±5,22	83,2±2,84	82,8±2,85	82,7±3,83	82,7±3,83	82,7±3,83
	RMS HOA, мкм	2,33±0,59	2,28±0,51	2,2±0,32	2,2±0,41	2,1±0,4	2,1±0,4
	RMS SA, мкм	0,97±0,3	1,01±0,25	1,06±0,23	1,07±0,2	1,07±0,2	1,06±0,2

Во II группе в фотопических условиях через 1 мес после операции RMS TCA снизилась на 5,9±0,61 мкм (p=0,0182), RMS HOA — на 0,35±0,03 (p=0,0112), RMS SA — на 0,09±0,02 мкм (p=0,0153). Через 6 мес RMS TCA снизилась еще на 1,0±0,56 (p=0,0154), RMS HOA — на 0,13±0,07 (p=0,0164), RMS SA — на 0,06±0,04 мкм (p=0,0188). В период наблюдения от 6 до 12 мес наблюдения произошел небольшой

регресс роговичных аберраций: RMS TCA увеличилась на 0,4±0,02 (p=0,0025), RMS HOA — на 0,05±0,03 (p=0,0112), RMS SA — на 0,02±0,01 мкм (p=0,0041) и больше не менялись (табл. 21). В мезопических условиях во II группе через 1 мес после операции RMS TCA снизилась на 8,2±0,75 (p=0,0111), RMS HOA — на 0,65±0,07 (p=0,0045), RMS SA увеличилась на 0,1±0,02 мкм (p=0,0223). Через 6 мес RMS TCA снизилась еще на 2,3±0,7 (p=0,0176), RMS HOA — на 0,3±0,1 (p=0,0188), RMS SA увеличилась на 0,06±0,04 мкм (p=0,0123). В период наблюдения от 6 до 12 мес произошел небольшой регресс роговичных аберраций: RMS TCA увеличилась на 0,8±0,19 (p=0,0161), RMS HOA — на 0,05±0,03 (p=0,0122), RMS SA увеличилась еще на 0,16±0,02 мкм (p=0,0067) и больше не менялись (табл. 22).

В III группе в фотопических условиях через 1 мес после операции RMS TCA снизилась на 2,7±1,25 (p=0,0123), RMS HOA — на 0,26±0,1 (p=0,0241), RMS SA — на 0,06±0,04 мкм (p=0,0212). Через 6 мес RMS TCA снизилась еще на 0,8±0,75 (p=0,0024), RMS HOA — на 0,05±0,01 (p=0,0011), RMS SA — на 0,03±0,02 мкм (p=0,0112). К 12 мес RMS TCA снизилась еще на 1,0±0,86 (p=0,0034), RMS HOA — на 0,01±0,01 (p=0,0042), RMS SA — на 0,01±0,01 мкм (p=0,0015) и больше практически не менялись в течение всего периода наблюдения (табл. 21). В мезопических условиях в III группе через 1 мес после операции RMS TCA снизилась на 6,4±1,99 (p=0,0155), RMS HOA — на 0,45±0,04 (p=0,0088), RMS SA увеличилась на 0,02±0,02 мкм (p=0,0081). Через 6 мес RMS TCA снизилась еще на 1,3±0,3 (p=0,0035), RMS HOA — на 0,13±0,12 (p=0,0025), RMS SA увеличилась на 0,09±0,05 мкм (p=0,081) и больше практически не менялись в течение всего периода наблюдения (табл. 22).

3.2.7. Анализ безопасности интрастромальной имплантации с применением фемтосекундного лазера колец MyoRing по оптимизированной технологии в сравнении со стандартным методом и с имплантацией роговичных сегментов у пациентов с кератоконусом II и III стадии

Основными критериями оценки проводимых хирургических вмешательств являлись их безопасность и стабильность достигнутых результатов.

Для оценки безопасности операций всем пациентам до и на второй день после операций проводилась лазерная тиндалеметрия с подсчетом количества белка и клеточной реакции во влаге передней камеры, подсчет плотности эндотелиальных клеток на аппарте Confoscan-4. После операции всем пациентам рассчитывался коэффициент безопасности (КБ), как средний показатель отношения послеоперационного значения КОЗ к предоперационному значению КОЗ (в норме КБ≥1,0) [7].

При обследовании пациентов до операции методом лазерной тиндалеметрии в I (основной) группе поток белка в передней камере составил 2,87±0,71 ф/мс, количество клеток – 1,01±0,24 кл/мм^3, во II группе (1-й группе сравнения) – 2,86±0,64 ф/мс и 1,23±0,18 кл/мм^3, в III группе (2-й группе сравнения) – 2,98±0,85 ф/мс и 1,1±0,23 кл/мм^3 соответственно (рис. 58, 59).

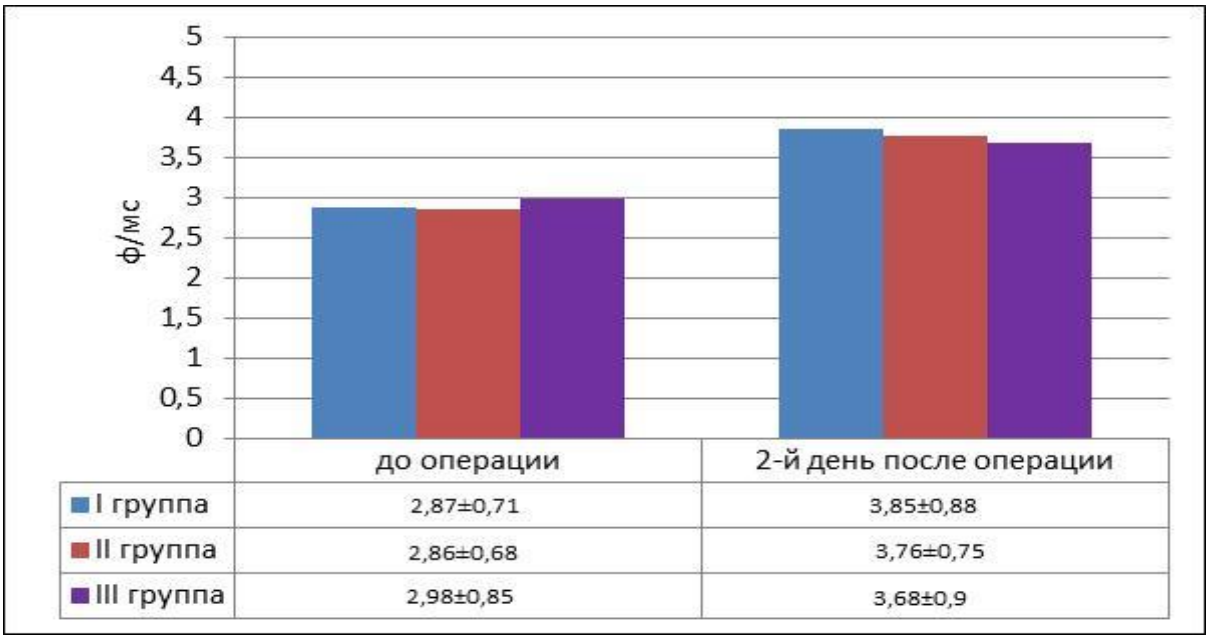

Рисунок 58 - Изменение потока белка во влаге передней камеры у пациентов I (n=80), II (n=80) и III (n=85) групп

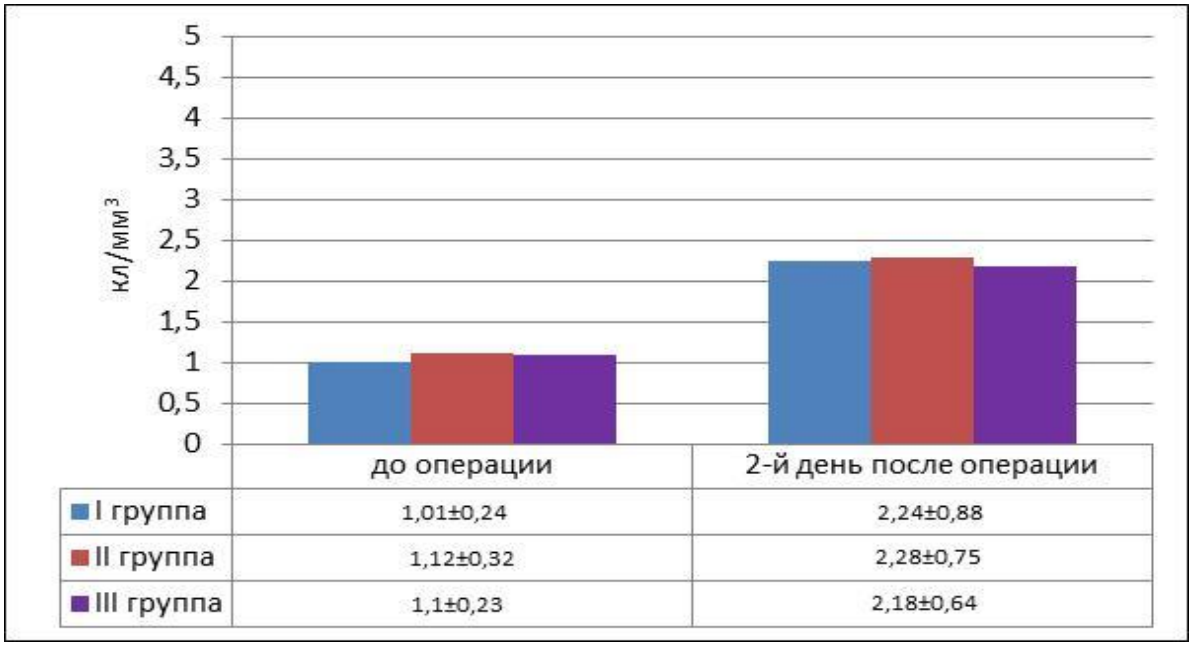

Рисунок 59 - Изменение количества клеток во влаге передней камеры у пациентов I (n=80), II (n=80) и III (n=85) групп

У всех пациентов I группы поток белка в передней камере на 2-й день после операции увеличился на 0,98±0,17 ф/мс (p=0,0094), во II — на 0,9±0,07 ф/мс (p=0,0055), в III группе – на 0,7±0,05 ф/мс (p=0,0028), число клеток в передней камере в I группе повысилось на 1,23±0,64 кл/мм^3 (p=0,0023), во II – на 1,16±0,43 кл/мм^3 (p=0,0088), в III группе – на 1,08±0,41 кл/мм^3 (p=0,0019), что укладывалось в границы нормальных значений (рис. 58, 59). В последующие дни данные также оставались в пределах нормы.

КБ у пациентов I группы 1-й подгруппы был 1,22±0,18, 2-й подгруппы – 4,83±0,42, у пациентов II группы 1-й подгруппы – 1,24±0,12, 2-й подгруппы – 3,75±0,68, у пациентов III группы 1-й подгруппы – 1,19±0,14, 2-й подгруппы – 3,6±0,34, что свидетельствует об отсутствии потери КОЗ после хирургических вмешательств. Стабилизация зрительных функций у пациентов I и II групп наступала к 12 мес после операции, у пациентов III группы – к 6 мес после операции.

Процент потери ПЭК через 36 мес после операции в I группе 1-й подгруппе составил 0,6% (p=0,1523), во 2-й подгруппе – 0,8% (p=0,1425), во II группе 1-й подгруппе – 1,7% (p=0,1698), во 2-й подгруппе – 0,4% (p=0,1635), в III группе 1-й подгруппе – 1,5% (p=0,3853), во 2-й подгруппе – 0,7% (p=0,3352). Во всех группах при подсчете ПЭК после операций достоверно значимого его снижения выявлено не было (рис. 60, 61).

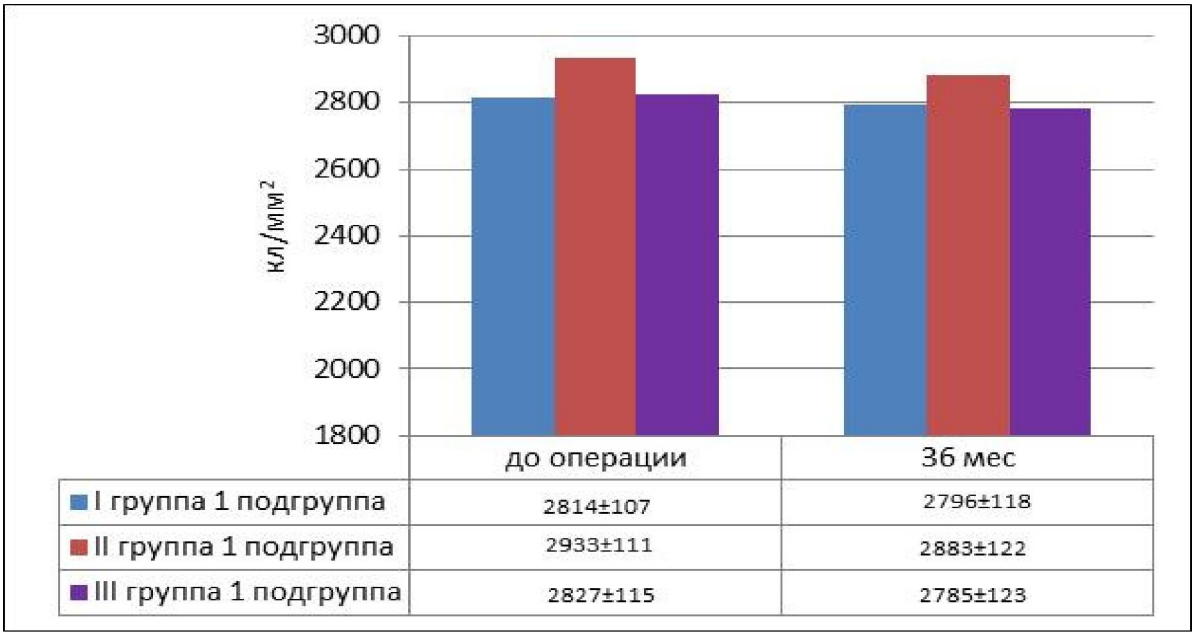

Рисунок 60 - Динамика ПЭК у пациентов I (n=34), II (n=36) и III групп (n=38) 1-й подгруппы

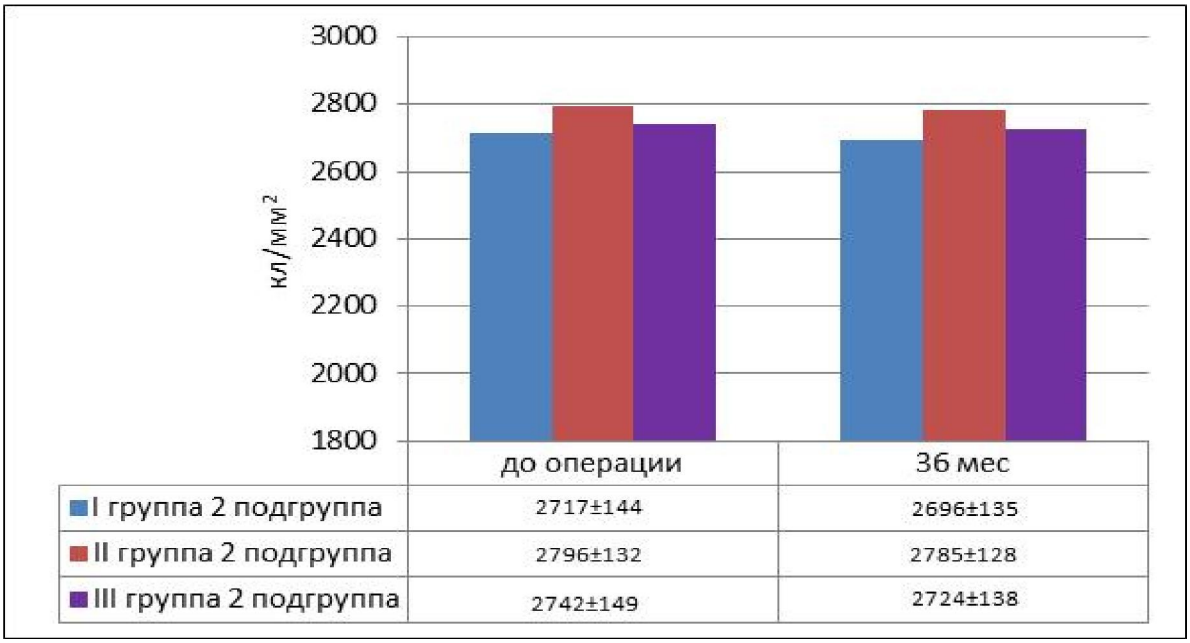

Рисунок 61 - Динамика ПЭК у пациентов I (n=46), II (n=46) и III групп (n=47) 2-й подгруппы

Таким образом, сравнительный анализ клинико-функциональных результатов интрастромальной имплантации колец MyoRing по оптимизированной технологии в сравнении со стандартным методом и с имплантацией роговичных сегментов в

интрастромальные карманы и тоннели, сформированные с применением фемтосекундного лазера, показал стабилизацию заболевания во всех трех группах, подтвержденную отсутствием снижения данных пахиметрии, кератометрии, элевации роговицы и ее биомеханических свойств (ФРР и КГ), достигнутых в I и II группах к 12 мес, а в III группе – к 6 мес после операции.

Были выявлены преимущества интрастромальной имплантации с применением фемтосекундного лазера колец MyoRing по оптимизированной технологии перед стандартным методом, которые заключались в более выраженном повышении биомеханических свойств роговицы и в более значительном снижении данных кератометрии, кератотопографических индексов, элевации задней роговичной поверхности и значений суммарных роговичных аберраций, в том числе высших порядков, у пациентов с кератоконусом II и III стадий; в отсутствии снижения минимальной толщины роговицы над кольцом MyoRing и его протрузии, регресса данных кривизны роговицы (увеличение Kср, Kmax) и ЭЗПР в срок от 6 до 12 мес после операции в связи с более глубоким расположением кольца MyoRing в задних отделах стромы.

Преимущества интрастромальной имплантации с применением фемтосекундного лазера колец MyoRing по оптимизированной технологии перед имплантацией роговичных сегментов выражались в большем увеличении остроты зрения у пациентов с кератоконусом III стадии при среднем значении кератометрии более 55,0 дптр (патент на изобретение RU № 2015132800 «Определение дифференцированных показаний к выбору метода лечения кератоконуса II-III стадий»); в большем уплощении роговичной поверхности с более выраженным снижением кератотопографических индексов, элевации передней и задней роговичных поверхностей и значений суммарных роговичных аберраций, в том числе высших порядков, у пациентов с кератоконусом II и III стадий.

Все три метода показали свою безопасность, что было подтверждено данными коэффициента безопасности >1,0, результатами лазерной тиндалеметрии, отсутствием потери плотности эндотелиальных клеток и интраоперационных осложнений.

3.2.8. Сроки и влияние на рефракционный эффект коррекции положения кольца MyoRing

Имплантация кольца MyoRing, в соответствии с рекомендациями автора метода A. Daxer, предполагает возможность коррекции его положения внутри интрастромального кармана с целью увеличения послеоперационного рефракционного эффекта и гарантированного захвата зоны кератэктазии в область кольца MyoRing [109-114].

Залачами данного раздела работы явились установление оптимальных сроков выполнения и определение влияния на рефракционный эффект коррекции положения кольца MyoRing.

Коррекция положения колец MyoRing внутри интрастромального кармана после их имплантации была выполнена в 6 случаях (6 пациентов) (3,75%) с целью достижения более высокого рефракционного результата в связи с получением гиперметропической рефракции в послеоперационном периоде. На всех 6 глазах до операции был диагностирован непрогрессирующий кератоконус II и III стадии (за год до операции по данным кератотопограмм Kср и Kmax увеличились менее 0,5 дптр, отсутствовала отрицательная динамика по данным пахиметрических карт). Первоначально всем пациентам были имплантированы кольца MyoRing диаметром 5,0 мм, высотой от 280 до 320 мкм в интрастромальный карман диаметром 8,0 мм, сформированный с помощью ФСЛ IntraLase FS 60 кГц на глубине 85% от минимальной толщины роговицы. В связи с тем, что не все пациенты приехали в рекомендованные сроки для динамического послеоперационного осмотра, коррекция положения кольца MyoRing нами была произведена на 2 глазах через 1 мес, на 1 глазу – через 3 мес, еще на 1 глазу – через 6 мес и на оставшихся двух – через 9 и 10 мес после операции. Оценка положения кольца MyoRing производилась по данным кератотопограмм, визометрии и рефрактокератометрии. При биомикроскопии у всех пациентов кольца MyoRing были децентрированы книзу-кнутри или книзу-кнаружи относительно оптической оси (рис. 62).

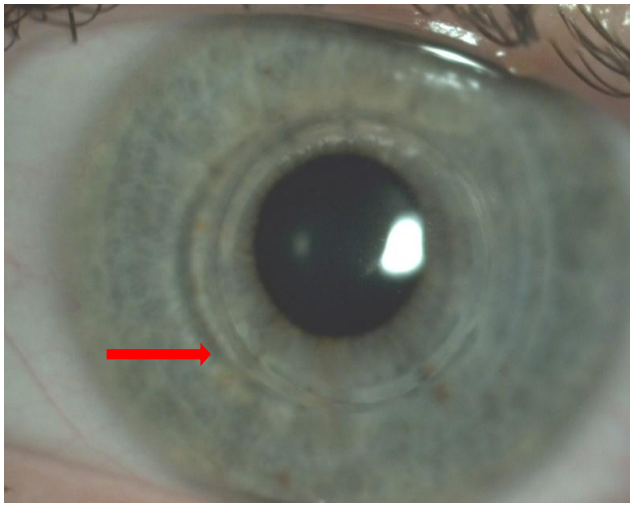

Рисунок 62 - Фото глаза пациента Б. через 1 мес после имплантации MyoRing. Кольцо децентрировано книзу (стрелка)

НКОЗ указанных глаз до имплантации колец MyoRing была от 0,05 до 0,1 (в среднем 0,07±0,03), КОЗ – от 0,05 до 0,2 (в среднем 0,13±0,06), Кср – от 53,12 до 56,2 (в среднем 54,8±1,09), Kmax – от 57,5 до 59,15 (в среднем 58,4±0,72), роговичный астигматизм – от -4,5 до -8,6 дптр (в среднем – -6,47±1,48 дптр). По данным кератотопограмм во всех глазах была диагностирована асимметричная форма кератэктазии по типу «капли». Индекс SAI был от 2,45 до 3,1 (в среднем 2,68±0,33), SRI – от 1,54 до 1,9 (в среднем 1,69±0,12).

НКОЗ исследуемых глаз до коррекции положения кольца была от 0,1 до 0,2 (в среднем 0,15±0,05), КОЗ – от 0,4 до 0,6 (в среднем 0,5±0,15), сферический компонент рефракции – от +4,5 до +6,0 дптр (в среднем sph +5,0±1,25 дптр), роговичный астигматизм – от -2,0 до -4,0 дптр (в среднем – -3,0±0,75 дптр). По данным кератотопограмм, в верхней части 3,0 и 5,0 мм зон визуализировался участок выраженного уплощения роговицы, что соответствовало верхнему внутреннему краю кольца MyoRing и подтверждалось гиперметропической рефракцией и высокими значениями индексов SAI 4,2±1,8 и SRI 2,1±1,1 в послеоперационном периоде (рис. 63).

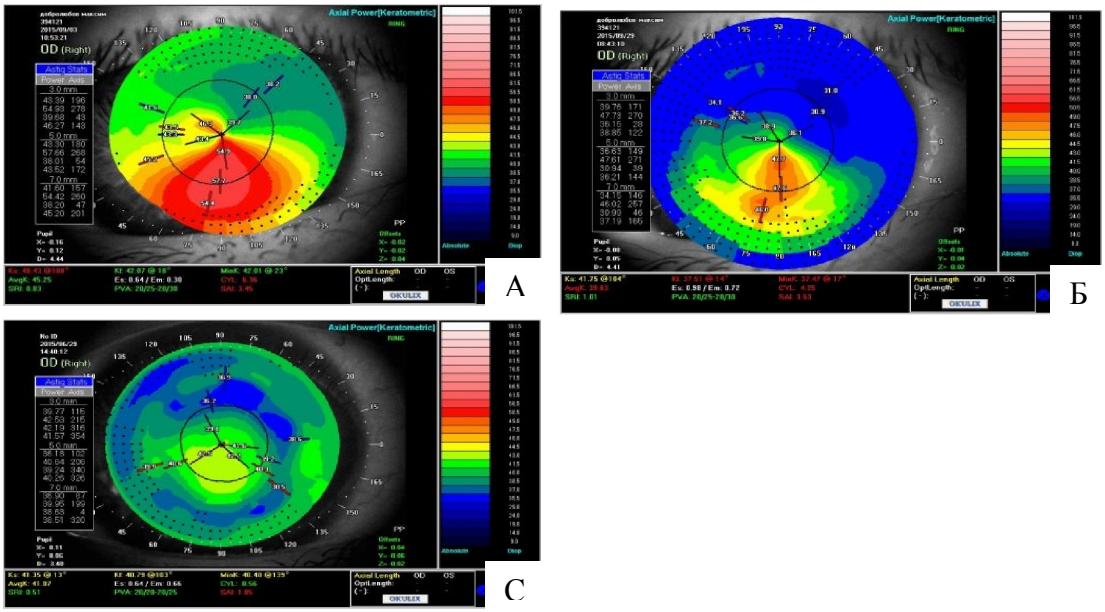

Рисунок 63 - Кератотопограммы пациента Т., 25 лет, с кератоконусом II стадии и миопией средней степени: А – до операции, Б – после имплантации кольца MyoRing (кольцо децентрировано книзу); С - через 1 мес после коррекции положения кольца MyoRing

Во всех 6 глазах была произведена коррекция положения колец MyoRing на 0,5 мм кверху (на ширину кольца), что скомпенсировало гиперметропическую рефракцию на 4,0-5,0 дптр (в среднем на 4,5±0,44 дптр), произошло снижение индекса SAI до 1,25±0,3, SRI – до 1,0±0,2 и улучшился рефракционный результат. НКОЗ увеличился до 0,3±0,08, КОЗ – до 0,55±0,14. При коррекции положения кольца MyoRing диаметром 5,0 мм и высотой 320 мкм на 0,5 мм в сторону зрительной оси глаза скомпенсировалось 5,0 дптр рефракции, при высоте кольца 300 мкм – 4,5 дптр рефракции, при высоте кольца 280 мкм – 4,0 дптр рефракции (табл. 23).

Таблица 23 - Величина коррекции сферического компонента рефракции при смещении кольца MyoRing на 0,5 мм

Параметры кольца MyoRing		Сферический компонент рефракции, дптр
Внутренний диаметр, мм	Высота, мкм	
5,0	320	5,0
5,0	300	4,5
5,0	280	4,0

Через 1 мес после коррекции положения кольца MyoRing НКОЗ увеличилась в среднем до 0,5±0,08, КОЗ – до 0,6±0,06, сферический компонент рефракции снизился до

+0,58±0,2 дптр, роговичный астигматизм – до -0,79±0,36 дптр. Во всех случаях коррекции положения кольца MyoRing в первые 3 мес (3 глаза) по сравнению с 6, 9 и 10 мес (3 глаза) после операции отмечалось более легкое вскрытие интрастромального кармана в области входного тоннеля и в проекции кольца.

При проведении конфокальной микроскопии через 1 мес после коррекции положения колец MyoRing на 3 глазах (коррекция положения колец произведена в первые 3 мес после их имплантации) отличий в морфологической картине (от описанных в разделе 3.2.9) отмечено не было. При проведении конфокальной микроскопии на 3 других глазах после коррекции положения колец MyoRing через 6, 9 и 10 мес после их имплантации были отмечены участки нарушения прозрачности с признаками фиброплазии в задних отделах стромы, расположенные в области интрастромального кармана в проекции предыдущего расположения кольца (рис. 64).

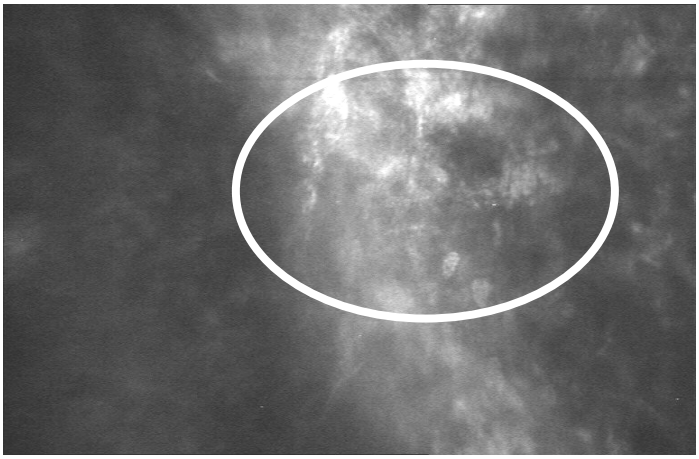

Рисунок 64 - Конфокальная микроскопия задних отделов стромы. В области интрастромального кармана визуализируется участок нарушения прозрачности стромы с признаками фиброплазии (овал). *Ув. х 500*

Таким образом, оптимальными сроками для коррекции положения кольца MyoRing являются первые 3 мес после проведенной операции. Определена зависимость рефракционного эффекта от величины, направления смещения, а также от параметров самого кольца. При коррекции на 0,5 мм кольца MyoRing диаметром 5,0 мм и высотой 320 мкм в сторону кератэктазии компенсируется гипоэффект (при смещении в противоположную сторону – гиперэффект) в 5,0 дптр, при высоте 300 мкм – 4,5 дптр, при высоте 280 мкм – 4,0 дптр сферической рефракции.

3.2.9. Особенности морфологической картины роговицы по данным конфокальной микроскопии в различные сроки после интрастромальной имплантации роговичных сегментов и колец MyoRing с применением фемтосекундного лазера

Задачей данного раздела работы явилась оценка и сравнение по данным конфокальной микроскопии морфологических изменений структуры роговицы in vivo после интрастромальной имплантации колец MyoRing и интрароговичных сегментов

После проведенных операций наблюдались сходные морфологические изменения в строме роговицы. Так, через 1 месяц после операции в задних отделах стромы в зоне интрастромального кармана и тоннеля было отмечено увеличение количества активных кератоцитов (рис. 65А), в области имплантов визуализировались дополнительные складки стромы (рис. 65Б), гиперрефлексирующие включения (рис. 65В), стромальные нервы были утолщены (рис. 65Г). При конфокальной микроскопии интрастромальные импланты гиперрефлексировали, что затрудняло визуализацию под ними задней стромы и эндотелия.

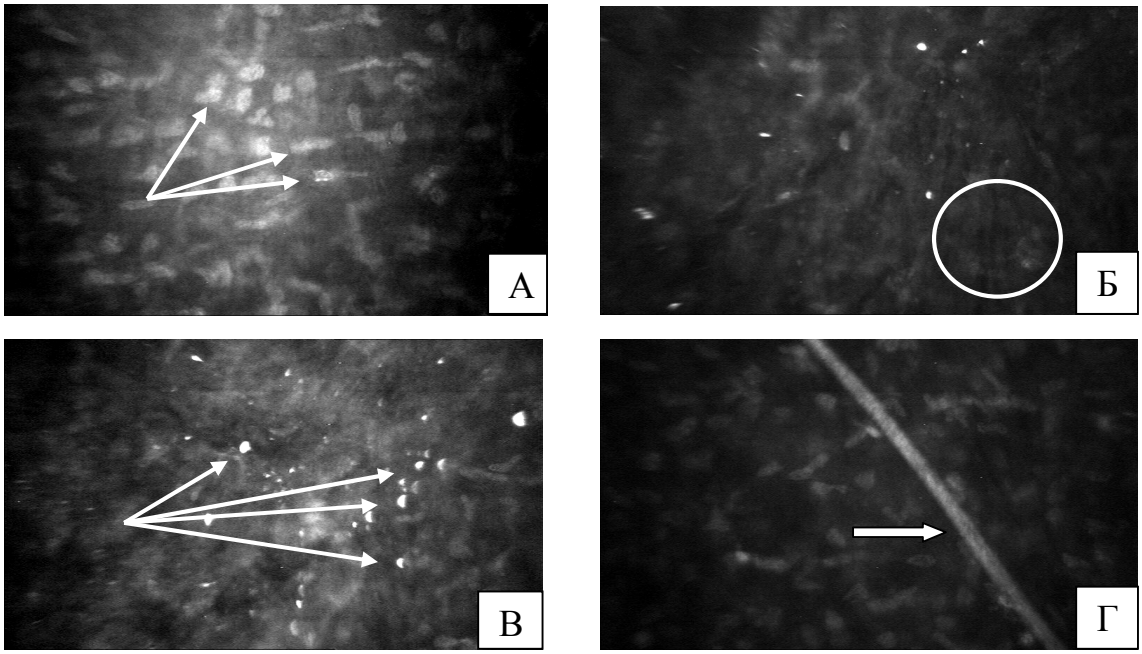

Рисунок 65 - Конфокальная микроскопия задних отделов стромы роговицы в области интрастромального кармана и тоннеля через 1 мес после имплантации роговичных имплантов. Пояснение в тексте. *Ув. х 500*

Через 6 месяцев после операции происходили процессы ремоделирования роговицы, что проявлялось уменьшением выраженности складок стромы (рис. 66А), уменьшилось количество активных кератоцитов (рис. 66Б), гиперрефлексирующих включений (рис. 66В), восстановилась толщина стромального нерва (рис. 66Г). В прилежащей к карману строме кератоциты четко дифференцировались, наблюдались единичные гиперрефлексирующие включения.

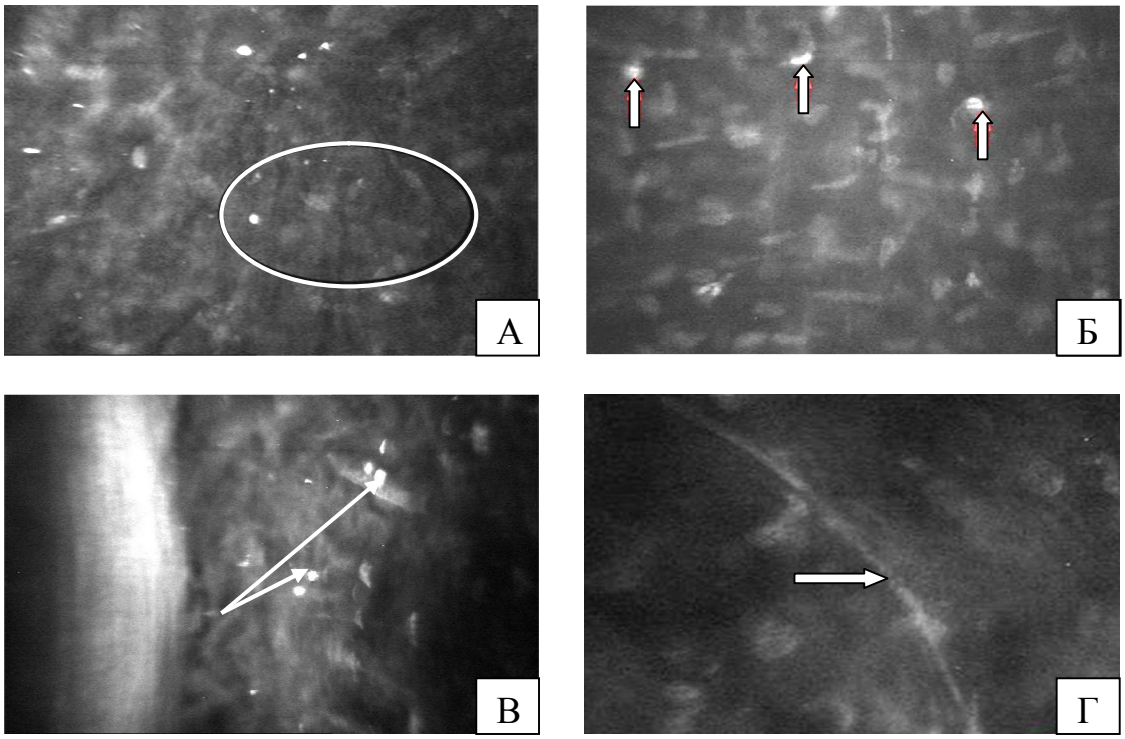

Рисунок 66 - Конфокальная микроскопия задних отделов стромы роговицы в области интрастромального кармана (тоннеля) через 6 мес после имплантации роговичных имплантов. Пояснение в тексте. *Ув. х 500*

Различия заключались в заживлении входного разреза. Так, у пациентов после имплантации колец MyoRing заживление входного тоннельного разреза происходило с формированием эпителиальной пробки на 64 глазах (40%), у пациентов после имплантации ИРС – на 3 глазах (3,5%), но ни одного врастания эпителия в интрастромальный карман или тоннель отмечено не было (рис. 67).

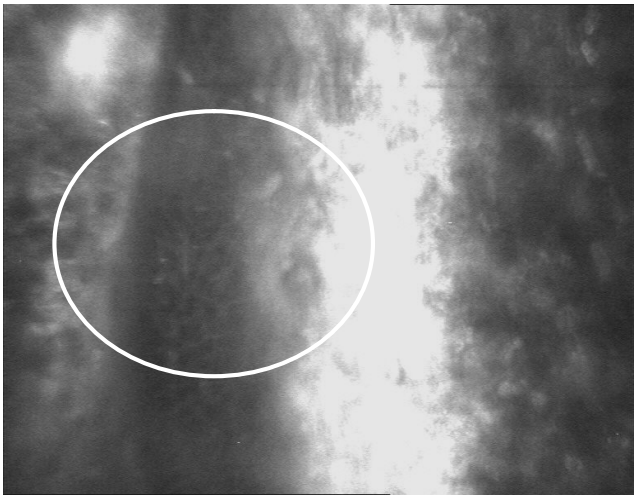

Рисунок 67 - Конфокальная микроскопия эпителиальной пробки в области входного тоннельного разреза через 1 мес после фемтолазерной имплантации кольца MyoRing у пациента П., 29 лет, с кератоконусом III стадии. *Ув. х 500*

Такое различие в частоте формирования эпителиальной пробки связана с длиной входного разреза, который длиннее у пациентов после имплантации колец MyoRing по сравнению с имплантацией ИРС в 6-8 раз, в связи с чем меньше прочность смыкания его краев, что приводит к формированию эпителиальной пробки. У пациентов III группы на 3 глазах формирование эпителиальной пробки в области входного реза связано с недостаточно плотным смыканием его краев из-за того, что иногда приходится делать несколько попыток имплантации ИРС во время операции в связи с неполным разделением межтканевых «мостиков» шпателем перед имплантацией ИРС.

Изменения, отмеченные при конфокальной микроскопии у пациентов обеих групп до операции и после операции в интактной зоне роговицы характерны для кератоконуса II (у пациентов 1-й подгруппы) и III стадий (у пациентов 2-й подгруппы) и описаны в разделе 3.2.1.

Таким образом, по данным конфокальной микроскопии после имплантации колец MyoRing и интрароговичных сегментов были отмечены сходные морфологические изменения в строме роговицы. Различия заключались в особенностях заживления входного разреза, где у пациентов после имплантации колец MyoRing в 40% глаз формировалась эпителиальная пробка, после имплантации интрароговичных сегментов - в 3,5% глаз.

ЗАКЛЮЧЕНИЕ

Актуальность и значимость проблемы кератоконуса в последние годы значительно возрастают. Они определяются тенденцией к росту заболеваемости, молодым и трудоспособным возрастом пациентов, ограничением при выборе профессии, связанным со значительным снижением зрительных функций, прогрессирующим характером заболевания и двухсторонним поражением органа зрения.

На протяжении многих лет реабилитация пациентов с кератоконусом проводится на начальных стадиях заболевания с помощью жестких контактных линз. В этом случае в определенной степени корригируется неправильный роговичный астигматизм, но не гарантируется стабилизация заболевания. Большой вклад в стабилизацию прогрессирующего кератоконуса внесло внедрение патогенетически ориентированного метода лечения кератоконуса – кросслинкинга роговичного коллагена. Но, к сожалению, его применение ограничено начальными стадиями кератоконуса и не имеет самостоятельного значения при его развитых стадиях. Радикальным методом лечения кератоконуса является сквозная кератопластика, однако, эта операция не лишена осложнений, характерных для операций по типу «открытого неба», в связи с чем применяется, как правило, при IV стадии кератоконуса. При III стадии кератоконуса широкое применение получила глубокая передняя послойная кератопластика, но возможный риск перфорации десцеметовой мембраны в ходе операции, посткератопластический астигматизм, отсутствие одномоментной коррекции сопутствующей аметропии и недостаточно точно прогнозируемый рефракционный результат ограничивает ее применение при толщине роговицы более 350 мкм, когда более эфективно и прогнозируемо применяются интрастромальные импланты.

Несмотря на наличие современной диагностической аппаратуры и большого количества офтальмологических центров в стране, пациенты за медицинской помощью зачастую обращаются уже на II-III или даже IV стадии заболевания. С увеличением стадии кератоконуса, как правило, увеличивается и индуцированная им аметропия, которую не всегда позволяет скорригировать контактная коррекция. Применение

интрастромальной имплантации роговичных сегментов и колец позволяет добиться не только стабилизации заболевания за счет создания каркаса для ослабленной роговицы, но и скорригировать сопутствующую аметропию за счет уплощения роговичной поверхности и центрации ее вершины, благодаря чему улучшается реабилитация пациентов с кератоконусом. При применении интрастромальных имплантов отсутствует необходимость в донорских роговичных трансплантатах, которые могут в большей степени покрыть их потребность при IV стадии кератоконуса и при других заболеваниях роговицы. По данным литературы, наиболее высокие результаты после имплантации ИРС описаны в основном при II и III стадиях кератоконуса при среднем значении кератометрии ≤ 55 дптр [136]. При дальнейшем прогрессировании кератоконуса с ухудшением пахиметрических и кератометрических данных, но при отсутствии помутнения роговицы, предпочтение отдается глубокой передней послойной кератопластике. При наличии помутнения роговицы и перехода кератоконуса в IV стадию выполняется сквозная кератопластика. Но несмотря на прозрачное приживление донорского трансплантата в 100% случаев возникает послеоперационный астигматизм, снижающий функциональные результаты, который не всегда возможно скорригировать в отдаленном послеоперационном периоде.

Внедрение в клиническую практику в 2007г. A. Daxer имплантации колец MyoRing позволило получать не только высокие рефракционные результаты, не уступающие имплантации ИРС, но и стабилизировать кератоконус при минимальной толщине роговицы более 350 мкм, среднем значении кератометрии более 55 дптр. Однако, в предложенной A. Daxer методике кольцо MyoRing всегда имплантируется в интрастромальный карман со стандартным диаметром 9,0 мм, сформированный на конкретно заданной стандартной глубине 300 мкм, для которой разработан соответствующий ей аппланатор. Это ограничивает хирурга в выборе глубины залегания кольца MyoRing и не учитывает индивидуальной толщины роговицы пациента. Имеются лишь единичные публикации о сроках и влиянии на рефракционный эффект производимой в послеоперационном периоде коррекции положения кольца MyoRing. Нет сведений о возможности изменения диаметра интрастромального кармана.

Отсутствует информация о влиянии на биомеханические свойства роговицы глубины формирования интрастромального кармана, о дифференцированном подходе к применению методов интрастромальной имплантации колец MyoRing и интрароговичных сегментов с применением фемтосекундного лазера для формирования интрастромальных кармана и тоннеля. Отсутствуют экспериментальные работы, описывающие в сравнительном аспекте изменения биомеханики роговицы после формирования интрастромального кармана и тоннеля с помощью фемтосекундного лазера, в том числе после имплантации колец MyoRing и интрароговичных сегментов. Эти нерешенные вопросы обусловили **цель** нашего исследования – разработку оптимизированной технологии интрастромальной имплантации колец MyoRing с применением фемтосекундного лазера для повышения эффективности реабилитации пациентов с кератоконусом II и III стадий (по классификации Amsler-Krumeich).

Для достижения цели были поставлены следующие **задачи**:

1. Оптимизировать параметры интрастромального кармана, сформированного с применением фемтосекундного лазера, для имплантации колец MyoRing.
2. Исследовать и сравнить в эксперименте влияние на прочностные свойства роговицы формирования с помощью фемтосекундного лазера интрастромальных карманов на различной глубине без и с имплантацией кольца MyoRing и интрастромального тоннеля без и с имплантацией интрароговичных сегментов.
3. Провести анализ клинико-функциональных результатов интрастромальной имплантации колец MyoRing по оптимизированной технологии в сравнении со стандартным методом и с имплантацией роговичных сегментов в интрастромальные карманы и тоннели, сформированные с применением фемтосекундного лазера.
4. Оценить и сравнить по данным конфокальной микроскопии морфологические изменения структуры роговицы in vivo после интрастромальной имплантации колец MyoRing и интрароговичных сегментов.
5. Установить оптимальные сроки выполнения и влияние на рефракционный эффект коррекции положения кольца MyoRing.

6. Определить дифференцированные показания для интрастромальной имплантации колец MyoRing по оптимизированной технологии и интрароговичных сегментов с применением фемтосекундного лазера в реабилитации пациентов с кератоконусом II–III стадии.

Диссертационное исследование состояло из экспериментальной и клинической частей. Целью экспериментального исследования явилась сравнительная оценка влияния интрастромальных кармана и тоннеля, сформированных с помощью фемтосекундного лазера без и с имплантацией колец MyoRing на различной глубине и интрароговичных сегментов на прочностные свойства роговицы.

Исследования были выполнены на 24 глазах (12 кроликов), которые были разделены на 6 групп по 4 глаза в каждой в зависимости от вида операции. 1-ую группу контроля составили интактные глаза неоперированных животных, 2-ю – глаза после формирования интрастромального тоннеля, 3-ю – после формирования интрастромального кармана, 4-ю – после имплантации ИРС, 5-ю – после имплантации кольца в интрастромальный карман, сформированый по стандартной технологии, 6-ю – после имплантации кольца в интрастромальный карман, сформированый по оптимизированной технологии. В ходе проведения экспериментального исследования на универсальной испытательной машине ИР 5082-5 при увеличении относительной деформации исследуемых роговиц на 7% отмечено различие в ходе деформационных кривых в зависимости от приложенного к роговичным образцам напряжения.

По сравнению с 1-й группой контроля для растяжения образцов роговиц кроликов потребовалось напряжение на 13,4% меньшее после формирования в них интрастромального тоннеля во 2-й и на 18,7% меньшее после формирования интрастромального кармана в 3-й группах. Причем для растяжения образцов 2-й группы потребовалось большее на 6,1% напряжение, чем в 3-й, что связано с меньшей площадью интрастромальной диссекции при формировании инрастромального тоннеля по сравнению с интрастромальным карманом. Значение напряжения у образцов 4-й группы после имплантации ИРС в интрастромальный тоннель было больше на 2,8% по сравнению с 1-й группой контроля. Наибольшее напряжение по сравнению с 1-й

группой контроля потребовалось для растяжения образцов из 5-й группы после имплантации кольца в интрастромальный карман, сформированый по стандартной технологии, и 6-й группы после имплантации кольца в интрастромальный карман, сформированый по оптимизированной технологии, где за счет цельной конструкции имплантируемого интрастромального кольца и большей его площади по сравнению с ИРС, потребовалось большее напряжение для растяжения исследуемых роговиц на 4,9% и 6,1% соответственно. Более глубокое расположение кольца в заднем отделе стромы в образцах 6-й группы по сравнению с 5-й группой отразилось в необходимости большего напряжения, прилагаемого к испытываемому образцу, для его растяжения. Во всех группах был определен модуль Юнга исследуемых роговиц, значения которого подтвердило распределение напряжения в группах исследования.

Таким образом, проведенное сравнительное экспериментальное исследование показало большее снижение биомеханической стабильности роговицы после формирования интрастромального кармана по сравнению с интрастромальным тоннелем. Имплантация интрастромальных имплантов привела к повышению прочностных характеристик роговицы, более выраженных после имплантации кольца в интрастромальный карман по сравнению с имплантацией интрароговичных сегментов в интрастромальный тоннель. Большее усиление биомеханических свойств роговицы наблюдалось при увеличении глубины имплантации интрастромального кольца.

Клинико-функциональные результаты проанализированы на основе комплексного до– и послеоперационного обследования и хирургического лечения 230 пациентов 245 глаз с кератоконусом II и III стадии (по классификации Amsler-Krumeich), которым была проведена имплантация колец MyoRing (Dioptex, Австрия) по оптимизированной и стандартной технологиям и ИРС (ООО «НЭП Микрохирургия глаза», Россия) в интрастромальные карманы и тоннели, сформированные с применением ФСЛ IntraLase FS 60 кГц. В зависимости от метода операции все пациенты были разделены на 3 группы. В I (основную) группу было включено 75 пациентов (80 глаз, 32,7% от всех исследуемых глаз), которым была выполнена имплантация колец MyoRing в интрастромальный карман, сформированный с помощью ФСЛ по оптимизированной

технологии. II группу (1-ю группу сравнения) составили 75 пациентов (80 глаз, 32,7%), которым была выполнена имплантация колец MyoRing в интрастромальный карман, сформированный с помощью ФСЛ по стандартной технологии. В III группу (2-ю группу сравнения) вошли 80 пациентов (85 глаз, 34,6%), которым была выполнена имплантация ИРС в интрастромальный тоннель, сформированный с помощью ФСЛ. В зависимости от стадии кератоконуса и формы кератэктазии во всех группах пациенты были разделены на 2 подгруппы. В 1 подгруппу вошли пациенты со II стадией кератоконуса с центральной формой кератэктазии и кератэктазией по типу «галстук-бабочка», во 2 подгруппу – с III стадией кератоконуса с асимметричной формой кератэктазии по типу «капли» и «бобовидной» формы. В I группу 1 подгруппы были включены 33 пациента (34 глаза), 2 подгруппы – 42 пациента (46 глаз). II группу 1 подгруппы составили 34 пациента (36 глаз), 2 подгруппы – 41 пациент (44 глаза). В III группу 1 подгруппы вошли 35 пациентов (38 глаз), 2 подгруппы – 45 пациентов (47 глаз). Группы были сопоставимы по возрастным и гендерным характеристикам.

Наряду с основным заболеванием у пациентов была выявлена сопутствующая патология со стороны глаз: миопия средней и высокой степени – 61 глаз (24,9%), гиперметропия слабой степени – 3 (1,2%), периферическая витреохориоретинальная дистрофия – 23 (9,4%), деструкция стекловидного тела – 18 (7,3%), макулодистрофия – 2 (0,8%), врожденная задняя полярная катаракта – 2 глаза (0,8%)

Из анамнеза прослеживалась связь старта развития заболевания со стрессовыми состояниями: потерей близких – у 4 пациентов (1,6%), конфликтами – у 23 (9,4%), черепно-мозговой травмой – у 4 пациентов (1,6%). 24 пациента (9,8%) связывали начало развития заболевания с ношением контактных линз более 5 лет по поводу миопии средней и высокой степени, 7 (2,9%) – с заболеваниями щитовидной железы (гипо-, гипертиреозом), у 1 (0,4%) было сочетание кератоконуса с синдромом Дауна, у 6 (2,4%) прослеживался семейный характер болезни (в 3-х семьях у матери с сыном был диагностирован кератоконус), 4 пациента (1,6%) с кератоконусом отмечали среди сопутствующей соматической патологии бронхиальную астму. 157 пациентов (68,3%) ни с чем не связывали развитие кератоконуса.

Всем пациентам до и после операций кроме стандартных (сбор анамнеза, офтальмометрия, рефрактометрия, визометрия, тонометрия, измерение длины глаза, биомикроскопия, офтальмоскопия, электрофизиологическое исследование) проводили также специальные методы исследования (компьютерная кератотопография на аппарате «Tomey-4», аберрометрия роговицы с анализом элевационных карт на аппарате Pentacam, оптическая когерентная томография роговицы на устройстве RTVue 100-CAM, конфокальная микроскопия с подсчетом ПЭК на аппарате Confoscan-4, определение биомеханических свойств роговицы на анализаторе вязко-эластических свойств роговицы ORA, лазерная тиндалеметрия на аппарата FC-2000 фирмы «Kowa»).

У пациентов I (основной) группы 1-й подгруппы НКОЗ до операции составляла в среднем 0,16±0,05, КОЗ – 0,58±0,14, Кср – 50,15±1,1 дптр, Kmax – 55,67±1,11 дптр, МТР на вершине кератэктазии – 444±5,5 мкм. При анализе вязкоэластических свойств роговицы ФРР составлял 5,9±1,23 мм рт. ст., КГ – 7,3±0,81 мм рт. ст. У пациентов I группы 2-й подгруппы НКОЗ до операции была 0,05±0,02, КОЗ – 0,12±0,05, Кср – 55,4±1,77 дптр, Kmax – 60,7±2,23 дптр, МТР на вершине кератэктазии – 412±6,8 мкм. При анализе вязкоэластических свойств роговицы ФРР составлял 5,25±1,11 мм рт. ст., КГ – 6,92±0,9 мм рт. ст.

У пациентов II группы (1-й группы сравнения) 1-й подгруппы НКОЗ до операции составляла 0,15±0,08, КОЗ – 0,52±0,18, Кср – 48,84±2,82 дптр, Kmax – 55,4±3,09 дптр, МТР на вершине кератэктазии – 451±5,1 мкм. При анализе вязкоэластических свойств роговицы ФРР составлял 5,8±1,31 мм рт. ст., КГ – 6,9±1,05 мм рт. ст. У пациентов II группы 2-й подгруппы до операции НКОЗ была 0,09±0,04, КОЗ – 0,16±0,09, Кср – 56,25±2,1 дптр, Kmax – 61,56±2,76 дптр, МТР на вершине кератэктазии – 417±5,6 мкм, ФРР – 5,41±1,63 мм рт. ст., КГ – 6,8±1,3 мм рт. ст.

У пациентов III группы (2-й группы сравнения) 1-й подгруппы до операции НКОЗ составляла 0,19±0,05, а КОЗ – 0,61±0,11, Кср – 49,8±2,26 дптр, Kmax – 53,1±2,31 дптр, МТР на вершине кератэктазии – 447±6,1 мкм, ФРР – 6,32±0,18 мм рт. ст., КГ – 6,07±0,21 мм рт. ст. У пациентов III группы 2-й подгруппы до операции НКОЗ была 0,08±0,04, КОЗ

– 0,15±0,05, Kср – 54,7±1,63 дптр, Kmax – 59,4±1,69 дптр, МТР на вершине кератэктазии – 415±5,2 мкм, ФРР – 5,11±1,04 мм рт. ст., КГ – 6,74±0,83 мм рт. ст.

Имплантация колец MyoRing по оптимизированной (заявка на изобретение RU № 2016133149 «Способ лечения кератоконуса» от 11.08.2016г.) и стандартной технологиям и ИРС в интрастромальные роговичные тоннели и карманы, сформированные с использованием ФСЛ IntraLase FS 60 кГц (AMO, США), выполнялись в два этапа.

Во всех трех группах во время операций использовались одинаковые технические параметры ФСЛ: режим «спираль», энергия излучения - 1,5 мкДж, расстояние между соседними точками на общей окружности – 5,5 мкм, расстояние между концентрическими кругами спирального рисунка – 6,5 мкм, размер пятна – 3,0 мкм.

У пациентов I (основной) группы I этапом формировали интрастромальный карман и входной тоннельный разрез с применением ФСЛ по оптимизированной технологии, основное отличие которой от стандартной заключалось в уменьшении диаметра интрастромального кармана с 9,0 до 8,0 мм и более глубоком (85% от минимальной толщины роговицы) его расположении в задних отделах стромы. Диаметр интрастромального кармана составлял 8,0 мм, длина входного тоннельного разреза – 1 мм, ширина – от 4 до 5 мм в зависимости от диаметра кольца MyoRing. Ось входного тоннельного разреза варьировала от 0º до 180º и располагалась по сильной оси кератометрии, глубина залегания интрастромального кармана – 85% от минимального значения пахиметрии. Время создания интрастромального кармана и входного тоннельного разреза с помощью ФСЛ составляло 120 с. После завершения процедуры отсоединяли аспирационную систему и снимали кольцо. Затем проводили ревизию интрастромально кармана при помощи шпателя.

На II этапе операции при помощи специального пинцета проводили имплантацию кольца MyoRing в интрастромальный карман с последующей центрацией по зрительной оси пациента. Пациентам с кератоконусом II стадии были имплантированы кольца MyoRing с внутренним диаметром 6,0 мм, при III стадии кератоконуса – с внутренним диаметром 5,0 мм.

У пациентов II группы (1-й группы сравнения) I этапом формировали интрастромальный карман и входной тоннельный разрез с применением ФСЛ по классической стандартной технологии, предложенной A. Daxer. Диаметр интрастромального кармана составлял в каждом случае 9,0 мм, длина входного тоннельного разреза – 1 мм, ширина – от 4 до 5 мм в зависимости от диаметра кольца MyoRing. Ось входного тоннельного разреза варьировала от 0º до 180º и располагалась по сильной оси кератометрии, глубина залегания интрастромального кармана в каждом случае – 300 мкм. Время создания интрастромального кармана и входного тоннельного разреза с помощью ФСЛ составляло 127 с. После завершения процедуры отсоединяли аспирационную систему и снимали кольцо. Затем проводили ревизию интрастромально кармана при помощи шпателя. На II этапе операции при помощи специального пинцета производили имплантацию кольца MyoRing в интрастромальный карман с последующей центрацией по зрительной оси пациента. Пациентам с кератоконусом II стадии были имплантированы кольца MyoRing с внутренним диаметром 6,0 мм, при III стадии кератоконуса – с внутренним диаметром 5,0 мм.

У пациентов III группы (2-й группы сравнения) I этапом формировали кольцевой интрастромальный тоннель и входной рез с использованием ФСЛ. Параметры тоннеля соответствовали размерам имплантируемых роговичных сегментов: внутренний диаметр резекции составлял 5,0 мм, наружный – 6,2 мм, длина входного разреза, расположенного по сильной оси кератометрии - 0,6 мм, глубина залегания тоннеля – 80% от данных пахиметрии в месте прохождения тоннеля. На II этапе операции при помощи пинцета Brown имплантировали ИРС отечественного производства в сформированный тоннель. Причем пациентам со II стадией кератоконуса с центральной формой кератэктазии и кератэктазией по типу «галстук-бабочка» были имплантированы 2 ИРС, при III стадией кератоконуса с асимметричной формой кератэктазии по типу «капли» и «бобовидной» формы – один ИРС, перекрывающий зону кератэктазии. Центрацию ИРС в интрастромальном тоннеле проводили с учетом расположения кератэктазии согласно предоперационным данным кератотопограмм.

Интраоперационных осложнений ни в одной из групп отмечено не было, что согласуется с данными, полученными другими исследователями при применении фемтосекундного лазера для формирования итрастромальных кармана и тоннеля в связи с высокой точностью реза [39, 55, 106, 109, 110, 134, 150].

Ранний послеоперационный период протекал ареактивно у всех пациентов. При биомикроскопии были выявлены локальные субконъюнктивальные кровоизлияния, связанные с наложением вакуумного кольца. Данное наблюдение подтверждается многими авторами и объясняется локальным разрывом конъюнктивальных сосудов в результате наложения вакуумного кольца [67, 92, 167]. Кольца MyoRing и ИРС находились в правильном положении в глубоких слоях стромы, согласно расчетной глубине, что подтверждалось данными оптической когерентной томографии.

В I группе послеоперационных осложнений отмечено не было. Во II группе в позднем послеоперационном периоде был отмечен 1 (1,25%) случай протрузии кольца MyoRing. Среди факторов риска, отягощающих течение заболевания у данного пациента были прогрессирующий кератоконус III стадии, молодой возраст (18 лет), низкие биомеханические свойства роговицы (ФРР и КГ < 4,0 мм рт.ст.), пограничные параметры рекомендуемой минимальной толщины роговицы для применяемой технологии (350 мкм), низкий уровень комплаенса, проявившийся в несоблюдении пациентом рекомендаций врача по срокам динамического послеоперационного осмотра в течение 2 лет. Кольцо MyoRing было удалено и выполнена глубокая передняя послойная кератопластика. Через 1 год после снятия роговичного шва трансплантат был прозрачный, Visus = 0,5 sph -1,0 дптр = 0,7. По данным зарубежных авторов, частота развития протрузии кольца MyoRing (0,5 – 3,0%) и отмеченные факторы риска согласуются с результатами данного исследования [8, 112, 147].

В III группе среди осложнений раннего послеоперационного периода были отмечены 1 случай (1,18%) бактериального кератита, который был успешно пролечен антибактериальной терапией, и 1 случай (1,18%) миграции ИРС, который был устранен его репозицией. Полученные результаты подтверждаются данными других исследователей, которые отмечали частоту встречаемости бактериального кератита в

раннем послеоперационном периоде от 0,1 до 3,0%, миграции ИРС – от 1,3 до 5,0% случаев [8, 39, 138]. Среди осложнений позднего послеоперационного периода был отмечен 1 случай (1,18%) протрузии ИРС у пациента 18 лет с прогрессирующим кератоконусом III стадии через 18 мес после операции. Протрузия ИРС была связана с недостаточной стабилизацией кератоконуса в послеоперационном периоде у молодого пациента 18 лет, до операции у которого был диагностирован быстро прогрессирующий кератоконус III стадии с очень низкими показателями биомеханических свойств роговицы (ФРР и КГ < 4,0 мм рт.ст.). ИРС был удален, пациенту выполнена глубокая передняя послойная кератопластика. Через 1 год после снятия роговичного шва трансплантат был прозрачный, Visus = 0,6 н/к. Другими авторами также отмечены сходные факторы риска развития протрузии ИРС (1,0-19,0%) [52, 55, 119].

Стабилизация клинико-функциональных результатов после имплантации колец MyoRing (I и II группы) наступала к 12 мес после операции, после имплантации ИРС (III группа) – к 6 мес после операции, что связано с более длительным периодом изменения кривизны роговицы и центрации ее вершины в связи с большей площадью диссекции интрастромального кармана в I и II группах по сравнению с роговичным тоннелем в III группе. Данное наблюдение согласуется с ранее опубликованными результатами других авторов, согласно которым стабилизация клинико-функциональных результатов после имплантации ИРС наступает в период от 3 до 6 мес [39, 55, 167].

В I группе 1 подгруппе к 6 наблюдения НКОЗ повысилась на 0,26±0,1 (p=0,0045), КОЗ – на 0,08±0,05 (p=0,0011). К 12 мес после операции НКОЗ повысилась еще на 0,04±0,01 (p=0,0008), КОЗ – на 0,05±0,01 (p=0,0005). НКОЗ и КОЗ больше не менялись в течение 3-х лет наблюдения. Через 36 мес после операции НКОЗ, равная 0,3-0,4, была отмечена в 16 (47,0%), НКОЗ 0,5-0,7 – в 18 глазах (53,0%). КОЗ, равная 0,5-0,6, была в 12 (35,3%), КОЗ 0,7-0,9 – в 22 глазах (64,7%).

У пациентов II группы 1 подгруппы к 6 мес наблюдения НКОЗ повысилась на 0,2±0,05 (p=0,0083), КОЗ – на 0,05±0,02 (p=0,0021). К 12 мес после операции НКОЗ повысилась еще на 0,07±0,02 (p=0,0012), КОЗ – на 0,07±0,05 (p=0,0045). НКОЗ и КОЗ больше не менялись в течение 3-х лет наблюдения. Через 36 мес после операции НКОЗ,

равная 0,3-0,4, была отмечена в 19 (52,8%), НКОЗ 0,5-0,7 – в 17 глазах (47,2%). КОЗ, равная 0,5-0,6, была в 15 (41,7%), КОЗ 0,7-0,9 – в 20 глазах (58,3%).

У пациентов III группы 1 подгруппы к 6 мес наблюдения НКОЗ увеличилась на 0,28±0,03 (p=0,0041), КОЗ – на 0,11±0,02 (p=0,0035) и больше не менялись в течение всего периода наблюдения. Через 36 мес после операции НКОЗ 0,3-0,4 была отмечена в 18 (47,4%), НКОЗ 0,5-0,7 – в 20 глазах (52,6%). КОЗ, равная 0,5-0,6 была в 12 (31,6%), КОЗ 0,7-0,9 – в 26 глазах (68,4%).

В I группе 2 подгруппе к 6 мес наблюдения НКОЗ увеличилась на 0,29±0,09 (p=0,0092), КОЗ – на 0,32±0,06 (p=0,0085). К 12 мес НКОЗ повысилась еще на 0,06±0,01 (p=0,0034), КОЗ – на 0,14±0,02 (p=0,0045). НКОЗ и КОЗ больше не менялись в течение 3-х лет наблюдения. Через 36 мес после операции НКОЗ, равная 0,3, была отмечена в 12 (26,0%), НКОЗ 0,4-0,7 – в 34 глазах (74,0%). КОЗ, равная 0,4, была в 4 (8,7%), КОЗ 0,5-0,8 – в 42 глазах (91,3%).

У пациентов II группы 2 подгруппы к 6 мес наблюдения НКОЗ увеличилась на 0,24±0,09 (p=0,0064), КОЗ – на 0,34±0,06 (p=0,0071). К 12 мес НКОЗ повысилась еще на 0,08±0,06 (p=0,0048), КОЗ – на 0,1±0,05 (p=0,0072). НКОЗ и КОЗ больше не менялись в течение 3-х лет наблюдения. Через 36 мес после операции НКОЗ, равная 0,3, была отмечена в 14 (31,8,0%), НКОЗ 0,4-0,7 – в 30 глазах (38,2%). КОЗ, равная 0,4, была в 5 (11,4%), КОЗ 0,5-0,8 – в 39 глазах (88,6%).

У пациентов III группы 2 подгруппы к 6 мес наблюдения НКОЗ повысилась на 0,25±0,05 (p=0,0033), КОЗ – на 0,4±0,05 (p=0,0061) и больше не менялись в течение всего периода наблюдения. Через 36 мес после операции НКОЗ 0,4-0,5 и КОЗ 0,5-0,7 была отмечена в 33 глазах (71,2%), причем Кср у этих глаз составляла от 53,46 до 55,0 дптр. В остальных 14 глазах (29,8%), у которых Кср была больше 55,0 дптр, были получены более низкие рефракционные результаты: НКОЗ≤0,1 и КОЗ≤0,3.

Таким образом, анализ остроты зрения у пациентов I, II и III групп показал, что во всех трех группах сопоставимые результаты были достигнуты только в первых подгруппах у пациентов со II стадией кератоконуса. Среди вторых подгрупп (у пациентов с III стадией кератоконуса) сопоставимые результаты увеличения остроты

зрения были получены в I и II группах, которые превосходили результаты, полученные в III группе, в связи с большим уплощением роговичной поверхности и улучшением ее сферичности у пациентов со средним значением кератометрии более 55,0 дптр. По данным различных авторов, отмечались более низкие рефракционные результаты после имплантации ИРС при III стадии кератоконуса со средним значением кератометрии более 55,0 дптр, а также сходные рефракционные результаты после имплантации колец MyoRing по стандартной технологии [54, 67, 136, 138].

С целью оценки стабилизации заболевания во всех трех группах была проанализирована динамика изменения минимальной толщины роговицы на вершине кератэктазии. В I, II группах было отмечено увеличение минимальной толщины роговицы к 1 мес после операции, которая в дальнейшем постепенно снижалась и к 12 мес достигла своего дооперационного значения и затем оставалась стабильной на протяжении оставшегося периода наблюдения. В III группе было отмечено увеличение минимальной толщины роговицы к 3 мес после операции, которая затем стабилизировалась. Наблюдаемое отсутствие снижения минимальной толщины роговицы после имплантации колец MyoRing и ее увеличение на 3-5% после имплантации ИРС согласуется с результатами, описанными в литературе [36, 61, 92, 110, 111] и подтверждает стабилизацию заболевания.

У всех пациентов был проведен анализ минимальной толщины роговицы над интрастромальными имплантами по данным ОСТ роговицы. У пациентов I группы 1 подгруппы минимальная пахиметрия роговицы над кольцом MyoRing на следующий день после операции составляла 378,2±7,6 мкм (p=0,0156). Через 6 мес после операции она уменьшилась на 150,1±7,5 мкм (p=0,0122) и оставалась стабильной на протяжении всего периода наблюдения. Во II группе 1 подгруппе минимальная пахиметрия роговицы над кольцом MyoRing на следующий день после операции составляла 300±4,0 мкм (p=0,0171). Через 6 мес после операции она уменьшилась на 148,6±4,8 (p=0,0174), к 12 мес – еще на 16,3±4,2 (p=0,0166) и больше ее статистически значимого изменения отмечено не было. В III группе минимальная толщина роговицы над ИРС составляла

393,8±5,4 мкм (p=0,0132). Через 6 мес после операции она уменьшилась на 120,26±4,8 мкм (p=0,0122) и больше не менялась.

У пациентов I группы 2 подгруппы минимальная пахиметрия роговицы над кольцом MyoRing на следующий день после операции составляла 352,8±7,1 мкм (p=0,0121). Через 6 мес после операции она уменьшилась на 152,3±5,3 мкм (p=0,0133) и оставалась стабильной на протяжении всего периода наблюдения. Во II группе минимальная толщина роговицы над кольцом MyoRing на следующий день после операции составляла 300±4,0 мкм (p=0,0112). Через 6 мес после операции она уменьшилась на 155,2±4,4 (p=0,0174), к 12 мес – еще на 18,1±4,8 (p=0,0166) и больше статистически значимого ее изменения отмечено не было. В III группе минимальная пахиметрия роговицы над ИРС составляла 365,1±5,8 мкм (p=0,0198). Через 6 мес после операции она уменьшилась на 124,6±5,1 мкм (p=0,0158) и больше не менялась.

Таким образом, впервые было показано, что у пациентов I и II групп происходит снижение минимальной толщины роговицы над кольцом в сроки до 6 мес, которая затем остается стабильной в I группе, а в II группе было отмечено статистически значимое ее снижение также и в период от 6 до 12 мес наблюдения. В связи с уменьшением толщины роговицы над кольцом в срок от 6 до 12 мес у пациентов II группы происходил регресс кривизны роговицы (увеличение Kср, Kmax, роговичнго астигматизма) и ЭЗПР. Снижение толщины роговицы над кольцом может быть связано с более поверхностным его расположением в глазах пациентов II группы, когда интрастромальный карман формировался на глубине 300 мкм в соответствии с классической технологией A. Daxer. Это и обусловило актуальность оптимизации стандартной технологии имплантации кольца MyoRing. Применение ФСЛ IntraLase FS 60 кГц позволяет формировать интрастромальный карман на любой глубине, в частности 85% от минимальной толщины роговицы. Таким образом, применение оптимизированной технологии имплантации кольца MyoRing позволяет формировать интрастромальный карман с учетом индивидуальной толщины роговицы пациента в каждом конкретном случае и более глубоко в задних отделах стромы по сравнению со стандартной методикой, что в

меньшей степени снижает ее биомеханическую стабильность и тем самым уменьшает риск протрузии MyoRing.

Анализ кератометрических данных во всех трех группах исследования был проведен с целью оценки стабилизации заболевания, степени уплощения роговичной поверхности и улучшения ее сферичности в послеоперационном периоде.

В I группе 1 подгруппе через 6 мес после операции Кср снизилась на 6,63±1,16 (p=0,0044), Kmax – на 7,87±1,19 (p=0,0025), роговичный астигматизм – на 2,1±1,16 дптр (p=0,0184). К 12 мес Кср понизилась еще на 1,02±0,02 (p=0,0025), Kmax – на 1,03±0,02 (p=0,0013), роговичный астигматизм – на 0,17±0,08 дптр (p=0,0114) и больше не менялись в течение всего периода наблюдения.

Во II группе 1 подгруппе через 6 мес после операции Кср снизилась на 7,43±1,08 (p=0,0059), Kmax – на 8,71±1,75 (p=0,0068), роговичный астигматизм – на 2,44±0,9 дптр (p=0,0185). В период наблюдения от 6 до 12 мес произошел небольшой регресс данных: Кср увеличилась на 1,04±0,22 (p=0,0071), Kmax – на 1,06±0,22 (p=0,0104), роговичный астигматизм – на 0,18±0,09 дптр (p=0,0112) и больше статистически значимых изменений кератометрии отмечено не было.

В III группе 1 подгруппе через 6 мес после операции Кср снизилась на 4,03±1,06 (p=0,0068), Kmax – на 4,43±1,01 (p=0,0051), цилиндрический компонент – на 1,89±1,16 дптр (p=0,0082) и больше не менялись в течение всего периода наблюдения.

В I группе 2 подгруппе через 6 мес после операции Кср уменьшилась на 10,1±1,23 (p=0,0035), Kmax – на 11,7±1,48 (p=0,0025), роговичный астигматизм – на 3,9±1,46 дптр (p=0,0141). К 12 мес Кср понизился еще на 1,0±0,02 (p=0,0008), Kmax – на 1,1±0,05 (p=0,0051), роговичный астигматизм – на 0,5±0,04 дптр (p=0,0105) и больше не менялись в течение всего периода наблюдения.

Во II группе 2 подгруппе через 6 мес после операции Кср уменьшилась на 10,6±1,26 (p=0,0072), Kmax – на 12,04±1,22 (p=0,0039), роговичный астигматизм – на 4,25±1,46 дптр (p=0,0168). В период наблюдения от 6 до 12 мес наблюдался небольшой регресс кератометрических данных: Кср увеличилась на 1,05±0,08 (p=0,0072), Kmax – на

1,47±0,29 (p=0,0135), роговичный астигматизм – на 0,21±0,11 дптр (p=0,0155) и больше статистически значимых изменений кератометрии отмечено не было.

В III группе 2 подгруппе через 6 мес после операции Kср снизилась на 7,3±1,09 (p=0,0045), Kmax – на 7,0±1,21 (p=0,0088), роговичный астигматизм – на 4,1±1,17 дптр (p=0,0039) и больше не менялись в течение всего периода наблюдения.

Таким образом, наименьшее уплощение роговичной поверхности и более короткий период стабилизации кератометрических данных были отмечены в III группе по сравнению с I и II группами в связи с меньшей площадью диссекции роговицы при формировании интрастромального тоннеля, что подтверждается данными других исследователей [109, 111, 114, 142, 160]. Отмеченный регресс кератометрических данных во II группе в период наблюдения от 6 до 12 мес после операции может быть связан со снижением в этот период минимальной толщины роговицы над кольцом MyoRing, приводящим к уменьшению площади роговицы без его каркасной поддержки.

Анализ элевации роговичных поверхностей во всех трех группах был проведен с целью оценки их геометрии в послеоперационном периоде и стабилизации заболевания.

В I группе 1 подгруппе через 12 мес после операции ЭППР уменьшилась на 25,33±2,11 (p=0,0116), ЭЗПР – на 45,9±3,12 мкм (p=0,0164), во 2 подгруппе ЭППР уменьшилась на 43,91±4,61 (p=0,0164), ЭЗПР – на 53,9±1,44 мкм (p=0,0044) и больше не менялись.

Во II группе 1 подгруппе через 6 мес после операции ЭППР уменьшилась на 26,99±2,92 (p=0,0185), ЭЗПР – на 44,9±3,8 мкм (p=0,0138). К 12 мес после операции ЭППР еще понизилась на 0,21±0,04 (p=0,0026) и больше не менялась. В период наблюдения от 6 до 12 мес был отмечен регресс ЭЗПР на 8,2±0,54 мкм (p=0,0064) и больше статистически значимого ее изменения отмечено не было. Во II группе 2 подгруппе через 6 мес после операции ЭППР снизилась на 44,59±6,24 (p=0,0186), ЭЗПР – на 58,8±3,345 мкм (p=0,0085). ЭППР к 12 мес еще уменьшилась на 0,11±0,12 мкм (p=0,0085) и больше не менялась. В период наблюдения от 6 до 12 мес наблюдался небольшой регресс ЭЗПР на 7,2±2,24 мкм (p=0,0081) и больше статистически значимого ее изменения отмечено не было.

В III группе в 1-й подгруппе через 12 мес после операции выявлено снижение ЭППР на 20,68±1,97 мкм (p=0,0082), ЭЗПР – на 43,3±2,85 (p=0,0067), во 2 подгруппе ЭППР уменьшилась на 40,12±4,4 мкм (p=0,0093), ЭЗПР – на 49,9±6,83 (p=0,0137).

Таким образом, во всех трех группах значительно улучшились показатели ЭППР и ЭЗПР. Полученные результаты согласуются с данными ранее опубликованных работ, и демонстрируют улучшение геометрии обеих поверхностей роговицы, более выраженное в I и II группах, что подтверждается большим снижением в них данных кератометрии по сравнению с III группой [39, 55, 92, 112]. Наблюдаемый регресс ЭЗПР во II группе в период наблюдения от 6 до 12 мес после операции может быть связан со снижением в этот период минимальной толщины роговицы над кольцом MyoRing, приводящим к увеличению ее кривизны, в большей степени за счет задней поверхности роговицы.

Анализ кератотопографических индексов во всех группах был проведен с целью оценки асферичности роговичной поверхности в послеоперационном периоде.

В I группе 1 подгруппе через 12 мес после операции SRI снизился на 1,43±0,06 (p=0,0052), SAI – на 1,11±0,4 (p=0,0185). Во II группе 1 подгруппе через 12 мес после операции SRI снизился на 0,43±0,17 (p=0,0064), SAI – на 1,08±0,5 (p=0,0194) и больше не менялись в обеих группах в течение оставшегося периода наблюдения. В III группе 1 подгруппе при анализе кератотопографических индексов через 6 мес после операции было отмечено снижение SAI на 0,45±0,16 (p=0,0163), SRI – на 0,31±0,08 (p=0,0141) и больше не менялись.

В I группе 2 подгруппе через 12 мес после операции SRI снизился на 0,63±0,09 (p=0,0045), SAI – на 1,74±0,57 (p=0,0175). Во II группе 2 подгруппе через 12 мес после операции SRI снизился на 0,42±0,03 (p=0,0024), SAI – на 1,29±0,53 (p=0,0195) и больше не менялись в обеих группах в течение оставшегося периода наблюдения. В III группе 2 подгруппе через 6 мес после операции было отмечено уменьшение SAI на 0,63±0,12 (p=0,0185), SRI – на 0,54±0,16 (p=0,0163) и больше индексы не менялись.

Таким образом, во всех трех группах было отмечено значительное снижение кератотопографических индексов, что свидетельствует об улучшении сферичности

роговичной поверхности, более выраженном в I группе. Полученные во II и III группах результаты согласуются с данными литературы [61, 67, 69, 150, 134].

Для оценки биомеханических свойств роговицы в послеоперационном периоде во всех трех группах были проанализированы изменения ФРР и КГ на аппарате ORA.

При анализе вязкоэластических свойств роговицы в I группе 1 подгруппе через 12 мес после операции ФРР увеличился на 1,21±0,13 (20,5%) (p=0,0042), КГ – на 1,54±0,16 мм рт. ст. (21,1%) (p=0,0054), во 2 подгруппе ФРР повысился на 1,21±0,23 (23,1%) (p=0,0085), КГ – на 1,65±0,17 мм рт. ст. (23,9%) (p=0,0036) и больше не менялись в течение 3-х лет наблюдения.

Во II группе 1 подгруппе через 12 мес после операции ФРР увеличился на 0,69±0,11 (12,0%) (p=0,0035), КГ – на 0,86±0,07 мм рт. ст. (12,5%) (p=0,0052), во 2 подгруппе ФРР повысился на 0,84±0,16 (15,5%) (p=0,0052), КГ – на 1,1±0,15 мм рт. ст. (16,3%) (p=0,0071) и больше не менялись в течение оставшегося периода наблюдения.

В III группе 1-й подгруппе отмечено повышение через 6 мес после операции ФРР на 1,36±0,53 (23,3%) (p=0,0114), КГ – на 1,68±0,39 мм рт. ст. (24,0%) (p=0,0115), во 2 подгруппе увеличение ФРР на 1,32±0,39 (26,0%) (p=0,0155), КГ – на 1,8±0,33 мм рт. ст. (26,8%) (p=0,0189), которые оставались стабильными в течение оставшегося периода наблюдения. Статистически значимые различия показателей ФРР и КГ после операций были отмечены только между I и II, а также между II и III группами ($p<0,05$).

Таким образом, во всех трех группах после операций усилились биомеханические свойства роговицы за счет создания механического каркаса в ослабленной роговице. Полученные результаты по данным аппарата ORA в II и III группах согласуются с ранее опубликованными результатами других исследователей [92, 119, 138]. У пациентов с кератоконусом II стадии (1 подгруппа) было отмечено в 1,7 раза большее увеличение биомеханических свойств роговицы в I группе по сравнению со II группой, а при III стадии (2 подгруппа) – в 1,5 раза, что связано с меньшим диаметром интрастромального кармана и более глубоким его расположением в задних отделах стромы.

Для оценки изменения оптических свойств роговицы в послеоперационном периоде во всех трех группах были исследованы роговичные аберрации на аппарате

Pentacam в режиме модуля Zernike Analysis. У пациентов с кератоконусом II стадии, т.е. в 1-ой подгруппе, сравнительному анализу подверглись только роговичные аберрации, измеренные в фотопических условиях в связи с различным внутренним диаметром интрастромальных имплантов в I, II (внутренний диаметр кольца 6,0 мм) и III группах (внутренний диаметр ИРС – 5,0 мм). У пациентов с кератоконусом III стадии (II подгруппа) изучались роговичные аберрации, измеренные как в фото-, так и в мезопических условиях в связи одинаковым внутренним диаметром интрастромальных имплантов 5,0 мм.

В I группе 1 подгруппе через 12 мес после операции в фотопических условиях RMS TCA уменьшилась на 4,8±1,07 (p=0,0196), RMS HOA – на 0,16±0,07 (p=0,0255), RMS SA – на 0,16±0,07 мкм (p=0,0185), во 2 подгруппе в фотопических условиях RMS TA снизилась на 7,4±1,86 (p=0,0153), RMS HOA – на 0,55±0,15 (p=0,0264), RMS SA – на 0,18±0,09 мкм (p=0,0211) и больше не менялись. В 1 группе 1 подгруппе через 12 мес после операции в мезопических условиях RMS TCA уменьшилась на 13,7±1,23 (p=0,0184), RMS HOA – на 0,15±0,04 (p=0,0196), RMS SA увеличилась на 0,08±0,02 мкм (p=0,0122), во 2 подгруппе в мезопических условиях RMS TCA снизилась на 14,1±2,76 (p=0,0163), RMS HOA – на 1,0±0,35 (p=0,0239), RMS SA увеличилась на 0,22±0,09 мкм (p=0,0254) и больше не менялись.

Во II группе 1 подгруппе через 6 мес после операции в фотопических условиях RMS TCA уменьшилась на 3,4±1,3 (p=0,0132), RMS HOA – на 0,17±0,07 (p=0,0153), RMS SA – на 0,18±0,05 мкм (p=0,0133). В период наблюдения от 6 до 12 мес произошел небольшой регресс роговичных аберраций: RMS TCA увеличилась на 0,3±0,03 (p=0,0252), RMS HOA – на 0,03±0,02 (p=0,0325), RMS SA – на 0,03±0,02 мкм (p=0,0246) и больше статистически значимого их изменения отмечено не было. Во II группе 2 подгруппе в фотопических условиях через 6 мес после операции RMS TCA снизилась на 6,9±1,17 мкм (p=0,0134), RMS HOA — на 0,48±0,1 (p=0,0136), RMS SA — на 0,15±0,06 мкм (p=0,0194). В период наблюдения от 6 до 12 мес наблюдения произошел небольшой регресс роговичных аберраций: RMS TCA увеличилась на 0,3±0,02 (p=0,0025), RMS HOA — на 0,04±0,03 (p=0,0112), RMS SA — на 0,02±0,01 мкм (p=0,0041) и больше

статистически значимого их изменения отмечено не было. Во II группе 1 подгруппе через 6 мес после операции в мезопических условиях RMS TCA уменьшилась на 10,8±1,28 (p=0,0184), RMS HOA – на 0,21±0,11 (p=0,0151), RMS SA увеличилась на 0,15±0,09 мкм (p=0,0227). В период наблюдения от 6 до 12 мес произошел небольшой регресс роговичных аберраций: RMS TCA увеличилась на 0,07±0,02 (p=0,0154), RMS HOA – на 0,02±0,02 (p=0,0315), RMS SA – на 0,04±0,03 мкм (p=0,0346) и больше статистически значимого их изменения отмечено не было. Во II группе 2 подгруппе в мезопических условиях через 6 мес после операции RMS TCA снизилась на 10,5±1,45 (p=0,0136), RMS HOA — на 0,95±0,17 (p=0,0165), RMS SA увеличилась на 0,16±0,06 мкм (p=0,0237). В период наблюдения от 6 до 12 мес произошел небольшой регресс роговичных аберраций: RMS TCA увеличилась на 0,6±0,19 (p=0,0161), RMS HOA — на 0,04±0,03 (p=0,0122), RMS SA увеличилась еще на 0,15±0,02 мкм (p=0,0067) и больше их статистически значимых изменений отмечено не было.

В III группе 1 подгруппе через 12 мес после операции в фотопических условиях RMS TCA уменьшилась на 2,0±0,15 (p=0,0122), RMS HOA – на 0,12±0,05 (p=0,0285), RMS SA – на 0,1±0,02 мкм (p=0,0152), во 2 подгруппе в фотопических условиях RMS TCA уменьшилась на 3,5±1,5 (p=0,0235), RMS HOA – на 0,31±0,12 (p=0,0212), RMS SA – на 0,1±0,06 мкм (p=0,0184) и больше не менялись. В III группе 1 подгруппе через 12 мес после операции в мезопических условиях RMS TCA уменьшилась на 11,4±1,5 (p=0,0141), RMS HOA – на 0,2±0,05 (p=0,0242), RMS SA увеличилась на 0,04±0,02 мкм (p=0,0189), во 2 подгруппе в мезопических условиях RMS TCA уменьшилась на 7,7±2,29 (p=0,0238), RMS HOA – на 0,58±0,3 (p=0,0269), RMS SA увеличилась на 0,11±0,06 мкм (p=0,0144) и больше не менялись.

Таким образом, во всех трех группах после операций прослеживалось снижение роговичных аберраций, что свидетельствовало об улучшении оптических свойств роговицы, более выраженных в I группе 1 подгруппе в фотопических условиях и в I группе 2 подгруппе в фото - и мезопических условиях в связи с большим уплощением роговичной поверхности и улучшением ее сферичности. По данным зарубежных авторов, после имплантации колец MyoRing с внутренним диаметром 5,0 мм отмечалось

снижение суммарных роговичных аберраций (в фотопических и мезопических условиях – на 20%), в том числе аберраций высших порядков (в фотопических условиях – на 35%, в мезопических – на 25%) [92]. В нашем исследовании небольшой регресс роговичных аберраций был отмечен у пациентов II группы в фото- и мезопических условиях в период наблюдения от 6 до 12 мес, что могло быть связано с регрессом в этот период кривизны роговицы и ЭЗПР.

Для оценки безопасности выполненных операций всем пациентам до - и на второй день после операций проводилась лазерная тиндалеметрия с подсчетом потока белка и количества клеток во влаге передней камеры, а также подсчет плотности эндотелиальных клеток на аппарате Confoscan-4 и рассчет коэффициент безопасности (КБ) через 3 года после операций.

При обследовании пациентов до операции методом лазерной тиндалеметрии в I группе поток белка в передней камере составил 2,87±0,71 ф/мс, количество клеток – 1,01±0,24 кл/мм^3, во II группе – 2,86±0,64 ф/мс и 1,23±0,18 кл/мм^3, в III группе – 2,98±0,85 ф/мс и 1,1±0,23 кл/мм^3 соответственно, что соответствовало во всех трех группах нормальным значениям. У всех пациентов на 2-й день после операции в I группе поток белка в передней камере увеличился на 0,98±0,17 ф/мс (p=0,0094), количество клеток – на 1,23±0,64 кл/мм^3 (p=0,0023), во II – на 0,9±0,07 ф/мс (p=0,0055) и на 1,16±0,43 кл/мм^3 (p=0,0088), в III группе – на 0,7±0,05 ф/мс (p=0,0028) и на 1,08±0,41 кл/мм^3 (p=0,0019) соответственно, что укладывалось в границы нормальных значений. В последующие дни данные также оставались в пределах нормы.

Через 3 года после операций КБ у пациентов I группы 1-й подгруппы был 1,22±0,18, 2-й подгруппы – 4,83±0,42, у пациентов II группы 1-й подгруппы – 1,24±0,12, 2-й подгруппы – 3,75±0,68, у пациентов III группы 1-й подгруппы – 1,19±0,14, 2-й подгруппы – 3,6±0,34, что свидетельствует об отсутствии потери КОЗ после хирургических вмешательств.

Процент потери ПЭК через 36 мес после операции в I группе 1-й подгруппе составил 0,6% (p=0,1523), во 2-й подгруппе – 0,8% (p=0,1425) , во II группе 1-й подгруппе – 1,7% (p=0,1698), во 2-й подгруппе – 0,4% (p=0,1635), в III группе 1-й подгруппе – 1,5%

(p=0,3853), во 2-й подгруппе – 0,7% (p=0,3352). Во всех группах при подсчете ПЭК после операций достоверно значимого его снижения выявлено не было.

Сходные результаты определения безопасности имплантации колец MyoRing и ИРС, указывающие на отсутствие воспалительной реакции глаза, потери эндотелиальных клеток, превышающей физиологическую норму, строк КОЗ подтверждаются и другими исследователями [54, 55, 92, 102, 114].

По данным конфокальной микроскопии были обнаружены сходные морфологические изменения после интрастромальной имплантации колец MyoRing и ИРС с применением ФСЛ. Через 1 месяц после операции в зоне интрастромальных кармана и тоннеля было отмечено увеличение количества активных кератоцитов с изменением их ориентации, в области имплантов визуализировались дополнительные складки стромы, гиперрефлексирующие включения, стромальные нервы были утолщены. Через 6 мес после операции уменьшилось количество активных кератоцитов в области интрастромальных тоннелей и карманов, гиперрефлексирующих включений по краю имплантов и складчатость стромы в месте их расположения за счет пространственного ремоделирования волокон стромы. По данным конфокальной микроскопии сходные морфологические измененения после имплантации ИРС подтверждались работами других исследователей [39, 55, 147]. Впервые были выявлены различия в морфологических изменениях, которые заключались в особенностях заживления входного разреза. Так у пациентов после имплантации колец MyoRing заживление входного тоннельного разреза происходило с формированием эпителиальной пробки на 64 глазах (40%), после имплантации ИРС – на 3 глазах (3,5%), но ни одного врастания эпителия в интрастромальный карман или тоннель отмечено не было. Сходная частота встречаемости эпителиальной пробки при заживлении входного разреза после имплантации ИРС (0,5 – 5,0%) была отмечена и другими авторами [55, 161]. Такое различие в частоте формирования эпителиальной пробки связано с длиной входного разреза, который длиннее у пациентов после имплантации колец MyoRing по сравнению с имплантацией ИРС в 6-8 раз, в связи с чем меньше прочность соединения его краев, что приводит к формированию эпителиальной пробки. У пациентов III группы

на 3 глазах формирование эпителиальной пробки в области входного реза связано с недостаточно плотным смыканием его краев из-за того, что иногда приходится делать несколько попыток имплантации ИРС во время операции в связи с неполным разделением межтканевых «мостиков» шпателем перед имплантацией ИРС.

Коррекция положения кольца внутри интрастромального кармана для достижения более высокого рефракционного результата в связи с гиперметропической рефракцией в послеоперационном периоде после имплантации колец MyoRing была выполнена в 6 случаях (6 пациентов) (3,75%). У всех пациентов отмечалось улучшение визометрических показателей (увеличение НКОЗ и КОЗ), коррекция гиперметропической рефракции со снижением цилиндрического компонента и кератотопографических индексов. При проведении коррекции положения кольца MyoRing была выявлена зависимость компенсируемой величины сферического компонента рефракции от параметров кольца и направления его смещения относительно зрительной оси глаза. Так, при коррекции положения кольца MyoRing диаметром 5,0 мм и высотой 320 мкм на 0,5 мм в сторону зрительной оси глаза компенсировалось 5,0 дптр рефракции, при высоте кольца 300 мкм – 4,5 дптр рефракции, при высоте кольца 280 мкм – 4,0 дптр рефракции. Это позволило определить рекомендуемые параметры смещения кольца для докоррекции остаточной аметропии и послеоперационного астигматизма в послеоперационном периоде. При проведении конфокальной микроскопии через 1 мес после коррекции положения колец MyoRing на 3 глазах (коррекция положения колец произведена в первые 3 мес после их имплантации) морфологическая картина соответствовала стандартным изменениям в аналогичные сроки после операции, описанным в главе 3.2.9. При проведении конфокальной микроскопии на 3 других глазах после коррекции положения колец MyoRing через 6, 9 и 10 мес после их имплантации были отмечены участки нарушения прозрачности с признаками фиброплазии в задних отделах стромы, расположенные в области интрастромального кармана в проекции предыдущего расположения кольца, что связано с более плотной адгезией интерфейса роговицы по сравнению со сроком до 3 мес включительно.

Таким образом, сравнительный анализ клинико-функциональных результатов интрастромальной имплантации колец MyoRing по оптимизированной технологии в сравнении со стандартным методом и с имплантацией роговичных сегментов в интрастромальные карманы и тоннели, сформированные с применением фемтосекундного лазера показал стабилизацию заболевания во всех трех группах, подтвержденную отсутствием снижения данных пахиметрии, кератометрии, элевации роговицы и ее биомеханических свойств (ФРР и КГ), достигнутых в I и II группах к 12 мес, а в III группе – к 6 мес после операции.

Были выявлены преимущества интрастромальной имплантации с применением фемтосекундного лазера колец MyoRing по оптимизированной технологии перед стандартным методом, которые заключались в более выраженном повышении биомеханических свойств роговицы, снижении данных кератометрии, кератотопографических индексов, элевации задней роговичной поверхности и значений суммарных роговичных аберраций, в том числе высших порядков, у пациентов с кератоконусом II и III стадий; в отсутствии снижения минимальной толщины роговицы над кольцом MyoRing и его протрузии, регресса кривизны роговицы (увеличение Kср, Kmax) и ЭЗПР в послеоперационном периоде в сроки от 6 до 12 мес наблюдения в связи с более глубоким расположением кольца MyoRing в задних отделах стромы.

Преимущества интрастромальной имплантации с применением фемтосекундного лазера колец MyoRing по оптимизированной технологии перед имплантацией роговичных сегментов выражались в большем увеличении остроты зрения у пациентов с кератоконусом III стадии при среднем значении кератометрии более 55,0 дптр (патент на изобретение RU № 2015132800 «Определение дифференцированных показаний к выбору метода лечения кератоконуса II-III стадий»); в большем уплощении роговичной поверхности с более выраженным снижением кератотопографических индексов, элевации передней и задней роговичных поверхностей и значений суммарных роговичных аберраций, в том числе высших порядков, у пациентов с кератоконусом II и III стадий.

ВЫВОДЫ

1. Разработана оптимизированная технология интрастромальной имплантации колец MyoRing, основанная на фемтолазерном формировании интрастромального кармана диаметром 8,0 мм на глубине 85% от минимальных данных пахиметрии.
2. В эксперименте доказано на 5,3% большее снижение биомеханической прочности роговицы после формирования интрастромального кармана по сравнению с интрастромальным тоннелем. Интрастромальная имплантация колец по оптимизированной технологии способствует на 20,0% более выраженному повышению прочностных характеристик роговицы по сравнению со стандартным методом и на 28,1% по сравнению с имплантацией интрастромальных сегментов.
3. Оптимизированная технология интрастромальной имплантации колец MyoRing с применением фемтосекундного лазера по сравнению со стандартным методом приводит к более выраженному повышению биомеханических свойств кератоконусной роговицы (при II стадии кератоконуса – в 1,7 раза; при III стадии – в 1,5 раза), уплощению роговичной поверхности с более выраженным снижением кератотопографических индексов, элевации задней роговичной поверхности и значений суммарных роговичных аберраций, в том числе высших порядков, у пациентов с кератоконусом II и III стадий. При этом в обеих группах отмечено сопоставимое улучшение показателей остроты зрения, элевации передней поверхности роговицы, отсутствие снижения минимальной толщины роговицы. При применении оптимизированной и «стандартной» технологий имплантации колец MyoRing стабилизация клинико-функциональных результатов происходит к 1 году, однако, в отличие от оптимизированной технологии, при применении «стандартного» метода имеется незначительный регресс данных минимальной пахиметрии над кольцом на 11-13%, кератометрии на 3-4%, элевации задней поверхности роговицы – в 1,4-1,8 раза в период от 6 до 12 мес после операции.
4. Имплантация колец MyoRing по оптимизированной технологии по сравнению с имплантацией роговичных сегментов с применением фемтосекундного лазера

приводит к сопоставимому увеличению остроты зрения у пациентов с кератоконусом II стадии, более выраженному увеличению остроты зрения у пациентов с кератоконусом III стадии (НКОЗ на 25,7%, КОЗ – на 15,0%), большему уплощению роговичной поверхности (Кср – в 1,5-1,9 раза, Kmax – в 1,8-2,0 раза) с более выраженным снижением кератотопографических индексов, элевации передней и задней роговичных поверхностей, значений суммарных роговичных аберраций, в том числе высших порядков, на фоне сопоставимого увеличения биомеханических свойств роговицы по данным ORA и одинаковой безопасности обоих методов у пациентов с кератоконусом II и III стадий.

5. По данным конфокальной микроскопии имеются сходные морфологические изменения в строме роговицы. Различия заключаются в особенностях заживления входного разреза, где у пациентов после имплантации колец MyoRing в 40% глаз формируется эпителиальная пробка, после имплантации интрароговичных сегментов - в 3,5% глаз.
6. Оптимальными сроками для коррекции положения кольца MyoRing являются первые 3 мес после проведенной операции. При коррекции на 0,5 мм кольца MyoRing диаметром 5,0 мм и высотой 320 мкм в сторону кератэктазии компенсируется гипоэффект (при смещении в противоположную сторону – гиперэффект) в 5,0 дптр, при высоте 300 мкм – 4,5 дптр, при высоте 280 мкм – 4,0 дптр сферической рефракции.
7. Имплантация колец MyoRing показана при кератоконусе III стадии (по классификации Amsler-Krumeich) при значении кератометрии более 55,0 дптр и минимальной толщине роговицы более 350 мкм; при кератоконусе II стадии и кератоконусе III стадии при среднем значении кератометрии менее 55,0 дптр возможно применение как имплантации интрастромальных колец MyoRing, так и интрароговичных сегментов.

ПРАКТИЧЕСКИЕ РЕКОМЕНДАЦИИ

1. У пациентов с кератоконусом III стадии по классификации Amsler-Krumeich при среднем значении кератометрии более 55,0 дптр и минимальной толщине роговицы более 350 мкм имплантация колец MyoRing по оптимизированной технологии является методом выбора при наличии фемтосекундного лазера. Интрастромальный карман диаметром 8,0 мм формируется на глубине 85% от минимальных данных пахиметрии.
2. При получении гипо- или гиперэффекта в первые 3 мес после имплантации кольца MyoRing необходимо выполнить коррекцию положения кольца внутри интрастромального кармана. При гипоэффекте необходимо производить коррекцию положения кольца в сторону кератэктазии, при гиперэффекте – в противоположную сторону.
3. Пациентам с кератоконусом II-III стадии после проведения интрастромальной имплантации колец MyoRing по оптимизированной и стандартной технологиям с применением фемтосекундного лазера рекомендовано динамическое наблюдение для выявления прогрессирования кератоконуса по показателям Кмах, Кср и данным минимального значения пахиметрии, а также контроль минимальной толщины роговицы над кольцом по данным ОСТ. Рекомендуемые сроки обследования после операции: 1, 3, 6, 12, 18, 24 месяца, а затем при стабильности данных Кмах, Кср и минимального значения пахиметрии – 1 раз в год.

СПИСОК СОКРАЩЕНИЙ

ЖКЛ - жесткая контактная линза

ИРС - интрастромальный роговичный сегмент

КГ - корнеальный гистерезис

КК - кератоконус

КЛ - контактная линза

КОЗ - корригированная острота зрения

Кср - среднее значение кератометрии

КРК - кросслинкинг роговичного коллагена

МТР – минимальная толщина роговицы

НКОЗ - некорригированная острота зрения

ПММА – полиметилметакрилат

ПЭК – плотность эндотелиальных клеток

СКП - сквозная кератопластика

СЭ - сферический эквивалент

ФРК - фоторефракционная кератэктомия

ФРР - фактор резистентности роговицы

ФСЛ - фемтосекундный лазер

ФТК - фототерапевтическая кератэктомия

ЭЛЗН – электрическая лабильность зрительного нерва

ЭЗПР – элевация задней поверхности роговицы

ЭППР – элевация передней поверхности роговицы

DALK - глубокая передняя послойная кератопластика (deep anterior lamellar keratoplasty)

Kmax – максимальное значение кератометрии

HOA – аберрации высших порядков (higher-order aberrations)

ORA - анализатор биомеханических свойств роговицы (ocular response analyzer)

OCT - оптический когерентный томограф (optical coherence

tomographer)

RMS - среднеквадратичное отклонение (root mean square)

SA – сферические аберрации (spherical aberrations)

SAI - индекс асимметрии поверхности роговицы (surface asymmetry index)

SRI - индекс регулярности поверхности роговицы (surface regularity index)

TCA – суммарные роговичные аберрации (total corneal aberrations)

СПИСОК ЛИТЕРАТУРЫ

1. Абугова, Т.Д. Контактные линзы и кератопластика при кератоконусе / Т.Д.Абугова // Глаз. - 1999. - № 1. - С.16.
2. Аветисов, С.Э. Конфокальная микроскопия роговицы при кератоконусе / С. Э.Аветисов [и др.] // Вестн. офтальмол. - 2008. - № 3. - С.6-10.
3. Аветисов, С.Э. Функциональные результаты контактной коррекции и сквозной кератопластики при кератоконусе. Сообщение 1. Анализ разрешающей способности глаза / С.Э.Аветисов, В.Р.Мамиконян, Г.Б.Егорова, О.А.Савочкина // Вестник офтальмологии. - 2011. - № 5. - С.3-6.
4. Аветисов, С.Э. Функциональные результаты контактной коррекции и сквозной кератопластики при кератоконусе. Сообщение 2. Анализ волнового фронта / С.Э.Аветисов, В.Р.Мамиконян, Г.Б.Егорова, О.А.Савочкина // Вестник офтальмологии. - 2011. - № 5. - С.7-10.
5. Аветисов, С.Э. Имплантация интрастромальных роговичных сегментов при кератоконусе / С.Э.Аветисов, А.А.Карамян, Ю.Н.Юсеф, Г.Б.Егорова, М.И.Махмуд, Г.А.Осипян // Вестник офтальмологии. - 2012. - № 6. - С.30-33.
6. Анисимов, С.И. Динамика изменения остроты зрения и топографических параметров после проведения персонализированного (локального) кросслинкинга / С.И.Анисимов, С.Ю.Анисимова, К.А.Золоторевский // Современные технологии катарактальной и рефракционной хирургии – 2011 / Сб. науч. статей / ФГУ «МНТК «Микрохирургия глаза» - М., 2011. - С.308-310.
7. Балашевич, Л.И. Клиническая корнеотопография и аберрометрия / Л.И.Балашевич, А.Б.Качанов. – М.: ООО «Издательский центр «Микрохирургия глаза», 2008. - 167 с.
8. Бикбов, М.М. Эктазии роговицы / М.М.Бикбов, Г.М.Бикбова. – М.: Офтальмология, 2011. – 162 с.
9. Бикбов, М.М. Результаты лечения кератоконуса методом имплантации интрастромальных роговичных колец Myoring в сочетании с кросслинкингом

роговичного коллагена / М.М.Бикбов, Г.М.Бикбов // Офтальмология. – 2012. - № 4. - С.6-9.

10. Бикбов, М.М. Результаты имплантации интрастромальных роговичных сегментов (Keraring) при кератоконусе / М.М.Бикбов, В.К.Суркова, А.Х.Исхакова // Восток – Запад. Точка зрения – 2014 / Сб. науч. статей / ГБУ «Уфимский НИИ глазных болезней Академии наук Республики Башкортостан. - Уфа, 2014. - С.32-34.
11. Бикбов, М.М. Комбинированное лечение кератоконуса методом имплантации интрастромальных колец MyoRing в сочетании с кросслинкингом роговичного коллагена / М.М.Бикбов, Э.Л.Усубов, Г.М.Бикбова // Федоровские чтения – 2014 / Сб. науч. статей / ФГУ «МНТК «Микрохирургия глаза». - М., 2014. - С.25.
12. Бикбов, М.М. Коррекция остаточной аметропии методом замены интрастромальных роговичных колец MyoRing при кератоконусе / М.М.Бикбов, Э.Л.Усубов, Г.М.Бикбова // Федоровские чтения – 2014 / Сб. науч. статей / ФГУ «МНТК «Микрохирургия глаза». - М., 2014. - С.29.
13. Бикбова, Г.М. Эпикератопластика с использованием незамороженной донорской роговицы в лечении кератоконуса: автореф. дис. …канд. мед. наук / Бикбова Гузель Мухаррамовна. - Уфа, 2007. - 23 с.
14. Бобровских, Н.В. Оптические аберрации при кератоконусе и изучение возможностей их компенсации: автореф. дис. …канд. мед. наук / Бобровских Наталия Валерьевна. - М., 2009. - 22 с.
15. Бодрова, С.Г. Морфофункциональные изменения роговицы после длительного ношения мягких контактных линз и их влияние на результаты кераторефракционных операций: дис. …канд. мед. наук / Бодрова Светлана Геннадьевна. - Саранск, 2009. - С.101-104.
16. Гарипова, Е.М. Оценка ультраструктуры роговицы и трансплантата после эпикератопластики при кератоконусе / Е.М.Гарипова, А.А.Бикбулатова // Федоровские чтения – 2014 / Сб. науч. статей / ФГУ «МНТК «Микрохирургия глаза». - М., 2014. - С.39.

17. Горскова, Е.Н. Визуальные исходы сквозной кератопластики у больных кератоконусом на разных стадиях заболевания / Е.Н.Горскова, Е.Н.Севостьянов // Глаз. - 1998. - № 3. - С.6-11.
18. Горскова, Е.Н. Клиника, патогенетические варианты течения, диагностика и роль медикаментозных средств в лечении кератоконуса: дис. ...д-ра мед. наук / Горскова Евгения Николаевна. - М., 1998. - с. 245.
19. Горскова, Е.Н. Апоптоз кератоцитов при кератоконусе / Е.Н.Горскова [и др.] // Вестн. офтальмол. - 2002. - Т. 118, № 4. - С.36-38.
20. Гребенюк, Т.Н. Факторы риска развития индуцированных кератэктазий после LASIK / Т.Н.Гребенюк, А.Г.Щуко, Т.Н.Юрьева, О.В.Писаревская, Е.П.Ивлева // Федоровские чтения – 2014 / Сб. науч. статей / ФГУ «МНТК «Микрохирургия глаза». - М., 2014. - С.41.
21. Гурбанов, Р.С. Интрастромальная кератопластика в коррекции миопии и миопического астигматизма при кератоконусе: дис. …канд. мед. наук / Гурбанов Рашадат Сади Оглы. - М., 2010. - 133 с.
22. Дога, А.В. Топографически ориентированная ФРК как метод зрительной реабилитации пациентов с кератоконусом после имплантации роговичных сегментов и кросслинкинга роговичного коллагена / А.В.Дога, Ю.ИКишкин, С.Б.Измайлова, И.А.Захарова, Е.С.Бранчевская // Федоровские чтения – 2014 / Сб. науч. статей / ФГУ «МНТК «Микрохирургия глаза». - М., 2014. - С.43.
23. Дронов, М.М. Руководство по кератопластике / М.М.Дронов. – СПб.: Полиформ «Влазипресс», 1997. – С.44-116.
24. Душин, Н.В. Клинические возможности межслойной кератопластики / Н.В.Душин [и др.] // Клин. офтальмол. - 2000. - Т. 1, № 3. - С.72-77.
25. Егорова, Г.Б. Влияние многолетнего ношения контактных линз на состояние роговицы по данным конфокальной микроскопии / Г.Б.Егорова, А.А.Федоров, Н.В.Бобровских // Вестн. офтальмол. - 2008. - № 6. - С.25-29.
26. Егорова, Г.Б. Оптические аберрации глаза и возможности их компенсации с помощью контактных линз и хирургических вмешательств при первичных

аметропиях и кератоконусе / Г.Б.Егорова, Н.В.Бобровских, А.А.Федоров, Ю.С.Зуева // Вестн. офтальмол. - 2007. - № 5. - С.47-57.

27. Еричев, В.П. Анализатор биомеханических свойств глаза в оценке вязко-эластических свойств роговицы в здоровых глазах / В.П.Еричев [и др.] // Глаукома. - 2007. - № 1. - С.11-15.
28. Жадан, В.А. Интрастромальная кератопластика с имплантацией колец MyoRing в хирургическом лечении кератоконуса. Предварительные результаты / В.А.Жадан, О.И.Лебедев, Е.А.Калижникова // Офтальмохирургия. - 2014. - № 3. - С.31-34.
29. Золоторевский К.А. Лечение кератоконуса и вторичных эктазий методом локального кросслинкинга: дис. …канд. мед. наук / Золоторевский Кирилл Андреевич. – М., 2013. - 107 с.
30. Зотов, В.В. Изменения ультраструктуры стромы роговицы после проведения кросслинкинга / В.В.Зотов, В.В.Сальников, Н.А.Поздеева // Практическая медицина. - 2012. - Т.1, № 4. - С.95-96.
31. Зотов, В.В. Сравнительное гистохимическое исследование структуры коллагена нормальной и кератоконусной роговицы в ходе моделирования процедуры кросслинкинга с применением фемтолазера in vitro / В.В.Зотов, Н.П.Паштаев, Е.В.Ларионов, Н.А.Поздеева [и др.] // Катарактальная и рефракционная хирургия. - 2013. - № 2. - С.32-36.
32. Зотов, В.В. Циркулярный тоннельный кросслинкинг роговичного коллагена с применением фемтосекундного лазера в лечении пациентов с прогрессирующим кератоконусом: дис. …канд. мед. наук / Зотов Вадим Валерьевич. - Москва, 2016. - С.118-131.
33. Ивановская, Е.В. Оптические и функциональные результаты сквозной кератопластики при кератоконусе / Е.В.Ивановская // Офтальмол. журн. - 2000. - № 4. - С.17-20.
34. Ивановская, Е.В. Особенности структурных изменений соединительной ткани склеры при генетически обусловленных прогрессирующих эктазиях роговицы

(кератоконусе, краевой прозрачной дегенерации роговицы) / Е.В.Ивановская, Н.Е.Думброва // Офтальмол. журн. - 2002. - № 1. - С.17-21.

35. Ивановская, Е.В. Клинико-анатомическая классификация острого кератоконуса / Е.В.Ивановская // Офтальмол. журнал. - 2004. - №1. - С.9-13.
36. Измайлова, С.Б. Интрастромальная кератопластика с имплантацией сегментов как возможность ремоделирования измененной роговицы при кератэктазиях различного генеза / С.Б.Измайлова, Х.П.Тахчиди, З.И.Мороз // Современные технологии катарактальной и рефракционной хирургии – 2009 / Сб. науч. статей / ФГУ «МНТК «Микрохирургия глаза». - М., 2009. - С.361-364.
37. Измайлова, С.Б. Осложнения нелазерной интрастромальной кератопластики с имплантацией роговичных сегментов в лечении эктазий различного генеза и их профилактика / С.Б.Измайлова, З.И.Мороз, С.А.Авраменко // Федоровские чтения – 2012 / Сб. науч. статей / ФГУ «МНТК «Микрохирургия глаза». - М., 2012. - С.42.
38. Измайлова, С.Б. Кросслинкинг после имплантации роговичных сегментов в лечении прогрессирующих кератэктазий различного генеза – целесообразность или необходимость? / С.Б.Измайлова, З.И.Мороз, С.А.Авраменко, Д.Е.Мерзлов, С.Л.Легких // Федоровские чтения – 2012 / Сб. науч. статей / ФГУ «МНТК «Микрохирургия глаза». - М., 2012. - С.44.
39. Измайлова, С.Б. Медико-технологическая система хирургического лечения прогрессирующих кератэктазий различного генеза: дис. …д-ра мед. наук / Измайлова Светлана Борисовна. - М., 2014. - 314 с.
40. Искаков, И.А. Новый метод выполнения кросслинкинга роговичного коллагена у пациентов с тонкой роговицей / И.А.Искаков, С.В.Костенев, В.В.Черных // Современные технологии катарактальной и рефракционной хирургии – 2013 / Сб. науч. статей / ФГУ «МНТК «Микрохирургия глаза». - М., 2013. - С.228-232.
41. Калинников, Ю.Ю. Клинико-функциональные результаты использования полных, разомкнутых и градиентных кольцевидных интрастромальных роговичных имплантатов у пациентов с кератоконусом / Ю.Ю.Калинников, И.Э.Иошин,

Г.Д.Леонтьева, С.В.Новиков, Ю.В.Селифанов, А.Р.Григорян // Федоровские чтения – 2014 / Сб. науч. статей / ФГУ «МНТК «Микрохирургия глаза». - М., 2014. - С.50.

42. Калинников, Ю.Ю. Имплантация интрастромального роговичного кольца в коррекции астигматизма высокой степени после передней послойной глубокой кератопластики / Ю.Ю.Калинников, И.Э.Иошин, А.Р.Григорян // Катарактальная и рефракционная хирургия. - 2015. - №4. - С.30-34.
43. Карамян, А.А. Имплантация интрастромальных роговичных сегментов при кератоконусе (Обзор литературы) / А.А.Карамян, Ю.Н.Юсеф, М.И.Махмуд // Вестник офтальмологии. - 2012. - № 1. - С.47—51.
44. Каспарова, Е.А. Ранняя диагностика, лазерное и хирургическое лечение кератоконуса: автореф. ... дис. д-ра мед. наук / Каспарова Елизавета Аркадьевна. - М., 2003. - 21 с.
45. Качалина, Г.Ф. Кератоконус и послеоперационная эктазия роговицы: мифы и реальность / Г.Ф.Качалина, Ю.И.Кишкин, Н.В.Майчук, О.И.Кондакова // Современные технологии катарактальной и рефракционной хирургии – 2010 / Сб. науч. статей / ФГУ «МНТК «Микрохирургия глаза». - М., 2010. - С.266-273.
46. Копаева, В.Г. Современные аспекты сквозной субтотальной кератопластики: дис. ... д-ра. мед. наук / Копаева Валентина Григорьевна. - М., 1982. - 435 с.
47. Костенев, С.В. Клинико-функциональные результаты имплантации интрастромальных роговичных сегментов (ИРС) с использованием фемтосекундного лазера по усовершенствованному методу / С.В.Костенев, В.В.Черных // Современные технологии катарактальной и рефракционной хирургии – 2013 / Сб. науч. статей / ФГУ «МНТК «Микрохирургия глаза». - М., 2013. - С.264-271.
48. Куликова, И.Л. Кераторефракционная лазерная хирургия в реабилитации детей и подростков с гиперметропической рефракцией: дис. …д-ра мед. наук / Куликова Ирина Леонидовна. - М., 2009. - С.309-315.
49. Лебедь, Л.В. Фемтосекундная сквозная кератопластика при кератоконусе / Л. В.Лебедь, Н.П.Паштаев // Офтальмохирургия. - 2012. - № 1. - С.62-68.

50. Лебедь, Л.В. Оценка биомеханической силы послеоперационного рубца после фемтосекундной сквозной кератопластики / Л.В.Лебедь, Н.А.Поздеева // Офтальмохирургия. - 2012. - № 4. - С.18-21.
51. Лебедь, Л.В. Фемтосекундная сквозная кератопластика с комбинированным роговичным профилем при кератоконусе: дис. …канд. мед. наук / Лебедь Лариса Васильевна. - Москва, 2013. - С.110-114.
52. Малюгин, Б.Э. Лечение парацентральных кератэктазий различного генеза методом интрастромальной кератопластики с имплантацией роговичного сегмента в зону наибольшей эктазии / Б.Э.Малюгин, С.Б.Измайлова, С.А.Авраменко, Д.Е.Мерзлов // Офтальмохирургия. - 2011. - №4. - С.16-22.
53. Малюгин, Б.Э. Глубокая передняя послойная кератопластика с использованием фемтосекундного лазера Intralase 60 kHz: первый опыт / Б.Э.Малюгин, А.Н.Паштаев, Ю.Н.Елаков [и др.] // Практическая медицина. - 2012. - Т.1, № 4. - С.100-103.
54. Маслова, Н.А. Формирование интрастромальных роговичных тоннелей для имплантации роговичных сегментов у пациентов с кератоконусом с помощью фемтосекундного лазера IntraLase / Н.А.Маслова [и др.] // Бюл. СО РАМН. - 2009. - № 4. - С.75-79.
55. Маслова Н.А. Фемтолазерная интрастромальная кератопластика с имплантацией роговичных сегментов в лечении пациентов с кератоконусом: дис. …канд. мед. наук / Маслова Надежда Александровна. - М., 2012. - 140 с.
56. Махмуд, М.И. Результаты имплантации интрастромальных роговичных сегментов при кератоконусе: дис. …канд. мед. наук / Махмуд Мадар Исса. - М., 2012. - 132 с.
57. Мерзлов, Д.Е. Клинико-экспериментальное обоснование оптимизированной технологии УФ-кросслинкинга в лечении кератоконуса: дис... канд. мед. наук / Мерзлов Денис Евгеньевич. - М., 2014. - 110 с.
58. Милова, С.В. Хирургическое лечение миопии и астигматизма у пациента с кератоконусом (клинический случай) / С.В.Милова // Современные технологии катарактальной и рефракционной хирургии — 2012 / Сб. науч. статей / ФГУ «МНТК «Микрохирургия глаза». - М., 2012. - С.249-252.

59. Милова, С.В. Динамика изменения зрительных функций после имплантации интрастромального кольца MyoRing для лечения кератоконуса / С.В.Милова, А.Даксер // Федоровские чтения – 2014 / Сб. науч. статей / ФГУ «МНТК «Микрохирургия глаза». - М., 2014. - С.70.
60. Милова, С.В. Клинический случай - лечение пост-LASIK кератэктазии методом имплантации MyoRing в строму роговицы / С.В.Милова, А.Даксер // Современные технологии катарактальной и рефракционной хирургии — 2015 / Сб. науч. статей / ФГУ «МНТК «Микрохирургия глаза». - М., 2015. - С.167-168.
61. Мороз, З.И. Интрастромальная кератопластика при кератэктазиях различного генеза / З.И.Мороз, С.Б.Измайлова, Е.В.Ковшун // Медицинская технология. - М., 2008. - С.6-9.
62. Мороз, З.И. Хирургическое лечение кератоконуса на ранних стадиях заболевания методом интрастромальной кератопластики с имплантацией сегментов / З.И.Мороз, С.Б.Измайлова, Ю.Ю.Калинников, Р.С.Гурбанов, С.Л.Легких, И.Н.Шормаз // Офтальмохирургия. - 2012. - № 4.- С.22-27.
63. Мороз, З.И. Интрастромальная кератопластика с имплантацией сегментов в сочетании с кросслинкингом роговичного коллагена / З.И.Мороз, С.Б.Измайлова, С.Л.Легких, Д.Е.Мерзлов // Офтальмохирургия. - 2013. - №3. - С.17-22.
64. Мороз, З.И. Интрастромальная кератопластика с имплантацией роговичных сегментов в коррекции посткератопластического астигматизма. Первые результаты / З.И.Мороз, А.Н.Токмакова, О.С.Волкова, Е.В.Ковшун // Вестник Оренбургского государственного университета. - 2014. - №12. - С.218-222.
65. Пат. 2400194 Российская Федерация, МПК A61F7/009. Способ лечения начального, развитого и далекозашедшего кератоконуса/ Тахчиди Х.П., Мороз З.И., Измайлова С.Б., Чуприн В.В., Авраменко С.А. ; заявитель и патентообладатель ФГУ МНТК «Микрохирургия глаза» им.акад. С. Н. Федорова (RU). -№2009120235 ; заявл. 28.05.2009 ; опубл. 27.09.2010, Бюл. № 27. - 6 с.

66. Паштаев, А.Н. Глубокая передняя послойная фемтокератопластика в лечении пациентов с кератоконусом: дис. …канд. мед. наук / Паштаев Алексей Николаевич. - Москва, 2013. - 148 с.
67. Паштаев, Н.П. Трехлетний опыт применения фемтосекундного лазера для интрастромальной кератопластики у пациентов с кератоконусом / Н.П.Паштаев, Н.А.Маслова, С.В.Сусликов // Современные технологии катарактальной и рефракционной хирургии – 2010 / Сб. науч. статей / ФГУ «МНТК «Микрохирургия глаза». - М., 2010. - С.311-316.
68. Паштаев, Н.П. Коррекция миопии высокой степени в сочетании с тонкой роговицей методом фемтолазерной интрастромальной имплантации кольца MyoRing / Н.П.Паштаев [и др.] // Катарактальная и рефракционная хирургия. - 2013. - Т.13, № 4. - С.25-28
69. Паштаев, Н.П. Сравнительный анализ клинико-функциональных результатов фемтолазерных имплантаций интрастромальных сегментов и колец MyoRing у пациентов с кератоконусом / Н.П.Паштаев [и др.] // Офтальмохирургия. - 2014. - № 3. - С.35-41.
70. Паштаев, Н.П. Локальный фемтокросслинкинг роговичного коллагена у пациентов с прогрессирующим кератоконусом / Н.П.Паштаев, В.В.Зотов // Федоровские чтения – 2014 / Сб. науч. статей / ФГУ «МНТК «Микрохирургия глаза». - М., 2014. - С.84.
71. Паштаев, Н.П. Предварительные результаты фемтолазерной интрастромальной имплантации колец MyoRing в лечении пеллюцидной дегенерации роговицы / Н.П.Паштаев [и др.] // Катарактальная и рефракционная хирургия. - 2015. - № 2. - С.20-24.
72. Паштаев, Н.П. Сравнительный анализ влияния различных вариантов кросслинкинга на биохимическую стабильность роговицы / Н.П.Паштаев [и др.] // Вестник офтальмологии. – 2016. - № 2. - С.38-46.
73. Пенкина А.В. Комбинированное лечение кератоконуса: фемтолазерная имплантация интрастромальных роговичных сегментов в сочетании с кросслинкингом

роговичного коллагена: автореф. дис. …канд. мед. наук / Пенкина Анастасия Владимировна. - М., 2012. - 25 с.

74. Севостьянов, Е.Н. Кератоконус / Е.Н.Севостьянов, Е.Н.Горскова, В.Ф.Экгардт. - Челябинск, 2005. - С.4-7.
75. Ситник, Г.В. Пересадка роговицы с использованием фемтосекундного лазера / Г.В. Ситник // Федоровские чтения – 2014 / Сб. науч. статей / ФГУ «МНТК «Микрохирургия глаза». - М., 2014. - С.84.
76. Слепова, О.С. Значение иммунологического мониторинга при пересадках роговицы / О.С.Слепова, П.В.Макаров, И.Г.Куликова [и др.] // Федоровские чтения – 2014 / Сб. науч. статей / ФГУ «МНТК «Микрохирургия глаза». - М., 2014. - С.84.
77. Слонимский, Ю.Б. Место сквозной субтотальной трансплантации роговицы в хирургии кератоконуса на современном этапе / Ю.Б.Слонимский, А.Ю.Слонимский // Федоровские чтения. Новые технологии в лечении заболеваний роговицы / Сб. науч. статей / ФГУ «МНТК «Микрохирургия глаза». - М., 2004. - С.339-344.
78. Солодкова, Е.Г. Анализ отдаленных результатов кросслинкинга роговичного коллагена при лечении прогрессирующего кератоконуса / Е.Г.Солодкова, И.А.Ремесников // Практическая медицина. - 2012. - Т.1. - С.118-120.
79. Солодкова, Е.Г. Модифицированная методика кросслинкинга роговичного коллагена с точечной дозированной эксимерлазерной деэпителизацией: дис. …канд. мед. наук / Солодкова Елена Геннадиевна. - М., 2016. - 121 с.
80. Суркова, В.К. Коррекция остаточных аметропий после эпикератопластики по поводу кератоконуса методом имплантации интрастромальных роговичных сегментов Keraring / В.К.Суркова, А.Х.Исхакова // Вестник Оренбургского государственного университета. - 2013. - №4. - С.250-252.
81. Сусликов, С.В. Динамика зрительных функций и биомеханических свойств роговицы после лазерной термокератопластики у пациентов с кератоконусом / С.В.Сусликов, Н.А.Маслова, Н.П.Паштаев // Офтальмохирургия. - 2009. - № 4. - С.4-9.

82. Терещенко, А.В. Имплантация интрастромальных роговичных сегментов при кератоконусе с применением фемтосекундного лазера / А.В.Терещенко, Ю.А. Белый, Н.А Головач // Федоровские чтения – 2014 / Сб. науч. статей / ФГУ «МНТК «Микрохирургия глаза». - М., 2014. - С.93.
83. Терещенко, А.В. Частота интраоперационных осложнений при формировании роговичного лоскута на фемтосекундном лазере / А.В.Терещенко, Ю.А.Белый, Н.АГоловач, С.Н.Попов, Ю.Ю.Титова // Федоровские чтения – 2014 / Сб. науч. статей / ФГУ «МНТК «Микрохирургия глаза». - М., 2014. - С.94.
84. Титаренко, З.Д. Новые методы хирургического и медикаментозного лечения кератоконуса: дис. …д-ра. мед. наук / Титаренко Зинаида Давыдовна. - Одесса, 1984. - 235 с.
85. Федоров, С.Н., Егорова Э.В. Хирургическое лечение травматических катаракт с интраокулярной коррекцией / С.Н.Федоров, Э.В.Егорова. - М, 1985. - 328 с.
86. Фролов, М.А. Межслойная секторальная кератопластика в хирургической коррекции астигматизма / М.А.Фролов [и др.] // Вестн. офтальмол. - 1996. - № 2. - С.15-18.
87. Шустеров, Ю.А. 25-летний опыт применения интерламеллярной рефракционной тоннельной кератопластики / Ю.АШустеров // Федоровские чтения – 2014 / Сб. науч. статей / ФГУ «МНТК «Микрохирургия глаза». - М., 2014. - С.100.
88. Alio, J.L. One or 2 lntacs segments for the correction of keratoconus / J.L.Alio [et al.] // J. Cataract. Refract. Surg. - 2005. - Vol.31, № 5. - P.943-953.
89. Alio, J.L. lntracorneal asymmetrical rings for keratoconus: where should the thicker segment be implanted? / J.L.Alio, M.H.Shabayek // J. Refract. Surg. - 2006. - Vol. 22, № 3. - P.307-309.
90. Alio, J.L. Analysis of results related to good and bad outcomes of lntacs implantation for keratoconus correction / J.L.Alio [et al.] // J. Cataract. Refract. Surg. - 2006. - Vol. 32, № 5. - P.756-761.
91. Alio, J.L. Intracorneal ring segments for keratoconus correction: long-term follow-up. / J.L.Alio, M.H. Shabayek, A.Artola // J. Cataract. Refract. Surg. - 2006. - Vol. 32. - №6. - P.978-985.

92. Alio, J.L. Clinical outcomes after complete ring implantation in corneal ectasia using the femtosecond laser technology. A pilot study./ J.L.Alio, D.P.Pinero, A.Daxer// Ophthalmology. - 2011. - Vol.118., № 7. - P.1282-1290.
93. Anwar, M. Big-bubble technique to bare Descemet's membrane in anterior lamellar keratoplasty / M.Anwar, K.Teichmann // J. Cataract. Refract. Surg. - 2002. - Vol. 28 - P.398-403.
94. Archila, E. Deep lamellar keratoplasty dissection of host tissue with intrastromal air injection / E. Archila // Cornea. - 1985. - Vol. 3, № 3. - P.217-218.
95. Asri, D. Corneal collagen crosslinking in progressive keratoconus: multicenter results from the French National Reference Center for Keratoconus / D.Asri, D.Touboul, P.Fournie et al. // J. Cataract. Refract. Surg. - 2011. - Vol. 37, № 12. - P.2137–2143.
96. Barraquer, C.C. Five-year results of laser in situ keratomileusis (LASIK) after penetrating keratoplasty / C.C.Barraquer, T.Rodriguez-Barraquer // Item. - 2004. - Vol. 23, № 3. - P.243-248.
97. Bechrakis, N. Reccurent keratoconus / N.Bechrakis [et al.] // Item. - 1994. - Vol.13, № 1. - P.73-77.
98. Bedi, R. Refractive and topographic stability of Intacs in eyes with progressive keratoconus: five-year follow-up / R.Bedi, D.Touboul, L.Pinsard, J.Colin // J. Refract. Surg. - 2012. - Vol. 28, №6. - P.392-396
99. Behrouz, M.J. Intacs Followed by MyoRing Implantation in Severe Keratoconus / M.J.Behrouz, H.Hashemian, M.Khodaparast, A.S.Rad, M.J.Shadravan // Refract. Surg. - 2013 - Vol. 29, № 5. - P.364-366.
100. Buzzonetti L. Transepithelial corneal cross-linking in pediatric patients: early results / L.Buzzonetti, G.Petrocelli // J. Refract. Surg. - 2012 - Vol. 28, №11. - P.763-767
101. Caporossi, A. Long-term results of riboflavin ultraviolet a corneal collagen cross-linking for keratoconus in Italy: the Siena eye cross study / A.Caporossi, C.Mazzotta, S.Baiocchi et al. // Am. J. Ophthalmol. - 2010. - Vol. 149, № 4. - P.585–593.
102. Colin, J. Correcting keratoconus with intracomeal rings / J.Colin [et al.] // J. Cataract. Refract Surg. - 2000. - Vol. 26, №8. - P.1117-1122.

103. Colin J. Intacs inserts for treating keratoconus: one-year results / J.Colin [et al.] // Ophthalmology. - 2001. - Vol. 108, №8. - P.1409-1414.

104. Colin, J. Current surgical options for keratoconus / J.Colin, S.Velou // J. Cataract. Refract. Surg. - 2003. - Vol. 29, №2. - P.379-386.

105. Colin, J. Intacs for the correction of keratoconus: two-year follow-up / J.Colin, F.J. Malet // J. Cataract Refract. Surg. - 2007. - Vol. 33, №1. - P.69-74.

106. Coskunseven, E. Intrastromal corneal ring segment implantation with the femtosecond laser in a post-keratoplasty patient with recurrent keratoconus / E.Coskunseven [et al.] // J. Cataract. Refract. Surg. - 2007. - Vol. 33, №10. - P.1808-1810.

107. Davis, L.J. Collaborative Longitudinal Evaluation of Keratoconus (CLEK) Study Group. Longitudinal changes in visual acuity in keratoconus / L.J.Davis [et al.] // Invest. Ophthalmol. Vis. Sci. - 2006. - Vol. 47, № 2. - P.489-500.

108. Daxer, A. Collagen Fibrils in the Human Corneal Stroma: Structure and Aging / A.Daxer, K.Misof, B.Grabner [et al.] // Invest. Ophthalmol. Vis. Sci. - 1998. - Vol. 39. - P.644-648.

109. Daxer, A. Adustable Intracorneal Ring in a Corneal Pocket for Keratoconus /A.Daxer // J. Refract. Surg. - 2010. - № 26. - P.217-221.

110. Daxer, A. Intracorneal continous ring implantation for keratoconus: one year follow-up / A.Daxer, H.Mahmood, R.S.Venkateswaran // J. Cataract. Refract. Surg. - 2010. - Vol.36. - P.1296-1302.

111. Daxer, A. MyoRing for central and noncentral keratoconus / A.Daxer // International Journal of Keratoconus and Ectatic Corneal Diseases. – 2012. - № 1. - P.117-119.

112. Daxer, A. Corneal thickness after MyoRing implantation for keratoconus / A.Daxer // International Journal of Keratoconus and Ectatic Corneal Diseases. – 2014. - № 3. - P.15-19.

113. Daxer A. Biomechanics of Corneal Ring Implants / A.Daxer // Cornea. - 2015. - №11. - P.1493-1498.

114. Daxer, B. MyoRing Treatment for Keratoconus: DIOPTEX PocketMaker vs. Ziemer LDV for corneal pocket creation / B.Daxer, H.Mahmoud, A.Daxer // International Journal of Keratoconus and Ectatic Corneal Diseases. - 2012. - № 1. - P.151-152.

115. Eiferman, R.A. Recurrence of keratoconus / R.A.Eiferman // Br. J. Ophthalmol. - 1984. - Vol. 68, № 4. - P.121-123.

116. Ertan, A. Intracorneal rings for keratoconus and keratectasia / A.Ertan, J.Colin // J. Cataract. Refract. Surg. - 2007. - Vol. 33, № 7. - P.1303-1314.

117. Ertan, A. Analysis of centration of Intacs segments implanted with a femtosecond laser / A.Ertan, G.Kamburoglu // J. Cataract. Refract. Surg. - 2007. - Vol. 33, № 3. - P.484-487.

118. Ertan, A. Comparison of outcomes of 2 channel sizes for intrastromal ring segment implantation with a femtosecond laser in eyes with keratoconus / A.Ertan, G.Kamburoglu, U.Akgtin // J. Cataract. Refract. Surg. - 2007. - Vol. 33. № 4. - P.648-653.

119. Fernández-Vega Cueto, L. Intrastromal Corneal Ring Segment Implantation in 409 Paracentral Keratoconic Eyes / L.F-V.Cueto [et al.] // Cornea. - 2016.-№3. - P.225-230.

120. Filippello, M. Transepithelial corneal collagen crosslinking: bilateral study / M.Filippello, E.Stagni, D.O'Brart // J. Cataract. Refract. Surg. - 2012. - Vol. 38, № 8. - P.283–291.

121. Fink, B.A. Collaborative Longitudinal Evaluation of Keratoconus (CLEK) Study Group. Differences in Keratoconus as a Function of Gender / B.A.Fink [et al.] // Am. J. Ophthalmol. - 2005. - Vol. 140, № 3. - P.459-468.

122. Grewal, D.S. Corneal collagen crosslinking using riboflavin and ultraviolet-A light for keratoconus: one-year analysis using Scheimpflug imaging / D.S.Grewal [et al.] // J. Cataract. Refract. Surg. - 2009. Vol. 35. - P.425–456.

123. Hollingsworth, J.G. Correlation of the appearance of the keratoconic cornea in vivo by confocal microscopy and in vitro by light microscopy / J.G.Hollingsworth, R.E.Bonshek, N.Efron // Cornea. - 2005. - Vol. 24, № 4. - P.397-405.

124. Hosny, M. Femtosecond laser-assisted implantation of complete versus incomplete rings for keratoconus treatment / M.Hosny, E.El-Mayah, M.K.Sidky, M.Anis // Clin. Ophthalmol. - 2015. - Vol. № 9. - P.121-1277.

125. Imre, L. In vivo confocal corneal microscopy after keratoplasty / L.Imre, M.Rech, A.Nagymihaly // Ophthalmologe. - 2005. - Vol. 102, № 2. - P.140-142.

126. Iseli, H.P. Laboratory measurement of the absorption coefficient of riboflavin for ultraviolet light (365 nm) / H.P.Iseli, M.Popp, T.Seiler // J. Refract. Surg. - 2011. - Vol. 27, № 3. - P.195–201.

127. Jabbarvand M. Continuous intracorneal ring implantation for keratoconus using a femtosecond laser / M.Jabbarvand, A.Salamatrad, H.Hashemian, M.Mazloumi, M.J.Khodaparast // Cataract. Refract. Surg. – 2013. - Vol. 39, №7. - P.1081-1087.

128. Jabbarvand M. Implantation of a complete intrastromal corneal ring at 2 different stromal depths in keratoconus / M.Jabbarvand, H.Hashemi, M.Mohammadpour, H.Khojasteh, M.Khodaparast, H.Hashemian // Cornea. - 2014. - Vol. 33, №6. - P.141-144.

129. Janani, L. MyoRing Implantation in Keratoconic Patients: 3 years Follow-up Data. / L.Janani, K.Jadidi, S.A.Mosavi, F.Nejat, M.Naderi, K.Nourijelyani // J. Ophthalmic. Vis. Res. - 2016. - Vol. 11, № 2. - P.26-30.

130. Kanellopoulos, A.J. Modified intracorneal ring segment implantations (1NTACS) for the management of moderate to advanced keratoconus: efficacy and complications / A.J.Kanellopoulos [et al.] // Cornea. - 2006. - Vol. 25, № 1. - P.29-33.

131. Kang, S.Y. Anterior stromal puncture for treatment of contact lens-intolerant keratoconus patients. / S.Y.Kang, Y.K.Park, J.S.Song, H.M.Kim // Graefe's Archive for Clinical and Experimental Ophthalmology. - 2011. - Vol. 249. - № 1. - P.89–92.

132. Kennedy, R.H. A 48-year clinical and epidemiologic study of keratoconus / R.H.Kennedy, W.M.Bourne, L.A.Dyer // Am. J. Ophthalmol. - 1986. - Vol. 101, № 3. - P.267-273.

133. Koller, T. Flattening of the cornea after collagen crosslinking for keratoconus / T.Koller, B.Pajic, P.Vinciguerra, T.Seiler // J. Cataract. Refract. Surg. - 2011. - Vol. 37, № 8. - P.1488–1492.

134. Kubaloglu, A. Comparison of 2 intrastromal corneal ring segment models in the management of keratoconus / A.Kubaloglu [et al.] // J. Cataract. Refract. Surg. - 2010. - Vol. 36, № 6. - P.978-985.

135. Kwitko, S. Ferrara inlracorneal ring segment for keratoconus / S. Kwitko [et al.] // J. Cataract. Refract. Surg. - 2004. - Vol.30, № 4. - P.812-820.

136. Kymionis, G.D. Long-term follow-up of Intacs in keratoconus / G.D.Kymionis, C.S. Siganos // Am. J. Ophthalmol. - 2007. Vol. 143. - P.236-244.

137. Kymionis, G.D. One-year follow-up of corneal confocal microscopy after corneal cross-linking in patients with post-laser in situ keratosmileusis ectasia and keratoconus / G.D.Kymionis, V.F.Diakonis, M.Kalyvianaki, D.Portaliou // Am. J. Ophthalmol. - 2009. - Vol. 147, № 5. - P.774 –778.

138. Kymionis, G.D. Simultaneous topography-guided photorefractive keratectomy followed by corneal collagen cross-linking for keratoconus / G.D.Kymionis, D.M.Portaliou, G.A.Kounis // Am. J. Ophthalmol. - 2011. - Vol. 152, № 5. - P.748-755.

139. Kymionis, G.D. Corneal collagen cross-linking with riboflavin and ultraviolet-A irradiation in patients with thin corneas / G.D.Kymionis, D.M.Portaliou, V.F.Diakonis, G.A.Kounis // Am. J. Ophthalmol. - 2012. - Vol. 153, № 1. - P.24-28.

140. Leccisotti, A. Transepithelial corneal collagen cross-linking in keratoconus / A.Leccisotti, T.Islam // J. Refract. Surg. - 2010. - Vol. 26, № 12. - P.942–948.

141. Li, Y. The apoptosis and proliferation after photorefractive keratectomy / Y.Li [et al.] // Zhonghua Yan Ke Za Zhi. - 1999. - Vol. 35, № 1. - P.29-32.

142. Mahmood, H. Implantation of a complete corneal ring in an intrastromal pocket for keratoconus / H.Mahmood, R.S.Venkateswaran, A.Daxer // J. Refract. Surg. - 2011. - Vol. 27, № 1. - P.63-68.

143. Mazzotta, C. Morphological and functional correlations in riboflavin UV A corneal collagen cross-linking for keratoconus / C.Mazzotta, T.Caporossi, R.Denaro // Acta. Ophthalmol. - 2012. - Vol. 9, № 3. - P.259-265.

144. Messmer, E.M. Morphological and Immunohistochemical Changes After Corneal Cross-Linking / E.M.Messmer, P.Meyer, M.C.Herwig // Cornea. - 2013. - Vol. 32. - № 2. - P.111-117.

145. Miranda, D. Ferrara intrastromal corneal ring segment for severe keratoconus / D.Miranda [et al.] // J. Refract. Surg. - 2003. - Vol.19, № 6. - P.645-653.

146. Mohammadpour, M. Technique of simultaneous femtosecond laser assisted Myoring implantation and accelerated intrastromal collagen cross-linking for management of

progressive keratoconus: A novel technique / M.Mohammadpour, H.Hahemi, M.Jabbarvand // Cont. Lens Anterior Eye. - 2016. - Vol. 39, №1. – P.9-14.

147. Mohebbi, M. Visual outcomes after femtosecond-assisted intracorneal MyoRing implantation: 18 months of follow-up. / M.Mohebbi, H.Hashemi, S.Asgari, S.Bigdeli, K.A.Zamani // Graefes Arch. Clin. Exp. Ophthalmol. - 2016. - Vol. 254, № 5. - P.917-922.
148. Pakrou, N. Deep lamellar keratoplasty in the treatment of keratoconus / N.Pakrou [et al.] // Ophthalmologies. - 2006. - Vol. 220, № 3. - P.164-169.
149. Patel, N. Corneal ectasia following deep lamellar keratoplasty / N. Patel [et al.] // Br. J. Ophthalmol. - 2003. - Vol. 87, № 6. - P.799-800.
150. Pesando, P.M. Treatment of keratoconus with Ferrara ICRS and consideration of the efficacy of the Ferrara nomogram in a 5-year follow-up / P.M.Pesando [et al.] // Eur. J. Ophthalmol. - 2010. - Vol. 20, № 5. - P.865-873.
151. Rabinowitz, Y.S. Keratoconus / Y.S.Rabinowitz // Surv. Ophthalmol. - 1998. - Vol. 42, № 4. - P.297-319.
152. Ruckhofer, J. Confocal microscopy after implantation of intrastromal corneal ring segments / J.Ruckhofer [et al.] // Ophthalmolog. - 2000. - Vol. 107, № 12. - P.2144-2151.
153. Seiler, T. Corneal Ectasia: prevention and management / T.Seiler, J.Perez-Santonja, MarinhoA., [et al.] // EuroTimes. - 2006. - № 4. - P.16-17.
154. Seiler, T. Progress is being made towards the prevention and treatment of post-LASIK ectasia / T.Seiler, J.Guell, P.S.Binder [et al.] // Eurotimes. - 2010. - № 3. - P.8-9.
155. Siganos, D. Ferrara intrastromal corneal rings for the correction of keratoconus / D.Siganos [et al.] // J. Cataract. Refract. Surg. - 2002. - Vol. 28., № 11. - P.1947-1951.
156. Siganos, C.S. Management of keratoconus with Intacs / C.S.Siganos [et al.] // Am. J. Ophthalmol. - 2003. - Vol. 135, №1. - P.64-70.
157. Sproel, E. Increased rigidity of the cornea caused by intrastromal cross-linking / E.Sproel [et al.] // Ophthalmol. - 1997. - Vol. 94, № 2. - P.902-906.
158. Spoerl, E. Increased resistance of crosslinked cornea against enzymatic digestion / E.Spoerl, G.Wollensak, T.Seiler // Curr. Eye Res. - 2004. - Vol. 29, № 1. - P.35-40.

159. Studený, P. Clinical Results after Continuous Corneal ring (MyoRing) Implantation in Keratoconus Patients / P.Studený, D.Křížová, Z.Straňák, P.Kuchynka // Cesk. Slov. Oftalmol. - 2015. - Vol. 71, № 1. - P.87- 90.

160. Torquetti, L. Long-term follow-up of intrastromal corneal ring segments in keratoconus / L.Torquetti, R.F.Berbel, P.Ferrara // J. Cataract. Refract. Surg. - 2009. - Vol. 35, № 10. - P.1768-1773.

161. Torquetti, L. Intrastromal corneal ring segments implantation in patients with keratoconus: 10-year follow-up. / L.Torquetti, G.Ferrara, F.Almeida, L.Cunha, L.P.Araujo, A.Machado, J.Marcelo Lyra, J.Merayo-Lloves, P.Ferrara // J. Refract. Surg. - 2014 - Vol. 30, №1. - P.2-26.

162. Watson, S.L. Comparison of deep lamellar keratoplasty and penetrating keratoplasty in patients with keratoconus / S.L.Watson [et al.] // Ophthalmoiolgy. - 2004. - Vol. 111, № 9. - P.1676-1682.

163. Wei, S.S. Corneal biomechanical properties in keratoconic and normal eyes / S.S.Wei [et al.] // Zhonghua Yan Ke Za Zhi. - 2016. - Vol. 52, № 9. - P.669-673.

164. Wollensak, G. Keratocyte apoptosis after corneal collagen cross-linking using riboflavin/UVA treatment / G.Wollensak, E.Spoerl, M.Wilsch, T.Seiler // Cornea. - 2004. - Vol. 23, № 1. - P.43-49.

165. Wollensak, G. Biomechanical efficacy of collagen crosslinking in porcine cornea using a femtosecond laser pocket / G.Wollensak, C.M.Hammer, E.Spörl // Cornea. - 2014. - Vol. 33, № 3. - P.300-305.

166. Zadok, D. Penetratimng keratoplasty or keratoconus: long-term results / D.Zadok [et al.] // Cornea. - 2005. - Vol. 24, № 8. - P.959-961.

167. Zare, M.A. Visual, Keratometric and Corneal Biomechanical Changes after Intacs SK Implantation for Moderate to SevereKeratoconus / M.A.Zare, H.Z.Mehrjardi, M.Afarideh, H.Bahrmandy, S.F.Mohammadi // J. Ophthalmic. Vis. Res. - 2016. - Vol. 11, №11. - P.7-25.

168. Zhang, Y. Analysis of the effective dose of ultraviolet light in corneal cross-linking / Y.Zhang [et al.] // Int. J. Ophthalmol. - 2016 - Vol. 9, № 8. - P.1089-1093.