сроки купирования воспалительного процесса и повысить эффективность лечения.

2. Передняя оптическая когерентная томография дает возможность оценить состояние анатомических структур переднего отдела глаза (десцеметовой мембраны, угла передней камеры, радужки, хрусталика) при язвах роговицы до и после лечения.

Литература

1. *Абдуллаев Ш.Р.* Этиология, патогенез, клиника, диагностика и лечение кератомикозов (обзор литература) // Инфекция, иммунитет и фармокология. – 2013. – № 4. – С. 13-18.
2. *Абдуллаев Ш.Р., Камилов Х.М., Касымова М.С., Бабаханова Д.М. Зокирходжаев Р.А.* Результаты применения местных противогрибковых препаратов при передних офтальмомикозах // Тезисы докл. VI Всероссийской научной конференции молодых ученых «Актуальная проблемы офтальмологии». – М., 2011. – С 17-18.
3. *Егоров Е.А.* Неотложная офтальмология: Учеб. пособие. – М.: ГЭОТАР-Медиа, 2007. – С. 9-97.
4. К*амилов Х.М., Абдуллаев Ш.Р., Касымова М.С.* Особенности клинического течения постравматического грибково-бактериального язвенного кератита // Вісник проблем біології і медицини. – 2012. – Т., № 3.
5. *Камилов Х.М., Абдуллаев Ш.Р., Касымова М.С., Чанаев М.Р.* Особенности клинического течения кератита бактериально-грибковой этиологии. (случай из практики) // Тезисы докл. IX Всероссийской научно-практической конференции с международным участием «Федоровские чтения – 2011». – М., 2011. – С. 376.
6. *Майчук Ю.Ф.* Терапевтические алгоритмы при инфекционных язвах роговицы // Вестник офтальмологии. – 2000. – № 3. – С. 35-36.
7. *Майчук Ю.Ф.* Клинические формы кератомикозов. Дифлюкан в современной терапии // Рефракционная хирургия и офтальмология. – 2004. – № 1. – С. 44-48.
8. *Майчук Ю.Ф.* Кератомикозы: Методические рекомендации. – М., 1986.
9. *Сидорова М.В., Белоглазов В.Г., Атькова Е.Л.* Микотические заболевания слезоотводящих путей // Тезисы докл. III Всероссийской научной конференции молодых ученых «Актуальные проблемы офтальмологии». – М., 2008. – С. 238-240.
10. *Abdullayev Sh.R.* The Assessment of Optical Coherence Tomography Role in Keratomicosis // Вісник проблем біології і медицини. – 2013. – Т. 1, № 1.
11. *Abdullaev Sh.R., Kamilov H.M.* Efficiency of use of fluconazole in combination therapy of fungal keratitis // The 4th Biennial scientific meeting Asia cornea society. – Taiwan, 2014. – 132-133.
12. *Suzuki KY., Suzuki Y, Yokoi Y., Miyagawa Y., Metoki T., Yamazaki H., Nakazawa M.* A case of hypertrophic pachymeningitis impeding differential diagnosis of mycosis of orbital apex syndrome // Nippon Ganka Gakkai Zasshi. – 2010. – Aug. – 114 (8). – 687-691.

Васильева А.Ю.[1], Паштаев Н.П.[1], Школьник С.Ф.[1], Треушников В.В.[2]

Первые отечественные обтураторы слезных канальцев

[1]Чебоксарский филиал ФГАУ «МНТК «Микрохирургия глаза» им. акад. С.Н. Федорова» Минздрава России; [2]ООО «РЕПЕР», Нижний Новгород

РЕФЕРАТ

Цель. Разработать отечественный аналог обтураторов слезных канальцев, не уступающий импортным образцам. Оценить эффективность и безопасность их применения при лечении синдрома «сухого глаза» по результатам проведенного сравнительного анализа.

Материал и методы. В исследовании участвовало 3 группы пациентов. В 1-й группе (20 глаз) устанавливались силиконовые обтураторы фирмы FCI (Франция); во 2-й группе (20 глаз) – обтураторы нашей конструкции, произведенной ООО «РЕПЕР» (Нижний Новгород); в 3-й группе пациентов (40 глаз) проводилось консервативное лечение синдрома «сухого глаза». Сравнительному анализу подвергались показатели слезопродукции и состояние глазной поверхности. Биомикроскопии также подвергались сами обтураторы, оценивалось их положение, зоны контакта со стенками канальцев, конъюнктивы и кожи век, рассчитывался «процент удержания» обтураторов в разные сроки от момента имплантации.

Результаты. После блокирования слезных точек у пациентов 1-й и 2-й групп отмечено статистически достоверное увеличение слезопродукции

(проба Ширмера-1), увеличение времени разрыва прероговичной слезной пленки (проба Норна), уменьшение признаков ксероза конъюнктивы и роговицы по сравнению с дооперационными показателями, а также с 3-й группой пациентов. Процент удержания обтураторов в слезных точках оценивался через 1 мес. и в 1-й группе был выше – 95% (19 глаз) против 75% (15 глаз) во 2-й группе.

Выводы. Лакримальные обтураторы отечественного производства эффективны, комфортны в эксплуатации, обеспечивают полную окклюзию слезоотводящих путей, доступны по цене.

Ключевые слова: *синдром «сухого глаза», блокирование слезных точек, обтураторы отечественного производства.*

Актуальность

Больные с синдромом «сухого глаза» составляют значительную часть в структуре первичного офтальмологического приема – 12% в возрасте до 40 лет и свыше 67% пациентов старше 50 лет [1]. В последние годы достигнут определенный успех в лечении роговично-конъюнктивального ксероза. Наиболее естественным и эффективным способом сохранения нативной слезы за счет сокращения ее оттока у пациентов с выраженным снижением основной слезопродукции является блокирование слезных точек и канальцев. Ранее применялся более инвазивный способ блокирования слезооттока по Marube J. et al., при котором слезная точка закрывалась свободным лоскутом бульбарной конъюнктивы [6]. Недостатком данного метода является то, что иссечение лоскута ткани над слезной точкой существенно нарушает нормальные анатомические взаимоотношения в зоне переходной складки внутренней трети конъюнктивального мешка. Операция по Сомову Е.Е., Бржескому В.В. лишена этого недостатка, однако данный метод также требует отсепаровки конъюнктивы, но уже тарзальной, и покрытия ею слезной точки. К более простым методам закрытия слезных точек и канальцев относятся диатермокоагуляция и лазеркоагуляция, но и их сложно отнести к числу щадящих. Для функционального блокирования слезоотведения используется введение ботулотоксина А в область слезной точки, чем достигается нарушение иннервации мышечных волокон слезного канальца и временная утрата его насосной функции [2], однако дозирование нейротоксического эффекта представляется нам плохо контролируемым. Важным этапом в развитии методов удержания на глазной поверхности нативной слезы стали обтураторы канальцев различной конструкции и способов их имплантации. Широко известен лакримальный обтуратор производства фирмы FCI (Франция) [3]. Обтуратор имеет грибовидную форму, которая позволяет удерживать конструкцию в правильном положении длительное время. Данное изделие комплектуется инжектором, с которым обтуратор соединен таким образом, что после введения его в просвет слезной точки приводится в действие механизм, отделяющий обтуратор от инжектора.

Преимуществами блокирования слезооттока обтураторами является малая травматичность, обратимость, дозируемость метода, но и он не лишен недостатков. Силикон, из которого изготовлены обтураторы, нередко ведет себя агрессивно по отношению к контактирующим с ним тканям, вызывая местную реакцию в виде отека и гиперемии. При глубоком расположении слезных точек может страдать роговица, что может привести к серьезным осложнениям. Кроме того, описаны случаи, когда обтуратор полностью смещался в просвет слезного канальца, травмируя при этом его стенку. При акцидентном преждевременном отделении обтуратора от инжектора в ходе имплантации набор «обтуратор-инжектор» оказывается непригодным к дальнейшему использованию [4]. При ношении обтуратора часть пациентов отмечает дискомфорт в виде чувства «инородного тела», «бликования шляпки» в солнечную погоду. Немаловажным недостатком импортных обтураторов является и их высокая стоимость.

Цель

Разработать отечественный аналог обтураторов слезных канальцев, не уступающий импортным образцам. Оценить эффективность и безопасность их применения при лечении синдрома «сухого глаза» по результатам проведенного сравнительного анализа.

Материал и методы

Разработанный нами обтуратор имеет оригинальную форму и выполнен методом фотополимеризации в виде плоского рельефного рисунка толщиной от 450 до 600 мкм, состоящего из центральной части длиной 2,4-2,6 мм и шириной 0,4-0,6 мм, которая с одного конца заострена, а с другого переходит в перемычку длиной 1,3-1,4 мм и шириной 0,15-0,25 мм, симметрично расположенной относительно центральной части, отклоняющей от перпендикуляра к направлению центральной части, под углом равным от 2 до 6о, и двух ответвлений, выполненных в виде лент шириной 0,16-0,19 мм и расположенных в плоскости центральной части и перемычки, начинающихся от заостренного конца центральной части и направленных в сторону перемычки, при этом задние концы этих ответвлений могут быть как замкнуты на центральную часть (*рис. 1б*), так и свободны (*рис. 1а*), но при этом всегда отрезки ответвлений

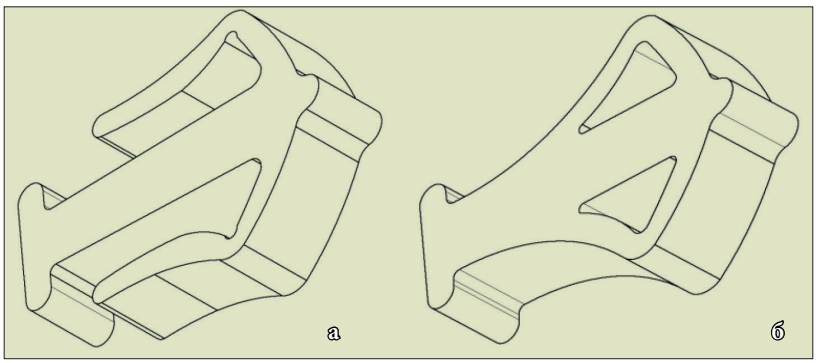

Рис.1. *Отечественный обтуратор слезных точек: свободный на центральной части (а), замкнутый на центральной части (б)*

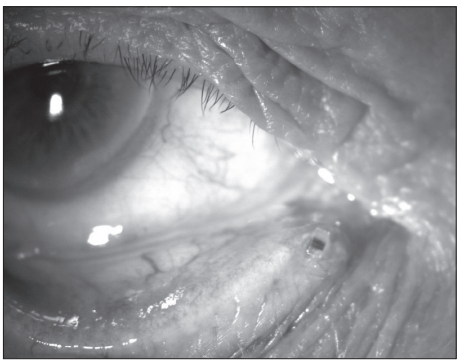

Рис. 2. *Положение обтуратора в нижней слезной точке*

Таблица

Динамика функциональных показателей слезопродукции до и после лечения

	Проба Ширмера-1, мм		Проба Норна, с	
	до лечения	через 1 мес.	до лечения	через 1 мес.
1 группа	3,2±1,57	14,45±5,09	6,7±0,77	9,58±1,1
2 группа	3,0±1,65	17,4±7,05	7,2±0,87	9,88±1,0
3 группа	7,55±1,53	8,8±1,93	7,0±0,67	8,9±0,74

от заостренного конца центральной части до максимального отклонения ответвлений от центральной части, определяющие максимальную ширину обтуратора, равную 1,6-1,8 мм, в 2-3 раза меньше отрезков ответвлений, направленных от точки их перегиба к перемычке (заявка на изобретение РФ № 2015114208 от 17.04.2015 г.).

Обтуратор имплантируется в слезный каналец при помощи пинцета для завязывания по Кельману-Макферсону или специального инжектора после предварительной дилятации слезной точки коническими зондами Зихеля под местой инстилляционной анестезией [5].

В исследовании участвовало 3 группы пациентов. В 1-й группе (20 глаз) устанавливались силиконовые обтураторы фирмы FCI (Франция); 2-й группе (20 глаз) – обтураторы нашей конструкции, произведенной ООО «РЕПЕР» (Нижний Новгород); в 3-й группе пациентов (40 глаз) проводилось консервативное лечение синдрома «сухого глаза», включающее использование слезозамещающих препаратов, кератопротекторов, аутологичной сыворотки, зондирование протоков мейбомиевых желез, термомассаж век. Срок наблюдения – до 1 года. Сравнительному анализу подвергались показатели слезопродукции и состояние глазной поверхности. Биомикроскопии также подвергались сами обтураторы, оценивалось их положение, зоны контакта со стенками канальцев, конъюнктивы и кожи век, рассчитывался «процент удержания» обтураторов в разные сроки от момента имплантации.

Блокирование слезных точек производилось в тех случаях, когда эффективность консервативного лечения оказывалась недостаточной, а также пациентам с выраженными ксеротическими изменениями роговицы (нитчатый кератит, эпителиопатия, эрозии, язвы роговицы), в том числе пациентам после кератопластики и рефракционно-лазерных операций.

Результаты

Имплантация обтураторов в обеих группах была безболезненной для пациентов и не вызывала технических затруднений. Уже в раннем послеоперационном периоде стихали клинические проявления синдрома «сухого глаза» и улучшались показатели специфических слезных тестов (*табл.*).

После блокирования слезных точек у пациентов 1-й и 2-й групп отмечено статистически достоверное увеличение слезопродукции (проба Ширмера-1), увеличение времени разрыва прероговичной слезной пленки (проба Норна), уменьшение признаков ксероза конъюнктивы и роговицы по сравнению с дооперационными показателями, а также с 3-й группой пациентов.

Вскоре после процедуры у всех пациентов появилось небольшое слезостояние, а у 70% (28 глаз) было достаточно выраженное слезотечение. Об этом эффекте пациенты были предупреждены заранее. Все пациенты отмечали уменьшение чувства сухости, «инородного тела» в глазах, снижение потребности в слезозамещающих препаратах.

Положение обтураторов оценивалось через 1 мес. после операции. В 1-й группе во всех случаях положение было правильное. Во 2-й группе в 3-х случаях обтураторы не визуализировались в области слезного сосочка, так как были смещены вглубь вертикального отдела слезного канальца, что требовало их извлечения и установки в правильное положение.

Процент удержания обтураторов в слезных точках оценивался через 1 мес. и в 1-й группе был выше и составил 95% (19 глаз) по сравнению с 75% (15 глаз) во 2-й группе. К году этот показатель у тех пациентов, которым требовалось столь длительное блокирование слезоотводящих путей, практически не изменился (*рис. 2*). Одной пациентке 2-й группы (2 глаза) обтураторы были удалены по причине неприятных ощущений при соприкосновении шляпки обтуратора с окружающими его тканями и выраженным раздражением.

Выводы

Лакримальные обтураторы отечественного производства эффективны, комфортны в эксплуатации, обеспечивают полную окклюзию слезоотводящих путей, доступны по цене.

Литература.

1. *Бржеский В.В., Сомов Е.Е.* Роговично-конъюнктивальный ксероз (диагностика, клиника, лечение). – СПб.: Сага, 2002. – 142 с.
2. *Бычков И.Ю., Чехова Т.А., Атаманов В.В.* Применение препарата диспорт для лечения изменений роговицы при синдроме сухого глаза // Федоровские чтения – 2008: VII Всерос. науч.-практ. конф. с международным участием: Сб. науч. ст. – М., 2008. – С. 39.
3. *Майчук Д.Ю.* Опыт применения обтураторов слезных канальцев при первичных и вторичных нарушениях слезообразования // Рефракционная хирургия и офтальмология. – 2004. – № 2. – С. 24-28.
4. *Сомов Е.Е., Ободов В.А.* Синдром слезной дисфункции (анатомо-физиологические основы, диагностика, клиника и лечение) // СПб.: Человек, 2011. – С. 132.
5. *Школьник С.Ф., Григорьева И.Н., Треушников В.М.* Применение первых отечественных обтураторов слезных канальцев // Folia Otorhinolaryngologiae et Pathologiar Respiratoriae. – 2015. – Vol. 21, № 2. – P. 116.
6. *Murube J., Wilson St., Ramos-Esteban J.* The important developments in dry eye // Highlist Ophthalmol. – 2001. – Vol. 29, № 5. – P. 54-66.

Власенко А.В., Верзин А.А., Узунян Д.Г., Малюгин Б.Э.

Оценка комплекса «ИОЛ – капсульный мешок» при помощи спектральной оптической когерентной томографии на приборе Optovue RTVue 100

ФГАУ «МНТК «Микрохирургия глаза» им.акад. С.Н. Федорова» Минздрава России, Москва

РЕФЕРАТ

Цель. Оценить возможности оптического когерентного томографа RTVue 100 (Optovue, Inc, США) в исследовании комплекса «ИОЛ – капсульный мешок».

Материал и методы. Нами было обследовано 15 пациентов (28 глаз) с диагнозом артифакии. Возраст исследуемых варьировал от 46 до 87 лет. В 27 случаях в анамнезе операция факоэмульсификации катаракты с имплантацией ИОЛ в капсульный мешок (от 2,5 до 6 лет назад). В двух случаях были имплантированы четырёхопорные гидрофильные линзы MicroAY 123 (PhysIOL), в остальных случаях были имплантированы гидрофобные моноблочные линзы (AcrySof – 23 случая, Hoya – 2 случая). В одном случае в анамнезе произведена замена ИОЛ по поводу её помутнения, имплантирована трёхчастная линза AcrySof в цилиарную борозду. В 3 случаях было проведено YAG-лазерное вмешательство на задней капсуле (в двух случаях – дисцизия, в 1 случае – пункция). Всем пациентам проводилось сканирование комплекса «ИОЛ – капсульный мешок» на оптическом когерентном томографе RTVue 100 (Optovue, Inc, США) с применением протоколов сканирования Cornea Line, Cross-Line, 3D Cornea.

Результаты. При визуальной оценке полученных нами изображений было отмечено, что в боль-