ISSN 2078-4104
ISSN online 2311-6862

НАЦИОНАЛЬНЫЙ ЖУРНАЛ ГЛАУКОМА

National Journal of Glaucoma

№ 2 / Том 17 / 2018



В НОМЕРЕ:

Синдром увеальной эффузии у больных с нанофтальмом и закрытоугольной глаукомой

Морфометрические параметры ДЗН и сетчатки при врожденной глаукоме у недоношенных детей

Стартовая терапия в лечении впервые выявленной первичной глаукомы

Частота распространенности симптомов первичной сосудистой дисрегуляции

Ретроспективный взгляд на роль соединительной ткани в патогенезе глаукомы

НАУЧНО-ПРАКТИЧЕСКОЕ ИЗДАНИЕ

Medical Research and Practice Journal

Национальный журнал глаукома
2018, Т. 17, № 2, стр. 12-19

Russian journal of glaucoma
2018, Vol. 17, № 2, pp. 12-19

УДК 617.723-007.281

DOI: 10.25700/NJG.2018.02.02

Синдром увеальной эффузии у пациентов с нанофтальмом и закрытоугольной глаукомой

Горбунова Н.Ю., к.м.н., заведующая глаукомным отделением[1];
Поздеева Н.А., д.м.н., заместитель директора по научной работе[1];
Горбунова А.С., клинический ординатор[2];
Катмаков К.И., клинический ординатор[1].

[1]Чебоксарский филиал ФГАУ «МНТК «Микрохирургия глаза» им. акад. С.Н. Федорова» Минздрава России,
428028, Российская Федерация, Чебоксары, пр-т Тракторостроителей, 10;

[2]ФГАУ «МНТК «Микрохирургия глаза» им. акад. С.Н. Федорова» Минздрава России,
127486, Российская Федерация, Москва, Бескудниковский б-р, 59А.

Авторы не получали финансирование при проведении исследования и написании статьи.
Конфликт интересов: отсутствует.

Для цитирования: Горбунова Н.Ю., Поздеева Н.А., Горбунова А.С., Катмаков К.И. Синдром увеальной эффузии у пациентов с нанофтальмом и закрытоугольной глаукомой. *Национальный журнал глаукома*. 2018; 17(2):12-19.

Резюме

ЦЕЛЬ. Представить клинические случаи спонтанной цилиохориоидальной отслойки (ЦХО) у пациентов с нанофтальмом и закрытоугольной глаукомой на неоперированных глазах.

МЕТОДЫ. Обследованы два пациента с нанофтальмом и закрытоугольной глаукомой. Проведено стандартное офтальмологическое обследование, дополнительно — ультразвуковая биомикроскопия глаза (УБМ) на приборе Paradigm P 40 UBM, «Medical Industries, Ins» (США), и оптическая когерентная томография (ОКТ) переднего отрезка глаза на приборе Visante OCT, «Carl Zeiss» (Germany).

РЕЗУЛЬТАТЫ. В первом случае пациенту были проведены микроинвазивная непроникающая глубокая склеротомия с предварительной лазерной иридэктомией и факоэмульсификация катаракты с имплантацией интраокулярной линзы. В последующем наблюдении выявлена ЦХО на парном неоперированном глазу. Во втором случае у пациента без каких-либо оперативных вмешательств в анамнезе выявлена ЦХО на обоих глазах.

ЗАКЛЮЧЕНИЕ. Отслойка сосудистой оболочки глаза — осложнение, сопровождающее хирургические вмешательства, связанные с разгерметизацией глазного яблока, травмы глаза и офтальмопатии преимущественно воспалительной этиологии. Увеальный эффузионный синдром — редкая патология, характеризующаяся наличием ЦХО в сочетании с серозной отслойкой сетчатой оболочки глаза. Развитие данных явлений обусловлено особенностями строения и взаимоотношениями сосудистой и склеральной оболочек глаза.

В литературе освещены случаи эффузионного синдрома при нанофтальме и возникновения ЦХО после гипотензивных операций у пациентов с глаукомой.

Представленные случаи демонстрируют необходимость продолжения изучения взаимосвязи склеры, хориоидеи в патогенезе развития ЦХО и увеальной эффузии на фоне закрытоугольной глаукомы.

КЛЮЧЕВЫЕ СЛОВА: цилиарное тело, хориоидея, цилиохориоидальная отслойка, синдром увеальной эффузии, закрытоугольная глаукома, отслойка сосудистой оболочки глаза, нанофтальм.

Для контактов:
Горбунова Алина Сергеевна, e-mail: gorbunovaamd@gmail.com

Поступила в печать: 28.02.2018

Received for publication: February 28, 2018

ENGLISH

Uveal effusion syndrome in patients with nanophthalm and angle-closure glaucoma

Gorbunova N.Y., Ph.D., Head of Glaucoma Department[1];
Pozdeeva N.A., Med.Sc.D., Deputy Director for Science[1];
Gorbunova A.S., Resident[2];
Katmakov K.I., Resident[1].

[1]Cheboksary Branch of the S. Fyodorov Eye Microsurgery Federal State Institution, *10 Traktorostroiteley Ave., Cheboksary, Russian Federation, 428028;*

[2]S. Fyodorov Eye Microsurgery Federal State Institution, *59A Beskudnikovsky Blvd, Moscow, Russian Federation, 127486.*

Conflicts of Interest and Source of Funding: none declared.

For citations: Gorbunova N.Y., Pozdeeva N.A., Gorbunova A.S., Katmakov K.I. Uveal effusion syndrome in patients with nanophthalm and angle-closure glaucoma Natsional'nyi zhurnal glaukoma. 2018; 17(2):12-19.

Abstract

PURPOSE: To present clinical cases of spontaneous ciliochoroidal detachment (CD) in non-operated eyes in patients with angle-closure glaucoma and nanophtalm.

METHODS: Two patients with nanophthalm and angle-closure glaucoma were examined. Apart from standard ophthalmological examination all patients underwent ultrasound biomicroscopy of the eye using Paradigm P 40 UBM «Medical Industries, Ins» (USA) and optical coherence tomography of the anterior eye segment using Visante OCT «Carl Zeiss» (Germany).

RESULTS: In the first case, the patient underwent micro-invasive non-penetrating deep sclerotomy (MNPDS) with preliminary laser iridectomy and phacoemulsification with intraocular lens implantation. During subsequent observation a ciliochoroidal detachment was detected in the paired non-operated eye. In the second case, the patient without any surgical intervention in anamnesis manifested with CD in both eyes.

CONCLUSION: CD is a complication that accompanies surgical intervention, associated with eye globe decompression, trauma and inflammatory ophthalmopathy. Uveal effusion syndrome is a rare pathology characterized by associated ciliochoroidal and serous retinal detachment. This phenomenon develops because of the peculiarities of the structure and interrelation of vascular and scleral membranes of the eye.

Scientific literature widely coveres cases of effusion syndrome with nanophthalm and cases of CD after deep sclerectomy in patients with glaucoma.

This paper presents a clinical case of spontaneous CD in non-operated eye with angle-closure glaucoma.

Presented clinical cases demonstrate the need for a continued study of the sclera and choroid interrelation role in the pathogenesis of CD and uveal effusion development in patients with angle-closure glaucoma.

KEYWORDS: ciliary body, choroidal, ciliochoroidal detachment, uveal effusion syndrome, angle-closure glaucoma, nanophthalm.

Глаукома является ведущей причиной необратимой слепоты во всем мире. По данным 2010 г. предполагается, что двусторонняя слепота развивается у 4,5 млн человек с первичной открытоугольной глаукомой (ПОУГ) и у 3,9 млн человек с первичной закрытоугольной глаукомой (ПЗУГ), а к 2020 г. цифры возрастут до 5,9 млн и 5,3 млн человек соответственно [1].

За последние три десятилетия понимание патогенеза ПЗУГ значительно улучшилось, в основном благодаря развитию устройств для детальной визуализации переднего отрезка глаза. Развитие закрытоугольной глаукомы (ЗУГ) традиционно ассоциируется с анатомическими, генетически обусловленными особенностями глазного яблока: короткой переднезадней осью (ПЗО), мелкой передней камерой (ПК) и большим объемом хрусталика. Указанные особенности приводят к затруднению оттока внутриглазной жидкости (ВГЖ) в углу передней камеры (УПК) и к значительному подъему внутриглазного давления (ВГД) [2]. Закрытие угла является основным фундаментом, на котором и развивается это заболевание, в то время как повышение ВГД является уже его следствием. В какой-то степени ПЗУГ — это предотвратимое заболевание, если процесс закрытия угла можно остановить на ранних стадиях. Процедуры по открытию УПК, такие как лазерная периферическая иридэктомия, иридопластика, экстракция катаракты, уже доказали свою эффективность.

Вместе с тем H.A. Quigley выдвинул гипотезу, касающуюся того, что важную роль в формировании закрытого УПК играет хориоидея [3, 4]. Согласно этой теории, хориоидея способна к изменению своего объема, тем самым смещая кпереди стекловидное тело, хрусталик и радужку. Однако причины, по которым хориоидея увеличивается в размерах, различны и до конца не изучены. Одна из возможных причин — повышение осмотического давления в экстраваскулярных пространствах хориоидеи за счет выхода из сосудов жидкости, насыщенной протеинами. Для освобождения межклеточного пространства эта жидкость должна уйти через склеру, но за счет нарушений свойств склеры, которые были отмечены в глазах с маленькой ПЗО, это является весьма затруднительным, а короткая ПЗО сама по себе является предпосылкой к развитию ПЗУГ [4, 5]. Супрахориоидальное пространство является переходной зоной между сосудистой оболочкой и склерой, состоящей из волокнистой соединительной ткани. В норме его ширина составляет порядка 30 мкм. Передние длинные соединительнотканные волокна, фиксирующие цилиарное тело и переднюю часть хориоидеи к склере, ориентированы диагонально, подобная ориентировка волокон обеспечивает некоторую подвижность сосудистой оболочки при аккомодации, что также облегчает накопление жидкости [6]. Также не стоит забывать, что супрахориоидальное пространство является одним из звеньев увеосклерального пути оттока ВГЖ. В ряде исследований показано, что увеосклеральный путь оттока функционирует вне зависимости от уровня ВГД, а с возрастом интенсивность увеосклерального оттока снижается [7, 8].

В недавних исследованиях W. Wang, M. Zhou было обнаружено, что при ПЗУГ хориоидея в фовеолярной зоне достоверно толще, чем в норме. Примечательно, что самые большие размеры хориоидеи зафиксированы у больных с острым приступом глаукомы. Из этого авторы заключили, что размеры хориоидеи имеют значение в патогенезе ПЗУГ как в целом, так и в диагностике острого приступа. H.A. Quigley считал, что утолщение хориоидеи, по данным ультразвуковой биомикроскопии (УБМ), может предшествовать приступу и являться неким диагностическим маркером [3, 9-11].

При выборе хирургического вмешательства при ЗУГ в первую очередь должны быть рассмотрены патогенетически обоснованные, менее травматичные методики, такие как факоэмульсификация катаракты, микроинвазивная непроникающая глубокая склерэктомия (МНГСЭ) с предварительной периферической лазерной иридэктомией. К сожалению, в клинической практике часто встречается атипичное течение заболевания. Ранее мы уже описывали случаи спонтанной цилиохориоидальной отслойки у пациентов с ЗУГ [12]. На VI Всероссийском семинаре «Макула – 2014» М.А. Плахотним из

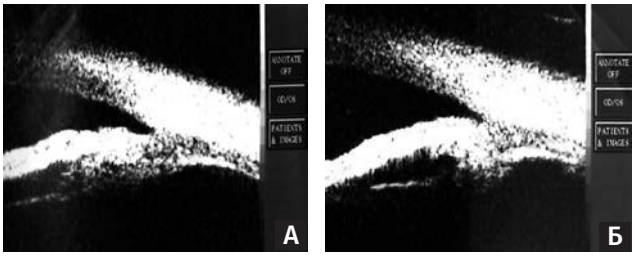

Рис. 1. Пациент И., УБМ-скан. Клювовидный профиль угла передней камеры, увеличенное и ротированное кпереди цилиарное тело: **А** — правый глаз; **Б** — левый глаз

Fig. 1. Patient I, UBM scan. Beaked profile of the anterior chamber angle, ciliary body enlarged and tilted forward: **А** — right eye; **Б** — left eye

Калужского филиала МНТК «Микрохирургия глаза» был представлен клинический случай увеальной эффузии в ее классическом проявлении с тотальной периферической циркулярной отслойкой сосудистой оболочки в сочетании с экссудативной отслойкой сетчатки. Рассмотрение подробных случаев позволяет увидеть новые детали заболевания или более подробно изучить давно знакомые факты.

В данной работе представлены два клинических примера спонтанной цилиохориоидальной отслойки (ЦХО) у пациентов с ЗУГ на глазах с экстремально короткой ПЗО глазного яблока.

Клинический случай № 1

Пациент И. наблюдается в Чебоксарском филиале ФГАУ «МНТК «Микрохирургия глаза» им. акад. С.Н. Федорова» Минздрава РФ с 2010 г., когда в возрасте 30 лет обратился с жалобами на низкое зрение обоих глаз. Повышенное ВГД впервые выявлено в 2001 г. (в возрасте 21 года). На момент осмотра в 2010 г. гипотензивные препараты не закапывал.

Офтальмологический статус на август 2010 г.

Visus OD = 0,02 sph +15,0 дптр cyl -1,0 дптр ax 10° = 0,4

OS = 0,005 sph +15,0 дптр cyl -0,5 дптр ax 165° = 0,2

ВГД по Маклакову (грузом 10 г):

OD — 32 мм рт.ст.

OS — 35 мм рт.ст.

Эхобиометрия	OD	OS
ПЗО	15,72 мм	15,91 мм
Глубина ПК	3,29 мм	3,05 мм
Толщина хрусталика	4,19 мм	4,0 мм

Гониоскопическая картина: OU — угол передней камеры клювовидной формы, корнеокомпрессионная проба Форбса слабоположительная, пигментация 0 степени. При офтальмоскопии определяется экскавация диска зрительного нерва (ЭДЗН) до 0,6 справа и краевая экскавация ДЗН слева.

При проведении ультразвуковой биомикроскопии (УБМ) переднего отрезка глаза на приборе Paradigm P 40 UBM «Medical Industries, Ins» (США)

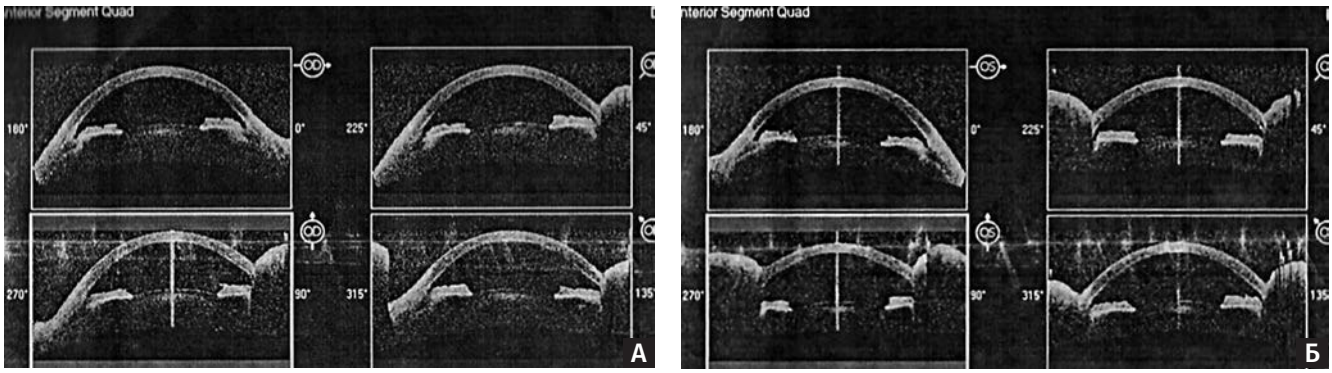

Рис. 2. Пациент И., ОКТ переднего отрезка: **А** — правый глаз; **Б** — левый глаз

Fig. 2. Patient I., anterior segment OCT: **А** — right eye; **Б** — left eye

подтверждается клювовидный профиль УПК *(рис. 1)*. Кроме того, при УБМ визуализируется увеличенное в размерах и ротированное кпереди цилиарное тело.

По данным оптической когерентной томографии (ОКТ) переднего отрезка глаза на приборе Visante OCT «Carl Zeiss» также выявляется клювовидный профиль УПК обоих глаз *(рис. 2)*.

Учитывая клювовидный профиль УПК, высокую вероятность осложнений при проведении фистулизирующих гипотензивных операций у пациентов с экстремально короткой ПЗО и толстым хрусталиком, в конкретном клиническом случае с целью нормализации ВГД больному была проведена микроинвазивная непроникающая глубокая склеротомия (МНГСЭ) с предварительной лазерной иридэктомией в зоне предполагаемого гипотензивного вмешательства на худшем, левом глазу. Достигнута нормализация ВГД, которое оставалось стабильным до января 2013 г.

Офтальмологический статус на январь 2013 г.

Visus OD = 0,01 sph +14,0 дптр = 0,1

Visus OS = 0,005 sph +14,0 дптр = 0,05

ВГД по Маклакову OU — 30 мм рт. ст. (на фоне тимолола 0,5% (Окумед) 2 раза в день)

Эхобиометрия	OD	OS
ПЗО	15,68 мм	15,92 мм
Глубина ПК	3,18 мм	3,1 мм
Толщина хрусталика	4,14 мм	4,18 мм

Гониоскопическая картина: OU — угол передней камеры клювовидной формы, местами почти закрыт. На УБМ в зоне проведенной МНГСЭ визуализируется заполненная пролиферативной тканью интрасклеральная полость, зона операции прикрыта корнем радужной оболочки и ротированным кпереди цилиарным телом *(рис. 3)*.

Учитывая некомпенсированное ВГД, отрицательную динамику по всем функциональным показателям, увеличение толщины хрусталика левого глаза, больному было предложено проведение факоэмульсификации с имплантацией интраокулярной линзы 52,0 дптр. Операция была выполнена в апреле 2014 г.

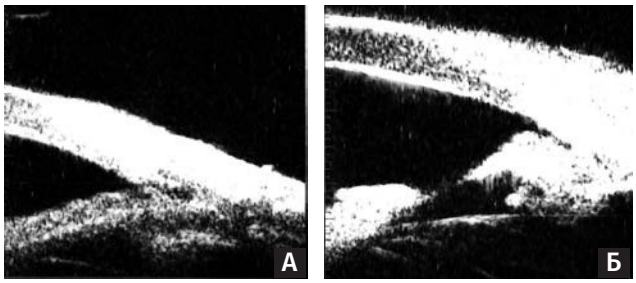

Рис 3. Пациент И., УБМ-скан, левый глаз: **А, Б** — зона проведенной операции МНГСЭ через 2,5 года

Fig. 3. Patient I., UBM scan, left eye: **А, Б** — MNPDS site after 2.5 years

При выписке Visus OS = 0,2, ВГД 23 мм рт.ст.

Через 1 месяц после операции:

Visus OD = 0,05 sph+14,0 дптр = 0,2-0,3

OS = 0,05 sph +3,0 дптр cyl -1,5 дптр ax 120° = 0,2

ВГД OD — 28 мм рт.ст.

OS — 26 мм рт.ст.

Рекомендован подбор гипотензивной терапии.

На контрольный осмотр пациент пришел в феврале 2016 г., через 1 год и 10 месяцев после операции, с жалобами на низкое зрение обоих глаз, особенно левого.

При обследовании:

Visus OD = 0,02 sph +14,0 дптр = 0,15

OS = 0,03 sph +5,5 дптр cyl -1,5 дптр ax 140°= 0,04

ВГД OD — 30 мм рт.ст.

OS — 29 мм рт.ст.

Данные УБМ: OD — клювовидный профиль УПК, тотальная плоская ЦХО с максимумом h=0,232 мм в наружной половине *(рис. 4)*. OS — клювовидный профиль УПК, трабекулодесцеметова мембрана ровная, уплотнена, зона антиглаукомной операции (АГО) прикрыта корнем радужки, колобома сквозная *(рис. 5)*.

Больному предложена гониопластика с гониопунктурой на левом глазу. Пациент от дальнейшего оперативного лечения отказался. Назначена гипотензивная терапия.

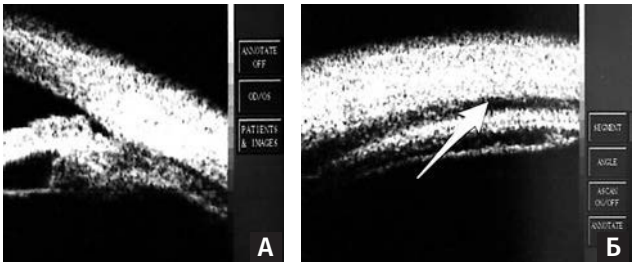

Рис. 4. Пациент И., УБМ-скан, правый глаз: **А** — зона АГО; **Б** — тотальная плоская ЦХО (стрелка) с максимумом h=0,232 мм с наружной половины

Fig. 4. Patient I., UBM scan, right eye: **A** — glaucoma surgery site; **Б** — total CD (arrow) with maximum h=0.232 mm from outer half

При обследовании в июне 2016 г. были получены следующие данные:

Visus OD = 0,02 sph +14,0 дптр = 0,15

OS = 0,03 sph +5,5 дптр cyl -1,5 дптр ax 140°= 0,04

ВГД OD — 30 мм рт.ст.

OS — 29 мм рт.ст.

По данным УБМ, тотальная плоская ЦХО с максимумом h=0,29 мм с наружной половины на правом, неоперированном глазу, сохраняется *(рис. 6)*, на левом глазу ЦХО нет *(рис. 7)*.

Пациенту вновь было предложено оперативное лечение, от которого он категорически отказался.

Последнее обследование пациента было выполнено в феврале 2017 г.

Visus OD = 0,05 sph +13,5 дптр = 0,1

OS = 0,05 sph +4,75 дптр cyl -2,25 дптр ax 120° = 0,1 (неуверенно)

ВГД OD — 31 мм рт.ст.

OS — 31 мм рт.ст.

УБМ: OD — тотальная плоская ЦХО с максимумом h=0,31 мм в наружной половине сохраняется.

Клинический случай №2

В декабре 2017 г. в Чебоксарский филиал МНТК «Микрохирургия глаза» обратилась пациентка Ф., 53 лет, с жалобами на ухудшение зрения обоих глаз. Со слов пациентки, низкая острота зрения была с детства. В настоящее время закапывает гипотензивные капли в оба глаза: бримонидин/тимолол (Комбиган) и дорзоламид (Дорзопт) 2 раза в день. Оперативных вмешательств на обоих глазах не было.

При обследовании:

Visus OD = 0,02 sph +15,5 дптр cyl -1,0 дптр ax 83° = 0,1

OS = 0,02 sph +16,0 дптр cyl -2,0 дптр ax 100° = 0,2

Эхобиометрия	OD	OS
ПЗО	16,01 мм	15,70 мм
Глубина ПК	2,91 мм	2,9 мм
Толщина хрусталика	5,32 мм	5,3 мм

ВГД по Маклакову (грузом 10 г)

OD — 30 мм рт.ст.

OS — 28 мм рт.ст.

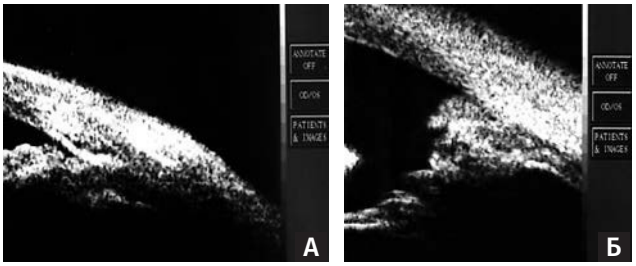

Рис. 5. Пациент И., УБМ-скан, левый глаз: **А** — зона АГО прикрыта корнем радужки; **Б** — колобома сквозная

Fig. 5. Patient I., UBM scan, left eye: **A** — glaucoma surgery site covered by the iris root; **Б** — penetrating coloboma

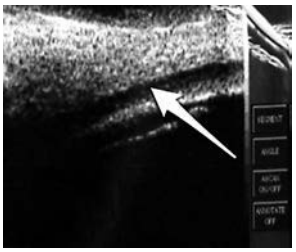

Рис. 6. Пациент И., УБМ-скан, правый глаз: УПК правого глаза

Fig. 6. Patient I., UBM scan, right eye: anterior chamber angle of right eye

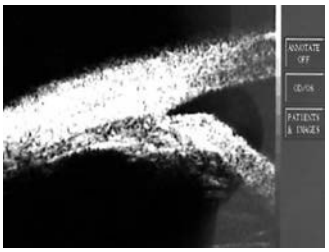

Рис. 7. Пациент И., УБМ-скан, левый глаз: УПК

Fig. 7. Patient I., UBM scan, left eye: anterior chamber angle of eye

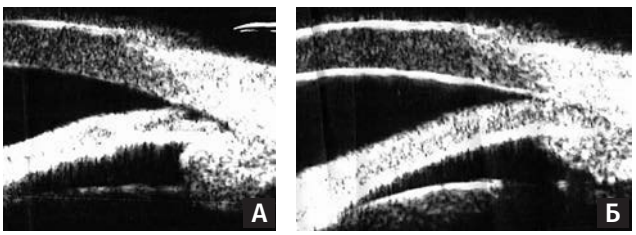

Рис. 8. Пациентка Ф., УБМ-скан: клювовидный профиль угла передней камеры, увеличенное и ротированное кпереди цилиарное тело: **А** — правый глаз; **Б** — левый глаз

Fig. 8. Patient F. UBM scan. Beaked profile of anterior chamber angle, ciliary body enlarged and tilted forward: **A** — right eye; **B** — left eye

При осмотре были отмечены на OU: круговые толчкообразные движения обоих глаз, передняя камера несколько меньше средней, частично мутный хрусталик, бледный диск зрительного нерва.

При гониоскопии OU: УПК закрыт, проба Форбса слабоположительная, пигментация снизу I степени. По УБМ OU *(рис. 8)*: цилиарное тело увеличено в размерах и ротировано кпереди, OD — плоская тотальная ЦХО с максимумом h=0,258 мм в наружной половине *(рис. 9А)*, OS — плоская тотальная ЦХО с максимумом h=0,312 мм в наружной половине *(рис. 9Б)*.

От оперативного лечения пациентка отказалась, была подобрана гипотензивная терапия.

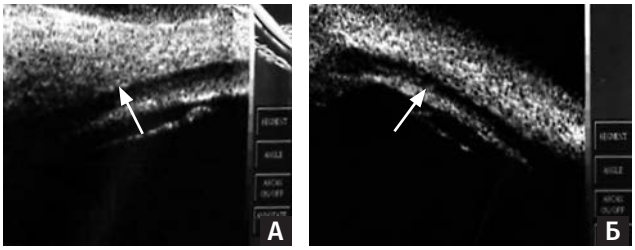

Рис. 9. Пациентка Ф., УБМ-скан: тотальная отслойка цилиарного тела: **А** — на правом глазу с максимумом h=0,258 мм с наружной половины; **Б** — на левом глазу с максимумом h= 0,312 мм в наружной половине

Fig. 9. Patient F UBM scan: total CD: **A** — on the right eye with a maximum h=0.258 mm from outer half; **B** — on the left eye with a maximum h=0.312 mm from outer half

Обсуждение

В отечественной литературе понятия цилиохориоидальной отслойки (ЦХО) и отслойки сосудистой оболочки (ОСО) являются синонимами. ОСО — достаточно распространенное осложнение, сопровождающее преимущественно хирургию глауком. Знание этиологии и механизмов развития ЦХО позволяет принять своевременные и адекватные меры по проведению комплекса профилактических мероприятий. Но что, если ОСО возникает спонтанно на интактном глазу, как в приведенных выше клинических примерах? Расценивать появление ЦХО как включение компенсаторных механизмов или как компонент синдрома увеальной эффузии?

Увеальный эффузионный синдром (УЭС) — редкое заболевание, характеризующееся идиопатической серозной отслойкой периферических отделов хориоидеи и цилиарного тела в сочетании с серозной отслойкой сетчатой оболочки глаза. Термин «увеальная эффузия» впервые был введен C.L. Schepens и R.J. Brockhurst в 1963 г. [13]. В 1975 г. R.J. Brockhurst связал это патологическое состояние с нанофтальмом, аномальным строением склеры и застоем в венозных сосудах хориоидеи. По его мнению, эти состояния приводят к сдавлению вортикозных вен толстой склерой, что в свою очередь приводит к аккумуляции субретинальной жидкости [14]. После этих сообщений нанофтальм и аномалии склеры были определены как причина увеальной эффузии. В 1982 г. J.D.M. Gass, S. Jallow представили идиопатическую серозную отслойку сосудистой, цилиарного тела и сетчатки под названием «увеальный эффузионный синдром» и подчеркнули, что это патологическое состояние также может быть вызвано аномальным строением склеры с повышением резистентности к транссклеральному прохождению внутриглазных протеинов [15]. В зарубежной литературе встречаются некоторые критерии эффузионного синдрома [5, 16]:

1) пузыревидная отслойка сетчатки в нижних отделах глазного дна;

2) отслойка сетчатки сочетается с отслойкой сосудистой;

3) отсутствие ретинальных разрывов;

4) свободное перемещение субретинальной жидкости в зависимости от перемены положения головы;

5) по данным ФАГ: отсутствие просачивания жидкости из хориоидеи в субретинальное пространство;

6) зубчатая линия легко визуализируется без вдавления склеры.

Y. Maruyama предложил разделить УЭС на три клинических типа [17]:

1) на глазах с нанофтальмом (ПЗО менее 19 мм), высокой степенью гиперметропии, толстой склерой и аномальным ее строением (неправильное строение коллагеновых фибрилл и чрезмерное скопление протеогликанов в матриксе);

2) на глазах нормального размера с утолщенной ригидной склерой;

3) на глазах нормального размера с нормальной склерой.

В настоящее время выявлено несколько причин накопления субхориоидальной жидкости, которые можно разделить на несколько групп:

1. Воспаление. Чаще всего связанное с травмой, приемом ацетазоламида, топирамата или венлафаксина, послеоперационное воспаление, особенно после панретинальной лазеркоагуляции, а также воспаление при системных заболеваниях типа синдрома Фогта – Коянаги – Харада или склерита [18-22].

2. Нарушение гидродинамики. Например, при гипотонии после АГО, при каротидно-кавернозном соустье или дуральной артериовенозной фистуле, хориоидальной или склеральной инфильтрации при лимфоме, карциноме или амилоидозе. Также сюда относятся гидродинамические нарушения при ВИЧ/СПИД, нанофтальме [14, 23-28].

3. Идиопатический увеальный эффузионный синдром.

За пределами легко узнаваемых первых двух групп причин по-прежнему встречаются клинические ситуации увеальной эффузии, когда выявить основную причину ее возникновения затруднительно. Причинами идиопатического синдрома увеальной эффузии, возможно, являются врожденная аномалия склеры и вортикозных вен, старение, гормональные изменения или ухудшение гидродинамической проницаемости склеры и гиперметропия высокой степени [16, 29].

Киническая картина увеального эффузионного синдрома характеризуется снижением остроты зрения и часто болями в глазном яблоке. При осмотре наблюдается мелкая передняя камера и гипотония. Нужно понимать, что при короткой ПЗО часто наблюдается смещение иридохрусталиковой диафрагмы кпереди, что провоцирует закрытие

УПК, повышение ВГД и развитие острого приступа глаукомы. Офтальмоскопически выявляется ОСО и нерегматогенная отслойка сетчатки различной локализации, отличительной характеристикой является легкая визуализация зубчатой линии без вдавления склеры. Перераспределение, гипертрофия и гиперплазия пигментного эпителия говорят о неоднократном самопроизвольном прилегании сетчатки и хориоидеи и указывают на хронический процесс [30].

Интересны данные, в которых говорится, что накопление жидкости в супрахориоидальном пространстве при увеальной эффузии приводит к передней ротации цилиарного тела и вторичному закрытию УПК, а воспалительные процессы в цилиарном теле при остром приступе ЗУГ вызывают накопление жидкости в супрацилиарном пространстве, вызывая еще большую ротацию цилиарного тела, вплоть до его отслойки [31, 32]. Получается некий порочный круг, при котором как увеальная эффузия может стать причиной ПЗУГ, так и острый приступ закрытия угла может привести к синдрому увеальной эффузии. Некоторые исследователи считают, что при стойкой гипертензии при остром приступе происходит аккумуляция кровотока в сосудистой оболочке и после резкого снижения ВГД возникает экссудация из сосудов хориоидеи, приводящая к запуску воспалительного процесса, что усугубляется эффектом пилокарпина, применяющегося при остром приступе [33-35]. У пациентов с ЗУГ увеальная эффузия может возникнуть и после хирургических вмешательств, таких как трабекулотомия или лазерная иридотомия [36-38].

Заключение

Итак, патогенетические механизмы и предпосылки к развитию как ЦХО, так и синдрома увеальной эффузии схожи. Однако остается вопрос, почему в некоторых случаях происходит отслойка сетчатой оболочки, а в некоторых процесс ограничивается развитием ЦХО? Дело только в масштабности процесса или все же есть особый механизм развития того или иного состояния? Как объяснить интактность сосудистой оболочки на оперированном глазу, но возникновение ЦХО на парном глазу? Для решения данных вопросов требуются дальнейшие, более фундаментальные исследования. Стоит установить взаимосвязь между аномальным развитием склеры, первичной ЗУГ, увеальной эффузией и ролью хориоидеи в данных процессах. Кроме того, данные клинические примеры еще раз демонстрируют необходимость более тщательного обследования пациентов с ЗУГ, в том числе и на наличие ЦХО, и необходимость разработки алгоритма ведения пациентов с ЗУГ. Возможно, стоит уделить особое внимание сопутствующим соматическим заболеваниям и медикаментозной терапии данной группы пациентов.

Литература

1. Quigley H.A. The number of people with glaucoma world wide in 2010 and 2020. *Brit J Ophthalmol.* 2006; 90(3):262–267. doi: 10.1136/bjo.2005.081224.
2. Lowe R.F. Aetiology of the anatomical basis for primary angle-closure glaucoma. Biometrical comparisons between normal eyes and eyes with primary angle-closure glaucoma. *Brit J Ophthalmol.* 1970; 54(3): 161–169. doi: 10.1136/bjo.54.3.161.
3. Quigley H.A., Friedman D.S., Congdon N.G. Possible mechanisms of primary angle-closure and malignant glaucoma. *J Glaucoma.* 2003; 12(2):167–180. doi: 10.1097/00061198-200304000-00013.
4. Quigley H.A. What's the choroid got to do with angle closure? *Arch Ophthalmol.* 2009; 127(5):693–694. doi: 10.1001/archophthalmol.2009.80.
5. Uyama M. et al. Uveal effusion syndrome: clinical features, surgical treatment, histologic examination of the sclera, and pathophysiology. *Ophthalmology.* 2000; 107(3):441–449. doi: 10.1016/s0161-6420(99)00141-4.
6. Moses R.A. Detachment of ciliary body – anatomical and physical considerations. *Invest Ophthalmol Vis Sci.* 1965; 4(5):935-941.
7. Першин Б.С., Козлова И.В., Ермолаев А.П. Взаимосвязь изменений внутриглазного давления и гемодинамических показателей глаза при введении жидкости в витреальную полость. Экспериментальное исследование. *Национальный журнал глаукома.* 2012; 1:16-19.
8. Alm A. Uveoscleral outflow – A review. *Exper Eye Res.* 2009; 88(4):760–768. doi: 10.1016/j.exer.2008.12.012.
9. Wang W., Zhou M., Huang W., Chen S., Ding X., Zhang X. Does acute primary angle-closure cause an increased choroidal thickness? *Invest Ophthalmol Vis Sci.* 2013; 54(5):3538-3545. doi: 10.1167/iovs.13-11728.
10. Yin Z.Q., Vaegan, Millar T.J. et al. Widespread choroidal insufficiency in primary open-angle glaucoma. *J Glaucoma.* 1997; 6(1):23-32. doi: 10.1097/00061198-199702000-00006.
11. Zhou M., Wang W., Ding X., Huang W., Chen S., Laties A.M. et al. Choroidal thickness in fellow eyes of patients with acute primary angle-closure measured by enhanced depth imaging spectral-domain optical coherence tomography. *Invest Ophthalmol Vis Sci.* 2013; 54(3):1971-1978. doi: 10.1167/iovs.12-11090.

References

1. Quigley H.A. The number of people with glaucoma world wide in 2010 and 2020. *Brit J Ophthalmol.* 2006; 90(3):262–267. doi: 10.1136/bjo.2005.081224.
2. Lowe R.F. Aetiology of the anatomical basis for primary angle-closure glaucoma. Biometrical comparisons between normal eyes and eyes with primary angle-closure glaucoma. *Brit J Ophthalmol.* 1970; 54(3): 161–169. doi: 10.1136/bjo.54.3.161.
3. Quigley H.A., Friedman D.S., Congdon N.G. Possible mechanisms of primary angle-closure and malignant glaucoma. *J Glaucoma.* 2003; 12(2):167–180. doi: 10.1097/00061198-200304000-00013.
4. Quigley H.A. What's the choroid got to do with angle closure? *Arch Ophthalmol.* 2009; 127(5):693–694. doi: 10.1001/archophthalmol.2009.80.
5. Uyama M. et al. Uveal effusion syndrome: clinical features, surgical treatment, histologic examination of the sclera, and pathophysiology. *Ophthalmology.* 2000; 107(3):441–449. doi: 10.1016/s0161-6420(99)00141-4.
6. Moses R.A. Detachment of ciliary body – anatomical and physical considerations. *Invest Ophthalmol Vis Sci.* 1965; 4(5):935-941.
7. Pershin B.S., Kozlova I.V., Ermolaev A.P. The relationship of changes in intraocular pressure and hemodynamic parameters of the eye with the introduction of fluid in the vitreal cavity. Experimental study. *Natsional'nyi zhurnal glaucoma.* 2012; 1:16-19. (In Russ.).
8. Alm A. Uveoscleral outflow – A review. *Exper Eye Res.* 2009; 88(4):760–768. doi: 10.1016/j.exer.2008.12.012.
9. Wang W., Zhou M., Huang W., Chen S., Ding X., Zhang X. Does acute primary angle-closure cause an increased choroidal thickness? *Invest Ophthalmol Vis Sci.* 2013; 54(5):3538-3545. doi: 10.1167/iovs.13-11728.
10. Yin Z.Q., Vaegan, Millar T.J. et al. Widespread choroidal insufficiency in primary open-angle glaucoma. *J Glaucoma.* 1997; 6(1):23-32. doi: 10.1097/00061198-199702000-00006.
11. Zhou M., Wang W., Ding X., Huang W., Chen S., Laties A.M. et al. Choroidal thickness in fellow eyes of patients with acute primary angle-closure measured by enhanced depth imaging spectral-domain optical coherence tomography. *Invest Ophthalmol Vis Sci.* 2013; 54(3):1971-1978. doi: 10.1167/iovs.12-11090.

12. Горбунова Н.Ю., Зотова Ю.В. Спонтанная двухсторонняя цилиохориоидальная отслойка у пациентов с закрытоугольной глаукомой. *Национальный журнал глаукома.* 2016; 3:52-59.
13. Schepens C.L., Brockhurst R.J. Uveal effusion: 1. Clinical picture. *Arch Ophthalmol.* 1963; 70(2):189-201. doi: 10.1001/archopht.1963.00960050191010.
14. Brockhurst R.J. Nanophthalmos with uveal effusion: a new clinical entity. *Arch Ophthalmol.* 1975; 93(12):1289-1299. doi: 10.1001/archopht.1975.01010020923001.
15. Gass J.D.M., Jallow S. Idiopathic serous detachment of the choroid, ciliary body, and retina (uveal effusion syndrome). *Ophthalmology.* 1982; 89(9):1018-1032. doi: 10.1016/s0161-6420(82)34685-0.
16. Matlach J., Nowak J., Göbel W. A novel technique for choroidal fluid drainage in uveal effusion syndrome. *Ophthalmic Surg Lasers Ima Retina.* 2013; 44(3):274–277. doi: 10.3928/23258160-20130503-11.
17. Maruyama Y., Kimura Y., Kishi S., Shimizu K. Serous detachment of the ciliary body in Harada Disease. *Am J Ophthalmol.* 1998; 125(5):666–672. doi: 10.1016/s0002-9394(98)00033-6.
18. Craig J.E., Ong T.J., Louis D.L., Wells J.M. Mechanism of topiramate-induced acute-onset myopia and angle closure glaucoma. *Am J Ophthalmol.* 2004; 137(1):193–195. doi: 10.1016/s0002-9394(03)00774-8.
19. De Guzman M.H.P. et al. Bilateral acute angle closure caused by supraciliary effusions associated with venlafaxine in take. *Medical J Australia.* 2005; 182(3):121-123.
20. Mc Cluskey P.J. et al. Posterior scleritis: clinical features, systemic associations, and outcome in a large series of patients. *Ophthalmology.* 1999; 106(12):2380-2386. doi: 10.1016/s0161-6420(99)90543-2.
21. Parthasarathi S. et al. Bilateral acetazolamide-induced choroidal effusion following cataract surgery. *Eye.* 2007; 21(6):870–872. doi: 10.1038/sj.eye.6702741.
22. Yang P. et al. Vogt-Koyanagi-Harada disease presenting as acute angle closure glaucoma at onset. *Clin Exper Ophthalmol.* 2011; 39(7):639–647. doi: 10.1111/j.1442-9071.2011.02523.x.
23. Barry R.C., Wilkinson M., Ahmed R.M. et al. Interventional treatment of carotid cavernous fistula. *J Clin Neuroscience.* 2011; 18(8):1072–1079. doi: 10.1016/j.jocn.2010.12.026.
24. Fourman S. Angle-closure glaucoma complicating ciliochoroidal detachment. *Ophthalmology.* 1989; 96(5):646-653. doi: 10.1016/s0161-6420(89)32850-8.
25. Holz F.G. et al. Uveal non-Hodgkin's lymphoma with epibulbar extension simulating choroidal effusion syndrome. *Retina.* 1999; 19(4):343-345. doi: 10.1097/00006982-199919040-00015.
26. Kreiger A.E. et al. Metastatic carcinoma to the choroid with choroidal detachment: a case presenting as uveal effusion. *Arch Ophthalmology.* 1969; 82(2):209-213. doi: 10.1001/archopht.1969.00990020211011.
27. Liew S.C.K. et al. Bilateral uveal effusion associated with scleral thickening due to amyloidosis. *Arch Ophthalmology.* 2000; 118(9):1293-1295. doi: 10.1001/archopht.118.9.1293.
28. Nash R.W., Lindquist T.D. Bilateral angle-closure glaucoma associated with uveal effusion: presenting sign of HIV infection. *Surv Ophthalmology.* 1992; 36(4):255-258. doi: 10.1016/0039-6257(92)90094-a.
29. Verhoeff F.H, Waite J.H. Separation of the choroid, with report of a spontaneous case. *Transactions of the American Ophthalmological Society.* 1925; 23:120-139.
30. Кацнельсон Л.А., Танковский В.Э. Увеиты (клиника, лечение). М.: 4-филиал Воениздата; 2003. 286.
31. Kishi A., Nao-i N., Sawada A. Ultrasound biomicroscopic findings of acute angle-closure glaucoma in Vogt-Koyanagi-Harada syndrome. *Am J Ophthalmol.* 1996; 122(5):735–737. doi: 10.1016/s0002-9394(14)70498-2.
32. Shah P.R. et al. Uveal Effusion: clinical features, management, and visual outcomes in a retrospective case series. *J Glaucoma.* 2016; 25(4):329-335. doi: 10.1097/ijg.0000000000000329.
33. Asai M., Tsujiguchi R., Taniguchi Y. et al. Choroidal detachment developed in a case of acute closed angle glaucoma [in Japanese]. Jpn *J Clin Ophthalmol.* 1988; 42:1383–1386.
34. Gazzard G., Friedman D.S., Devereux J., Seah S. Primary acuteangle closure glaucoma associated with suprachoroidal fluid inthree Chinese patient. *Eye.* 2001; 15:358-360. doi: 10.1038/eye.2001.124.
35. Ursin K.V. On "spontaneous" choroidal detachment after glaucoma in the light of an exceptional case. *Acta Ophthalmologica.* 1965; 43:751-760. doi: 10.1111/j.1755-3768.1965.tb07887.x.
36. Corriveau L.A., Nasr Y., Fanous S. Choroidal and retinal detachment following argon laser iridotomy. *Canadian J Ophthalmol.* 1986; 21(3):107-108.
37. Sakai H., Ishikawa H., Shinzato M. et al. Prevalence of ciliochoroidal effusion after prophylactic laser iridotomy. *Am J Ophthalmol.* 2003; 136(3):537-538. doi: 10.1016/s0002-9394(03)00238-1.
38. Shirato S., Kitazawa Y., Mishima S. A critical analysis of the trabeculectomy results by a prospective follow-up design. *Japanese J Ophthalmol.* 1982; 26(4):468-480.

12. Gorbunova N.Yu., ZotovaYu. V. Spontaneous bilateral ciliochoroidal detachment in patients with angle-closure glaucoma (clinical case). *Natsional'nyi zhurnal glaucoma.* 2016; 3:52-59. (In Russ.).
13. Schepens C.L., Brockhurst R.J. Uveal effusion: 1. Clinical picture. *Arch Ophthalmol.* 1963; 70(2):189-201. doi: 10.1001/archopht.1963.00960050191010.
14. Brockhurst R.J. Nanophthalmos with uveal effusion: a new clinical entity. *Arch Ophthalmol.* 1975; 93(12):1289-1299. doi: 10.1001/archopht.1975.01010020923001.
15. Gass J.D.M., Jallow S. Idiopathic serous detachment of the choroid, ciliary body, and retina (uveal effusion syndrome). *Ophthalmology.* 1982; 89(9):1018-1032. doi: 10.1016/s0161-6420(82)34685-0.
16. Matlach J., Nowak J., Göbel W. A novel technique for choroidal fluid drainage in uveal effusion syndrome. *Ophthalmic Surg Lasers Ima Retina.* 2013; 44(3):274–277. doi: 10.3928/23258160-20130503-11.
17. Maruyama Y., Kimura Y., Kishi S., Shimizu K. Serous detachment of the ciliary body in Harada Disease. *Am J Ophthalmol.* 1998; 125(5):666–672. doi: 10.1016/s0002-9394(98)00033-6.
18. Craig J.E., Ong T.J., Louis D.L., Wells J.M. Mechanism of topiramate-induced acute-onset myopia and angle closure glaucoma. *Am J Ophthalmol.* 2004; 137(1):193–195. doi: 10.1016/s0002-9394(03)00774-8.
19. De Guzman M.H.P. et al. Bilateral acute angle closure caused by supraciliary effusions associated with venlafaxine in take. *Medical J Australia.* 2005; 182(3):121-123.
20. Mc Cluskey P.J. et al. Posterior scleritis: clinical features, systemic associations, and outcome in a large series of patients. *Ophthalmology.* 1999; 106(12):2380-2386. doi: 10.1016/s0161-6420(99)90543-2.
21. Parthasarathi S. et al. Bilateral acetazolamide-induced choroidal effusion following cataract surgery. *Eye.* 2007; 21(6):870–872. doi: 10.1038/sj.eye.6702741.
22. Yang P. et al. Vogt-Koyanagi-Harada disease presenting as acute angle closure glaucoma at onset. *Clin Exper Ophthalmol.* 2011; 39(7):639–647. doi: 10.1111/j.1442-9071.2011.02523.x.
23. Barry R.C., Wilkinson M., Ahmed R.M. et al. Interventional treatment of carotid cavernous fistula. *J Clin Neuroscience.* 2011; 18(8):1072–1079. doi: 10.1016/j.jocn.2010.12.026.
24. Fourman S. Angle-closure glaucoma complicating ciliochoroidal detachment. *Ophthalmology.* 1989; 96(5):646-653. doi: 10.1016/s0161-6420(89)32850-8.
25. Holz F.G. et al. Uveal non-Hodgkin's lymphoma with epibulbar extension simulating choroidal effusion syndrome. *Retina.* 1999; 19(4):343-345. doi: 10.1097/00006982-199919040-00015.
26. Kreiger A.E. et al. Metastatic carcinoma to the choroid with choroidal detachment: a case presenting as uveal effusion. *Arch Ophthalmology.* 1969; 82(2):209-213. doi: 10.1001/archopht.1969.00990020211011.
27. Liew S.C.K. et al. Bilateral uveal effusion associated with scleral thickening due to amyloidosis. *Arch Ophthalmology.* 2000; 118(9):1293-1295. doi: 10.1001/archopht.118.9.1293.
28. Nash R.W., Lindquist T.D. Bilateral angle-closure glaucoma associated with uveal effusion: presenting sign of HIV infection. *Surv Ophthalmology.* 1992; 36(4):255-258. doi: 10.1016/0039-6257(92)90094-a.
29. Verhoeff F.H, Waite J.H. Separation of the choroid, with report of a spontaneous case. *Transactions of the American Ophthalmological Society.* 1925; 23:120-139.
30. Katsnel'son LA., Tankovskii V.E. Uveity (klinika, lechenie) [Uveitis (clinic, treatment)]. Moscow, 4-filial Voenizdata Publ., 2003. 286. (In Russ.).
31. Kishi A., Nao-i N., Sawada A. Ultrasound biomicroscopic findings of acute angle-closure glaucoma in Vogt-Koyanagi-Harada syndrome. *Am J Ophthalmol.* 1996; 122(5):735–737. doi: 10.1016/s0002-9394(14)70498-2.
32. Shah P.R. et al. Uveal Effusion: clinical features, management, and visual outcomes in a retrospective case series. *J Glaucoma.* 2016; 25(4):329-335. doi: 10.1097/ijg.0000000000000329.
33. Asai M., Tsujiguchi R., Taniguchi Y. et al. Choroidal detachment developed in a case of acute closed angle glaucoma [in Japanese]. Jpn *J Clin Ophthalmol.* 1988; 42:1383–1386.
34. Gazzard G., Friedman D.S., Devereux J., Seah S. Primary acuteangle closure glaucoma associated with suprachoroidal fluid inthree Chinese patient. *Eye.* 2001; 15:358-360. doi: 10.1038/eye.2001.124.
35. Ursin K.V. On "spontaneous" choroidal detachment after glaucoma in the light of an exceptional case. *Acta Ophthalmologica.* 1965; 43:751-760. doi: 10.1111/j.1755-3768.1965.tb07887.x.
36. Corriveau L.A., Nasr Y., Fanous S. Choroidal and retinal detachment following argon laser iridotomy. *Canadian J Ophthalmol.* 1986; 21(3):107-108.
37. Sakai H., Ishikawa H., Shinzato M. et al. Prevalence of ciliochoroidal effusion after prophylactic laser iridotomy. *Am J Ophthalmol.* 2003; 136(3):537-538. doi: 10.1016/s0002-9394(03)00238-1.
38. Shirato S., Kitazawa Y., Mishima S. A critical analysis of the trabeculectomy results by a prospective follow-up design. *Japanese J Ophthalmol.* 1982; 26(4):468-480.

Поступила / Received / 28.02.2018