ISSN 1815-6916

ЗДРАВООХРАНЕНИЕ Чувашии

2018

№ 1

МИНИСТЕРСТВО ЗДРАВООХРАНЕНИЯ ЧУВАШСКОЙ РЕСПУБЛИКИ

ЗДРАВООХРАНЕНИЕ ЧУВАШИИ

№1 2018

ЗДРАВООХРАНЕНИЕ ЧУВАШИИ

Журнал зарегистрирован Управлением Федеральной службы по надзору в сфере связи, информационных технологий и массовых коммуникаций по Чувашской Республике – Чувашии от 17.05.2017 г.
ПИ № ТУ 21-00425

Ежеквартальный научно-практический журнал
Выходит с 2004 г.

Импакт-фактор РИНЦ (двухлетний) = 0,2

1. 2018

Адрес редакции и издателя:

428018, г. Чебоксары,
ул. Михаила Сеспеля, 27.
Государственное автономное учреждение Чувашской Республики дополнительного профессионального образования «Институт усовершенствования врачей» Министерства здравоохранения Чувашской Республики
Телефоны: (8352) 62-72-95; 62-66-37
Факс: (8352) 62-66-37
E-mail: giduv@ giduv.com
http://journal.giduv.com//

Главный редактор Л. И. Герасимова

РЕДАКЦИОННАЯ КОЛЛЕГИЯ:

И.Е. ИВАНОВА (зам. главного редактора),
Т.Г. ДЕНИСОВА (зам. главного редактора),
М.Л. ИВАНОВА (отв. секретарь)

РЕДАКЦИОННЫЙ СОВЕТ:

В.П. АРСЮТОВ, Э.В. БУШУЕВА, В.Е. ВОЛКОВ,
Л.А. ВОРОПАЕВА, А.В. ГОЛЕНКОВ, А.Г. ГУНИН,
Н.Х. ЖАМЛИХАНОВ, А.В. ИВАНОВ, И.В. МАДЯНОВ,
Р.С. МАТВЕЕВ, Н.С. НИКОЛАЕВ, Н.П. ПАШТАЕВ,
В.А. РОДИОНОВ, А.А. САПОЖНИКОВА,
В.Е. СЕРГЕЕВА (Чебоксары);
Н.Х. АМИРОВ, С.В. МАЛЬЦЕВ, Л.И. МАЛЬЦЕВА,
И.Г. НИЗАМОВ, Т.И. САДЫКОВА, И.Д. СИТДИКОВА,
Ф.В. ХУЗИХАНОВ (Казань);
В.Ю. АЛЬБИЦКИЙ, Н.В. ПОЛУНИНА, Д.А. СЫЧЕВ,
Л.П. ЧИЧЕРИН (Москва);
Б.Е. ШАХОВ (Н. Новгород);
Д.С. ГОРДОН (Германия);
ДЖ. ВИТУЛКАС (Греция)

Верстка Н.П. Григорьева

Подписано в печать 22.03.2018
Дата выхода в свет 29.03.2018
№ 1 (валовый 54)
Подписной почтовый индекс 14417
Цена свободная.
Формат 60x90/8. Бумага офсетная.
Гарнитура Таймс. Печать офсетная.
Усл. печ. л. 12,5.
Тираж 1000 экз. Заказ № К-2772.
АО «ИПК «Чувашия»
428019, г. Чебоксары,
пр. И. Яковлева, 13

УЧРЕДИТЕЛИ:

Министерство здравоохранения Чувашской Республики
ГАУ ДПО «Институт усовершенствования врачей»

doi:10.25589/GIDUV.2018.54.10833
УДК 617.713-089.843
© Коллектив авторов, 2018
Поступила 27.12.2017 г.

Н.А. ПОЗДЕЕВА[1,2], Н.П. ПАШТАЕВ[1,2], И.А. ФРОЛЫЧЕВ[1], Д.В. СЫЧЁВА[2]

СКВОЗНАЯ КЕРАТОПЛАСТИКА В КОМПЛЕКСНОМ ЛЕЧЕНИИ ГРУБЫХ РУБЦОВ И ЭПИТЕЛИАЛЬНО-ЭНДОТЕЛИАЛЬНОЙ ДИСТРОФИИ РОГОВИЦЫ У БОЛЬНЫХ С ПОСТТРАВМАТИЧЕСКОЙ АФАКИЕЙ И АНИРИДИЕЙ

Чебоксарский филиал МНТК «Микрохирургия глаза» имени академика С. Н. Федорова,[1]
Институт усовершенствования врачей[2], Чебоксары

Травматическое повреждение радужки, как правило, сопровождается витреоретинальной патологией, травматизацией роговицы, хрусталика, развитием вторичной глаукомы. Актуальным остается вопрос об этапности хирургического лечения сопутствующей патологии, а также возможные сроки между этапами лечения.

Целью нашего исследования стала разработка рекомендаций по хирургическому лечению пациентов с эпителиально-эндотелиальной дистрофией, грубыми рубцами роговицы, аниридией и афакией после проникающих ранений и тяжелых контузий.

Проанализированы результаты пролеченных с 2002 по 2017 г. в Чебоксарском филиале ФГАУ «МНТК «Микрохирургия глаза» им. акад. С. Н. Федорова» 75 больных с посттравматической аниридией, афакией, эпителиально-эндотелиальной дистрофией, рубцами роговицы в оптической зоне. На основании анализа результатов лечения предложена тактика ведения пациентов, заключающаяся в предварительном хирургическом лечении сопутствующей патологии: отслойки сетчатки, гемофтальма, вторичной посттравматической глаукомы с последующей реконструктивной хирургией. При наличии витреоретинальной патологии сквозная кератопластика (СКП) с имплантацией искусственной иридохрусталиковой диафрагмы (ИХД) возможна не ранее 6 мес. после последнего витреоретинального вмешательства и не ранее 6-8 мес. после последней антиглаукомной операции и компенсации внутриглазного давления без применения гипотензивных капель. Наиболее стабильное внутриглазное давление прослеживалось у пациентов со вторичной посттравматической глаукомой при имплантации клапана Ахмеда.

Реконструктивная хирургия (СКП и имплантация ИХД) возможна в нескольких вариантах: имплантация ИХД с последующей СКП, СКП с последующей имплантацией ИХД или одномоментное выполнение данных операций. Технически проще осуществимо выполнение данной хирургии одномоментно, однако наилучшие результаты остроты зрения получены у пациентов при поэтапном лечении: имплантация ИХД с последующей СКП.

Использование фемтосекундного лазера при кератопластике в комплексном лечении больных с грубыми рубцами роговицы, афакией, аниридией позволяет добиться более высокой остроты зрения и сокращает сроки реабилитации.

Оценивать окончательные результаты зрительных функций пациентов с данной патологией можно только через год после снятия швов после пересадки роговицы. Анализ данных пролеченных больных свидетельствует о значительном повышении качества зрения именно в эти сроки.

Процесс реабилитации пациентов с эпителиально-эндотелиальной дистрофией, грубыми центральными рубцами роговицы, афакией, аниридией достаточно длительный (2-3 года) и трудоемкий. Придерживаясь предложенных рекомендаций, можно восстановить утраченные зрительные функции и вернуть пациента к полноценной активной жизни.

Ключевые слова: *сквозная кератопластика, эпителиально-эндотелиальная дистрофия роговицы, рубец роговицы, афакия, аниридия, искусственная иридохрусталиковая диафрагма.*

Актуальность

Травмы глаза составляют 2-15% в структуре общего травматизма человека, что приводит к инвалидизации в 19-30% случаев [1-3]. Особенно актуальны в настоящее время контузии глазного яблока у больных с рубцами роговицы после радиальной кератотомии. В связи с высокой тяжестью последствий даже при незначительной силе травматического повреждения данные травмы характеризуются расхождением рубцов и выпадением оболочек глаза в рану [4]. В результате достаточно часто формируются грубые рубцы роговицы, проходящие через оптический центр. Даже если рубец не затрагивает оптическую зону, формируется роговичный астигматизм, достигающий 10-15 диоптрий [5]. Также контузии глазного яблока приводят к неизбежной потере эндотелиальных клеток, а если эпителиально-эндотелиальная дистрофия (ЭЭД) роговицы достигает III–V стадии дистрофического процесса (согласно клинико-анатомической классификации В.В. Волкова и М.М. Дронова, 1978 г.), единственным способом лечения является кератопластика.

Следует отметить, что травматическое повреждение радужки, как правило, сопровождается витреоретинальной патологией. При проникающих ранениях травматический гемофтальм наблюдается в 46,6% случаев, при контузиях – в 57,2% [1]. Поэтому реконструктивная хирургия возможна только после предварительной хирургии сопутствующей витреоретинальной патологии [6]. Учитывая отсутствие иридохрусталикового барьера между передней камерой глаза и полостью стекловидного тела, при тампонаде силиконовыми маслами неизбежно происходит снижение плотности эндотелиальных клеток, что, как правило, усугубляет состояние роговицы. В таких случаях для уменьшения контакта роговицы и силиконового масла применяются бандажные швы, снижающие вероятность воздействия силиконового масла на эндотелий [7, 8].

Травматическое повреждение радужки также часто сопровождается травматической глаукомой, которая может развиться сразу после травмы или в отдаленном периоде. Вероятность ее развития достигает 35,7% при аниридии [9, 10]. Наиболее перспективной в отношении длительной компенсации внутриглазного давления у таких пациентов является имплантация клапана Ахмеда, эффективность которого достигает 92,9% [5]. Причем у пациентов с авитрией и выполненной кератопластикой рационально имплантировать трубочку клапана в заднюю камеру для снижения вероятности контакта с трансплантатом.

Учитывая большую вероятность сочетанного травматического повреждения роговицы с аниридией, одним из перспективных методов хирургического лечения данной патологии является имплантация ИХД с СКП. Использование фемтосекундного лазера при выполнении кератопластики позволяет достигнуть лучших результатов и сократить сроки реабилитации больного [5, 11, 12].

Однако актуальным остается вопрос об этапности хирургического лечения сопутствующей витреоретинальной патологии, вторичной глаукомы, самой реконструктивной хирургии (СКП и имплантации ИХД), а также возможные сроки между данными этапами.

Поэтому **целью** нашего исследования стала разработка рекомендаций по хирургическому лечению пациентов с ЭЭД, грубыми рубцами роговицы, аниридией и афакией после проникающих ранений и тяжелых контузий глаза на основании анализа результатов лечения пациентов с 2002 по 2017 г.

Материал и методы.

В период с 2002 по 2017 г. нами были прооперированы 75 пациентов (75 глаз) после тяжелых контузий с разрывом кератотомических рубцов роговицы и проникающих ранений. Мужчин было 56, женщин – 19.

После травмы всем пациентам в первые 24 часа была проведена первичная хирургическая обработка раны по месту жительства. В Чебоксарский филиал ФГАУ «МНТК «Микрохирургия глаза» им. акад. С.Н. Федорова» пациенты были направлены на дальнейшее хирургическое лечение в сроки от 6 мес. до 17 лет после травмы (средний срок 73,9 мес.). Возраст пациентов к моменту хирургического лечения в нашей клинике составлял от 8 до 79 лет (средний возраст 47,4 года). Характер травматического повреждения роговицы: проникающее роговичное ранение – 25, проникающее корнеосклеральное ранение – 9, контузия с разрывом рубцов после кератотомии – 30 (рис. 1), контузия с повреждением роговицы – 10, ЭЭД роговицы после ранее проведенного витреоретинального вмешательства – 1.

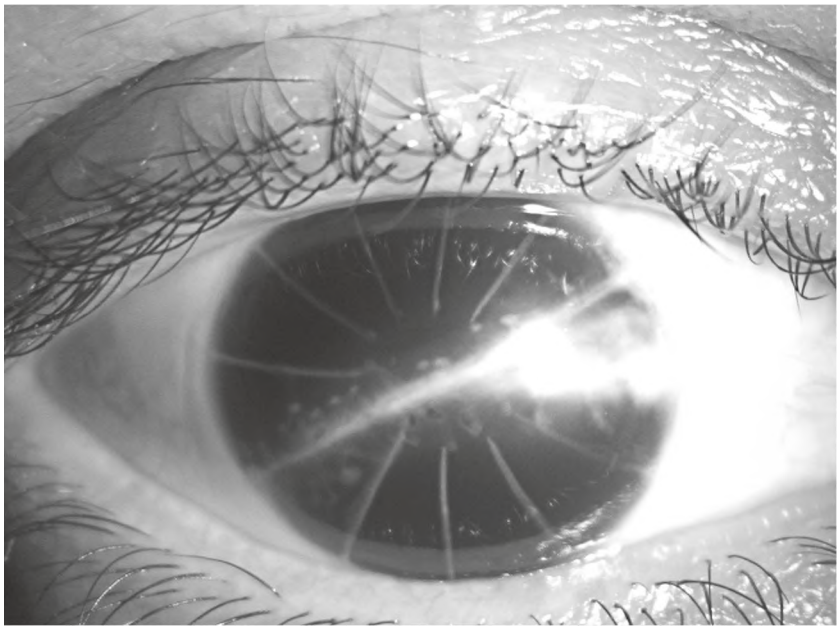

Рис. 1. Глаз пациентки С. Разрыв кератотомического рубца через оптический центр, афакия, аниридия

Перед кератопластикой и имплантацией иридохрусталиковой диафрагмы 22 пациентам с витреоретинальной патологией проведено предварительное хирургическое лечение. При поступлении у 14 пациентов был тотальный гемофтальм, по поводу которого, учитывая риск отслойки сетчатки вследствие тракций стекловидного тела, а также невозможность оценить степень прилегания сетчатки, выполнялась витрэктомия 23-27 G. Во время витрэктомии выявлена локальная отслойка сетчатки у 3 из 14 пациентов, им дополнительно выполнена эндолазеркоагуляция сетчатки с тампонадой газовоздушной смесью C3F8. Последующая реабилитация – имплантация ИХД и СКП – проведена в сроки через 6-8 мес.

У 8 пациентов при поступлении выявлена отслойка сетчатки. В зависимости от витреоретинальной пролиферации выполнено различное хирургическое лечение. 3 пациентам с отслойкой сетчатки и с пролиферативной витреоретинопатией (ПВР) выполнено эписклеральное пломбирование. В послеоперационном периоде было достигнуто полное прилегание сетчатки. Для профилактики рецидива была выполнена ограничительная лазеркоагуляция сетчатки в сроки от 1-2 мес. после эписклерального пломбирования. Дальнейшая реабилитация (СКП и имплантация ИХД) продолжена через 8-12 мес.

5 пациентам с тотальной отслойкой сетчатки и ПВР C3 – D1 выполнено эписклеральное пломбирование с витрэктомией и тампонадой витреальной полости силиконовым маслом 5700 Cct. Во время выполнения витрэктомии 2 пациентам потребовалась послабляющая ретинотомия с эндолазеркоагуляцией сетчатки по краю ретинотомии. Учитывая отсутствие иридохрусталикового барьера и контакт силиконового масла с эндотелием роговицы и дренажной системой угла передней камеры, всем пациентам с силиконовым маслом был назначен косопт 2 раза в день для профилактики офтальмогипертензии. Повышение внутриглазного давления (ВГД) не выявлено ни в одном случае. Силиконовое масло было удалено в срок до 3 мес. после операции у 4 из 5 пациентов. 1 пациент не явился вовремя на удаление силиконового масла в соответствии с полученными рекомендациями и приехал только через 10 мес. Впоследствии у него развилась ЭЭД роговицы (рис. 2).

Все 75 пациентов были разделены на 2 группы в зависимости от наличия вторичной глаукомы и стабильности ВГД.

I группу составили 24 глаза пациентов, у которых до сквозной кератопластики и имплантации иридохрусталиковой диафрагмы наблюдалось нестабильное ВГД. Пациенты

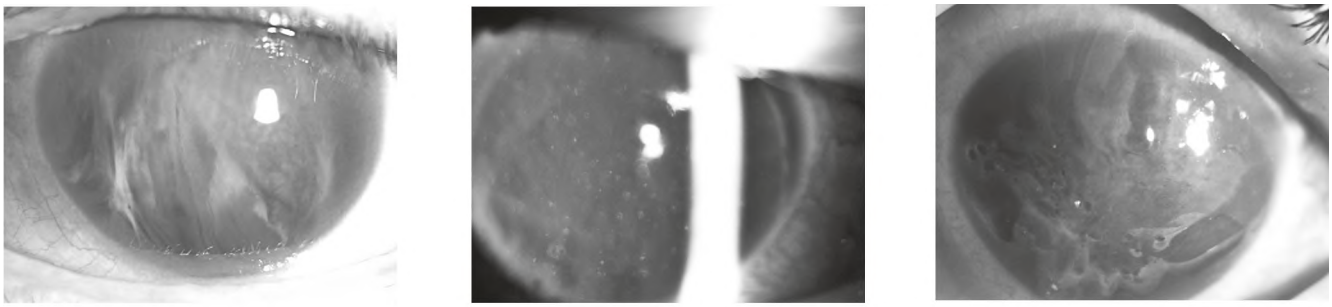

а *б* *в*

Рис. 2. Глаз пациента П.: а) при поступлении тотальный гемофтальм, тотальная отслойка сетчатки, ПВР D1, афакия, аниридия; б) выполнена витрэктомия с тампонадой силиконовым маслом 5700 Cst.; в) через 4 мес. после удаления силикона, находившегося в полости глаза 10 мес.

данной группы были разделены на 2 подгруппы:

А) 9 глаз пациентов, у которых целевое ВГД достигнуто за счет медикаментозного лечения;

В) 15 глаз пациентов, у которых целевое ВГД достигнуто за счет хирургического лечения глаукомы. 5 пациентам выполнена имплантация клапана Ахмед, 5 – непроникающая глубокая склерэктомия (НГСЭ), 2 – глубокая склерэктомия (ГСЭ), 2 – ГСЭ с дренажем. 1 пациенту хирургическое антиглаукомное лечение проводилось неоднократно: НГСЭ с имплантацией дренажа, микроимпульсная лазерная циклофотокоагуляция (ЛЦФК).

Перед сквозной кератопластикой и имплантацией иридохрусталиковой диафрагмы у всех пациентов было достигнуто целевое ВГД. Данный этап проводили не ранее чем через 6-8 мес. после проведенного антиглаукомного лечения и стабильном компенсированном офтальмотонусе, подтвержденном при динамическом контроле ВГД не реже 1 раза в месяц.

II группу составил 51 глаз пациентов, у которых до сквозной кератопластики и имплантации иридохрусталиковой диафрагмы наблюдалось стабильное ВГД без использования гипотензивных препаратов. Все пациенты также были разделены на подгруппы:

А) 40 глаз пациентов, которым СКП выполнена традиционно с использованием вакуумных трепанов Barron или Moria, из них 36 пациентам СКП проводили одномоментно с имплантацией ИХД, 4 пациентам СКП проводили отсроченно через 6-12 мес. после имплантации ИХД;

В) 11 глаз пациентов, которым СКП выполнена с использованием фемтосекундного лазера (рис. 3).

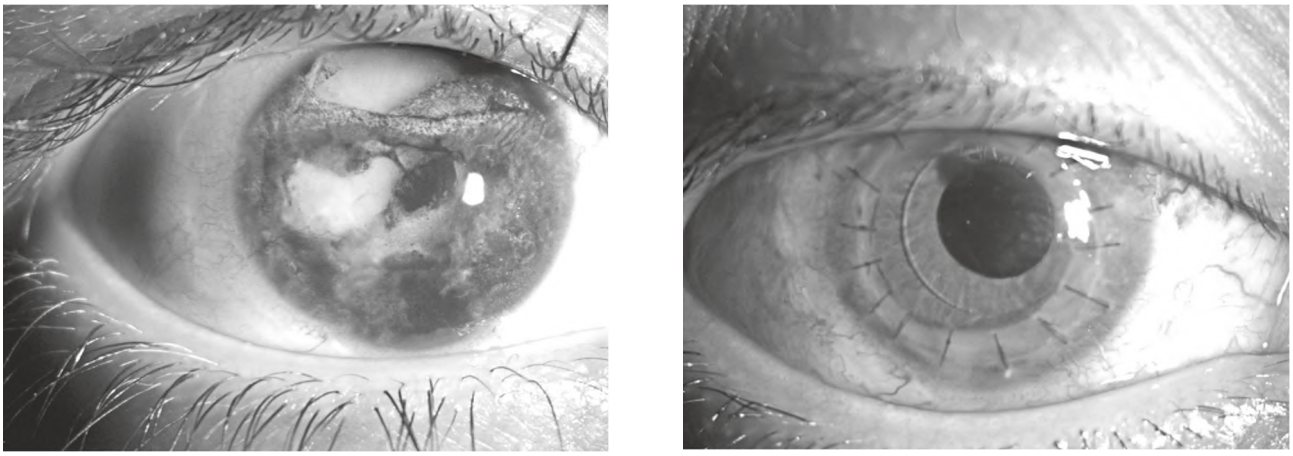

а *б*

Рис. 3. Глаз пациентки К.: а) при поступлении иридодиализ, сращение радужки с роговицей, остатки хрусталиковых масс; б) первые сутки после удаления синехий, хрусталиковых масс, имплантации ИХД и фемтолазерной СКП

Учитывая резкий перепад ВГД во время операции и риск сосудистых нарушений, все пересадки роговицы с имплантацией ИХД выполнены под эндотрахеальным наркозом [13].

Полученные результаты анализировали с помощью программы Microsoft Office Excel 2010. Данные представляли в виде M±σ, где M – среднее арифметическое, σ – стандартное отклонение.

Результаты. До проведенной СКП с ИХД у пациентов I группы некорригированная острота зрения (НКОЗ) соответствовала в подгруппе А – 0,02±0,05, В – 0,03±0,06; корригированная (КОЗ) в подгруппе А – 0,04± 0,08, В – 0,04±0,08; роговичный астигматизм составлял в подгруппе А – 8,2 ±6,7 дптр, В – 9,1±8,6 дптр.

Через 1 год данные показатели соответствовали в подгруппе А: НКОЗ – 0,01± 0,08, КОЗ – 0,02±0,08, цилиндрический компонент рефракции составлял 8,7±7,3; в подгруппе В: НКОЗ – 0,08±0,08, КОЗ – 0,1±0,08, цилиндрический компонент рефракции – 4,7±4,3.

Повторная пересадка роговицы выполнена 5 пациентам I группы подгруппы А (55,5% пациентов данной подгруппы), вследствие декомпенсации ВГД и прогрессирования вторичной глаукомы произошло помутнение трансплантата в сроки 4 – 6 мес. Данным пациентам перед повторной СКП выполнена имплантация клапана Ахмед (рис. 4)

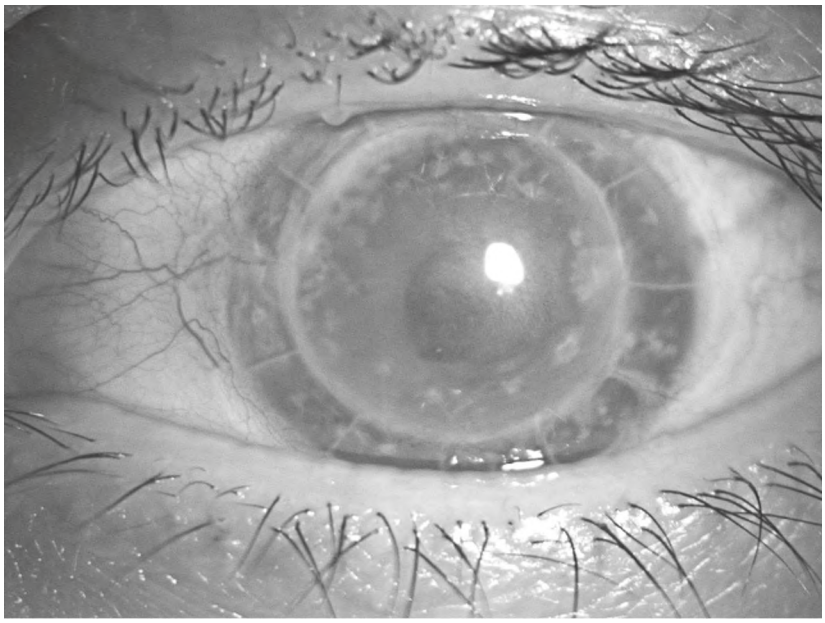

Рис. 4. Глаз пациента П. 3-й месяц после имплантации клапана Ахмед вследствие прогрессирования вторичной глаукомы после СКП с имплантацией ИХД

Данное хирургическое лечение позволило скомпенсировать ВГД и провести повторную пересадку роговицы.

В 4 случаях повторная пересадка роговицы выполнена пациентам I группы подгруппы В (26,6% пациентов данной подгруппы). В 2 случаях болезнь трансплантата связана с контактом опорного элемента ИХД в корнеосклеральной зоне, выраженной пролиферацией и образованием ретрокорнеальной мембраны. Постепенно в сроки до 1 года это привело к измельчению передней камеры с последующим контактом опорных элементов ИХД с роговицей и прогрессированием кератопатии. В 2 случаях помутнение роговицы связано с прогрессированием вторичной глаукомы у пациентов с предварительно выполненной антиглаукомной операцией (НГСЭ) до реконструктивной хирургии (13,3% пациентов данной подгруппы). Этим пациентам выполнена лазерная циклофотокоагуляция в микроимпульсном режиме.

Результаты лечения пациентов II группы были значительно лучше вследствие отсутствия сопутствующей вторичной глаукомы.

До операции СКП с ИХД в подгруппе А НКОЗ соответствовала 0,03±0,06, КОЗ – 0,05± ±0,07, роговичный астигматизм составлял 8,7±8,25 дптр; в подгруппе В НКОЗ – 0,02±0,04, КОЗ – 0,05±0,07, цилиндрический компонент рефракции составлял 8,3±5,8.

Через 1 год данные показатели соответствовали в подгруппе А: НКОЗ – 0,1±0,09, КОЗ – 0,15±0,15, роговичный астигматизм – 4,6±3,5.

Следует отметить 4 пациентов данной подгруппы, у которых СКП была выполнена после имплантации ИХД, т.к. у данных больных прослеживались лучшие показатели: НКОЗ соответствовала 0,25±0,24, КОЗ – 0,28±0,23, роговичный астигматизм составлял 3,25±2,95 дптр.

В подгруппе В: НКОЗ – 0,1±0,13, КОЗ – 0,3± ±0,28, цилиндрический компонент рефракции – 3,7±3,3.

В послеоперационном периоде в сроки 1-2 года 3 пациентам II группы подгруппы А потребовалась повторная кератопластика вследствие развития болезни трансплантата.

Заключение

На основании анализа результатов лечения предложена тактика ведения пациентов, заключающаяся в предварительном хирургическом лечении сопутствующей патологии: отслойки сетчатки, гемофтальма, вторичной посттравматической глаукомы с последующей реконструктивной хирургией. При наличии витреоретинальной патологии сквозная кератопластика с имплантацией ИХД возможна не ранее 6 мес. после последнего витреоретинального вмешательства и не ранее 6-8 мес. после последней антиглаукомной операции и компенсации внутриглазного давления без применения гипотензивных капель. Наиболее стабильное ВГД прослеживалось у пациентов со вторичной посттравматической глаукомой при имплантации клапана Ахмеда. Выполненная антиглаукомная операция снижает риск прогрессирования вторичной глаукомы и развития болезни трансплантата. Повторная кератопластика при прогрессировании вторичной глаукомы возможна только после компенсации ВГД хирургическим способом. Предпочтительным методом в данном случае является имплантация клапана Ахмед.

Реконструктивная хирургия (СКП и имплантация ИХД) возможна в нескольких вариантах: имплантация ИХД с последующей СКП или одномоментное выполнение данных операций. Технически проще выполнение данной хирургии одномоментно, однако наилучшие результаты остроты зрения получены у пациентов при поэтапном лечении: имплантация ИХД с последующей отсроченной СКП.

Использование фемтосекундного лазера при кератопластике в комплексном лечении больных с грубыми рубцами роговицы, афакией, аниридией позволяет добиться более высокой остроты зрения и сокращает сроки реабилитации.

Оценивать результаты зрительных функций пациентов с данной патологией можно только через год после пересадки роговицы, а окончательные – через год после снятия швов. Анализ данных пролеченных больных свидетельствует о значительном повышении качества зрения именно после снятия роговичных швов.

Процесс реабилитации пациентов с ЭЭД, грубыми рубцами роговицы, афакией, аниридией достаточно длительный (2-3 года) и трудоемкий. Придерживаясь предложенных рекомендаций, можно восстановить утраченные зрительные функции и вернуть пациента к полноценной активной жизни.

СВЕДЕНИЯ ОБ АВТОРАХ:

Поздеева Надежда Александровна

заместитель директора по научной работе Чебоксарского филиала Федерального государственного автономного учреждения «Межотраслевой научно-технический комплекс “Микрохирургия глаза” имени академика С.Н.Федорова» Министерства здравоохранения Российской Федерации, преподаватель курса офтальмологии ГАУ ДПО «Институт усовершенствования врачей» Минздрава Чувашии, доктор медицинских наук

Паштаев Николай Петрович

директор Чебоксарского филиала Федерального государственного автономного учреждения «Межотраслевой научно-технический комплекс “Микрохирургия глаза” имени академика С.Н.Федорова» Министерства здравоохранения Российской Федерации, заведующий курсом офтальмологии ГАУ ДПО «Институт усовершенствования врачей» Минздрава Чувашии, доктор медицинских наук, профессор

Фролычев Иван Александрович

научный сотрудник Чебоксарского филиала Федерального государственного автономного учреждения «Межотраслевой научно-технический комплекс “Микрохирургия глаза” имени академика С.Н.Федорова» Министерства здравоохранения Российской Федерации

Сычёва Дарья Владимировна
врач-ординатор ГАУ ДПО «Институт усовершенствования врачей» Минздрава Чувашии

Адрес для переписки:
428028, г. Чебоксары, просп. Тракторостроителей, д. 10
Tel.: +7 (8352) 492413
E-mail: ivan-f@yandex.ru

INFORMATION ABOUT AUTHORS:
Nadezhda Aleksandrovna Pozdeyeva
deputy director for science of Cheboksary Branch of S. Fyodorov Eye Microsurgery Federal State Autonomous Institution, lecturer of ophthalmology course at SAI SVE «Postgraduate Doctors' Training Institute» of Healthcare Ministry of Chuvashia, doctor of Medicine
Nikolay Petrovich Pashtaev
director of Cheboksary Branch of S. Fyodorov Eye Microsurgery Federal State Autonomous Institution, head of ophthalmology course at SAI SVE «Postgraduate Doctors' Training Institute» of Healthcare Ministry of Chuvashia, Doctor of Medicine, professor
Ivan Aleksandrovich Frolychev
researcher of Cheboksary Branch of S. Fyodorov Eye Microsurgery Federal State Autonomous Institution
Darya Vladimirovna Sycheva
resident of ophthalmology course at SAI SVE «Postgraduate Doctors' Training Institute» of Healthcare Ministry of Chuvashia

Correspondence addres:
428028, Cheboksary, 10 Traktorostroiteley Ave
Tel.: +7 (8352) 492413
E-mail: ivan-f@yandex.ru

N.A. POZDEYEVA[1,2], N.P. PASHTAEV[1,2], I.A. FROLYCHEV[1], D.V. SYCHEVA[2]

PENETRATIVE KERATOPLASTY IN COMPREHENSIVE TREATMENT OF COURSE SCARS AND EPITHELIAL AND ENDOTHELIAL CORNEAL DISTROPHY IN PATIENTS WITH POSTTRAUMMATIC APHAKIA AND ANIRIDIA

Cheboksary Branch of S. Fyodorov Eye Microsurgery Federal State Institution[1], Postgraduate Doctors' Training Institute[2], Cheboksary

doi:10.25589/GIDUV.2018.54.10833
UDC 617.713-089.843
© Group of authors, 2018
Received on 27.12.2017

N.A. POZDEYEVA[1,2], N.P. PASHTAEV[1,2], I.A. FROLYCHEV[1], D.V. SYCHEVA[2]

PENETRATIVE KERATOPLASTY IN COMPREHENSIVE TREATMENT OF COURSE SCARS AND EPITHELIAL AND ENDOTHELIAL CORNEAL DISTROPHY IN PATIENTS WITH POSTTRAUMMATIC APHAKIA AND ANIRIDIA

Cheboksary Branch of S. Fyodorov Eye Microsurgery[1],
Postgraduate Doctors' Training Institute[2], Cheboksary

Traumatic iris damage, as a rule, is accompanied by vitreoretinal pathology, cornea injuries, lens damage or secondary glaucoma. The question about the stages of surgical treatment of concomitant pathology, as well as the possible intervals between the stages of treatment remains urgent.

The goal of our research was to develop recommendations for the surgical treatment of patients with epithelial-endothelial dystrophy, coarse corneal scarring, aniridia and aphakia after penetrating wounds and severe concussion.

The article provides an analysis of the results of the treatment of 75 patients with post-traumatic aniridia, aphakia, epithelial-endothelial dystrophy and corneal scars in the optical zone. They underwent treatment in the Cheboksary branch of the FSAI IRTC "Acad. S.N. Fedorov Eye Microsurgery" in 2002-2017. Based on the analysis of the treatment results,the authors of the article propose the tactics of managing patients which includes preliminary surgical treatment of the concomitant pathology: retinal detachment, hemophthalmia, secondary posttraumatic glaucoma followed by reconstructive surgery. In case of vitreoretinal pathology, penetrating keratoplasty (PKP) with the implantation of an artificial iridolenticular diaphragm (ILD) is possible no sooner than 6 months after the last vitreoretinal interference and no sooner than 6-8 months after the last anti-glaucoma operation and compensation of intraocular pressure without the use of antihypertensive drops. The most stable intraocular pressure was observed in patients with secondary post-traumatic glaucoma with Ahmed glaucoma valve implant.

There are two possible scenarios for reconstructive surgery (PKP and implantation of ILD): implantation of ILD with subsequent PKP, PKP with subsequent implantation of ILD or one-step execution of these operations. It is technically simpler to perform this surgery at the same time, however, the best visual acuity results were obtained in patients with stage-by-stage treatment: implantation of ILD with subsequent PKP.

The use of femtosecond laser in keratoplasty in the comprehensive treatment of patients with coarse corneal scars, aphakia and aniridia allows to achieve higher visual acuity and reduce the rehabilitation period.

Evaluation of the final results of the visual functions of patients with this pathology can only be performed one year after the removal of the sutures after the transplantation of the cornea. The analysis of the data of the treated patients testifies to a significant increase in the quality of vision when these terms are observed.

The process of rehabilitation of patients with epithelial-endothelial dystrophy, coarse central scars of the cornea, aphakia, aniridia is quite long (up to 2-3 years) and laborious. Adherence to the proposed recommendations helps patients restore impaired visual functions and return to an active life-style.

Keywords: *penetrating keratoplasty, epithelial-endothelial dystrophy of the cornea, corneal scar, aphakia, aniridia, artificial iridolenticular diaphragm.*

Rationale

Eye injuries account for 2-15% out of all possible human traumas. They lead to disability in 19-30% of cases [1-3]. Of particular relevance at present is the concussion of the eyeball in patients with corneal scars after radial keratotomy. Due to the high severity of the consequences, even in case of a small trauma, suture line disruption and falling out of eye membranes into the wound are quite common [4]. As a result, coarse corneal scars are often formed across the optical center. Even if the scar does not affect the optical zone, corneal astigmatism, reaching 10-15 diopters [5] is formed. Concussions of the eyeball lead to the inevitable loss of endothelial cells, and if the epithelial-endothelial dystrophy (EED) of the cornea reaches

stages III-V of the dystrophic process (according to the clinical anatomical classification of V.V. Volkov and M.M. Dronov, 1978), the only method of treatment is keratoplasty.

It should be noted that traumatic iris damage, as a rule, is accompanied by vitreoretinal pathology. With penetrating wounds, traumatic hemophthalmia is observed in 46.6% of cases, with concussions – in 57.2% of cases [1]. Therefore, reconstructive surgery is possible only after preliminary surgery of concomitant vitreoretinal pathology [6]. Considering the absence of the iridolenticular barrier between the anterior chamber of the eye and the vitreous cavity, tamponade with silicone oils inevitably leads to a decrease in the density of endothelial cells, which usually aggravates the condition of the cornea. In such cases, to reduce the contact of the cornea and silicone oil, bandages are applied, reducing the likelihood of the effect of silicone oil on the endothelium [7, 8].

Traumatic iris damage is also often accompanied by traumatic glaucoma, which can develop immediately after an injury or be somewhat delayed. The probability of its development reaches 35.7% with aniridia [9, 10]. The most promising method of long-term compensation of intraocular pressure in such patients is the implantation of Ahmed's valve, whose efficacy amounts to 92.9% [5]. It is noteworthy that in patients who lack vitreous body and have had keratoplasty, it is rational to implant a valve tube into the posterior chamber to reduce the likelihood of contact with the graft.

Given the high likelihood of combined traumatic damage to the cornea with aniridia, one of the promising methods of surgical treatment of this pathology is the implantation of ILD with PKP. Using a femtosecond laser to perform keratoplasty allows you to achieve better results and reduce the period of rehabilitation of the patient [5, 11, 12]. However, the question about the stages (ILD and PKP) of surgical treatment of concomitant vitreoretinal pathology and secondary glaucoma, as well as the possible intervals between the stages of treatment, remains urgent.

Therefore, the **goal** of our research was to develop recommendations for the surgical treatment of patients with EED, coarse corneal scarring, aniridia and aphakia after penetrating wounds and severe eye concussions on the basis of analysis of treatment outcomes for patients from 2002 to 2017.

Material and methods

Between 2002 and 2017, 75 patients (75 eyes) were operated on after severe concussion with a disruption of keratotomical corneal scars and penetrating wounds. There were 56 men and 19 women.

All patients underwent initial surgical treatment of the wound at the place of residence within the first 24 hours after the trauma. In the Cheboksary branch of FSAI IRTC "Acad. S.N. Fedorov Eye Microsurgery" patients were provided with further surgical treatment within the period from 6 months up to 17 years after the injury (a mean term equals 73.9 months). The age of patients at the time of surgical treatment in our clinic was from 8 to 79 years old (mean age is 47.4 years old). The breakdown of types of traumatic damage of the cornea was as follows: penetrating corneal wounds – 25, penetrating corneoscleral wound – 9, concussion with a disruption of scars after keratotomy – 30 (Fig. 1), concussion with corneal damage – 10, EED of the cornea after previous vitreoretinal intervention – 1.

Prior to keratoplasty and implantation of iridolenticular diaphragm, 22 patients with vitreoretinal pathology underwent preliminary surgical treatment. Upon admission to the hospital, 14 patients had total hemophthalmia, due to which, taking into account the risk of detachment of the retina due to vitreous tract tractions, as well as the inability to assess the degree of retina attachment, vitrectomy 23-27 G was performed. During vitrectomy, local retinal detachment was detected in 3 out of 14 patients, so they also had endolaser coagulation of the retina with a gas-air mixture C3F8 tamponade. The subsequent rehabilitation – implantation of ILD and PKP – was carried out within 6-8 months.

8 patients had retinal detachment. Various surgical treatments were administered, depending on the vitreoretinal proliferation. 3 patients with retinal detachment and proliferative vitreoretinopathy (PVR) B had an episcleral filling. In the postoperational period, a complete retina reattachment was observed. To prevent relapse, limiting laser coagulation of retina was performed within 1-2 months after episcleral filling. Further rehabilitation measures (PKP and implantation of ILD) were taken 8-12 months later.

5 patients with total retinal detachment and C3-D1 PVR had episcleral filling with vitrectomy and vitreous tamponade of the vitreous cavity with

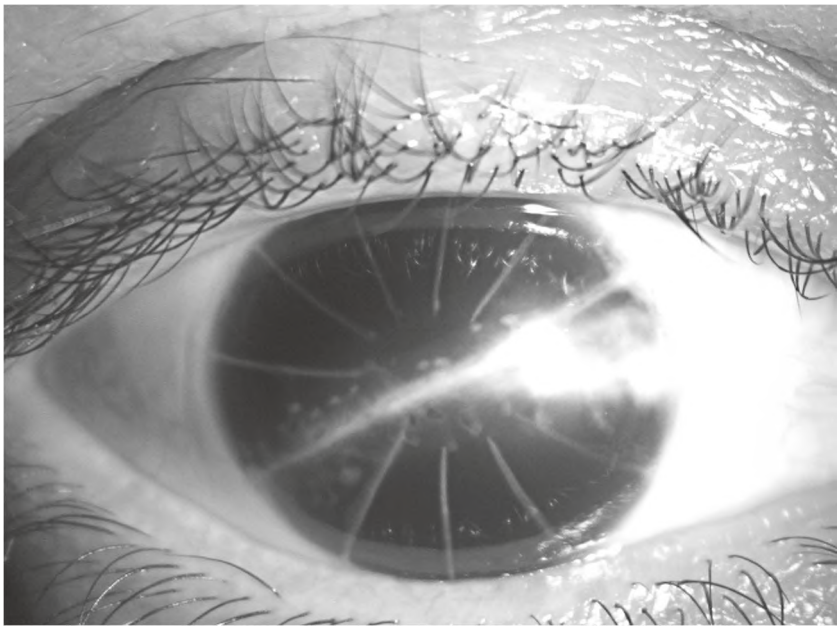

Figure 1. Patient S's eye. Disruption of keratotomic scars across the optical center, aphakia, aniridia

silicone oil 5700 Cct. During the vitrectomy, relaxing retinotomy with retinal endolaser coagulation along the edge was performed on 2 patients. Considering the absence of iridolenticular barrier and the contact of the silicone oil with the corneal endothelium and the drainage system of the anterior chamber angle, a patient was prescribed with Kosopt 2 times a day to prevent ophthalmic hypertension. Increase in intraocular pressure (IOP) was not detected in any of the cases. Silicone oil was removed within 3 months after surgery in 4 out of 5 patients. 1 patient did not appear on time to remove silicone oil in as recommended, and turned up only 10 months later. As a result, he developed the EED of the cornea (fig. 2).

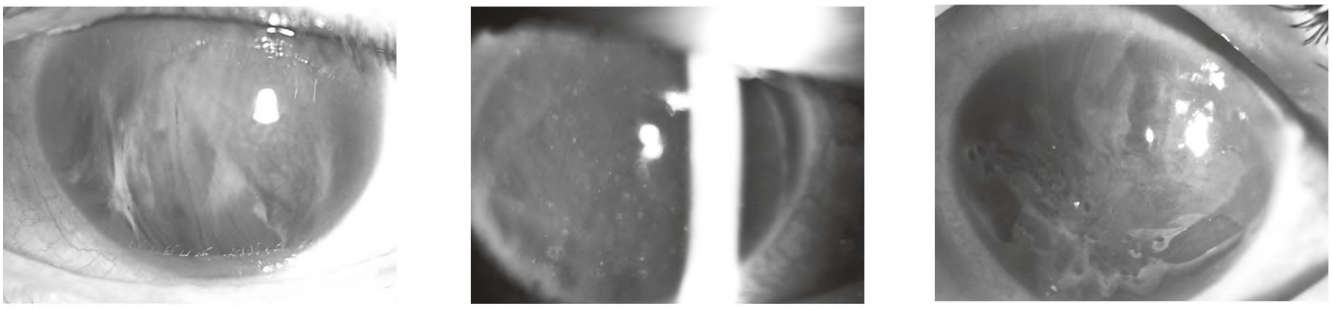

а *б* *в*

Figure 2. Patient P's eye: а) upon admission: complete hemophthalmia, complete retinal detachment, PVR D1, aphakia, aniridia; б) after vitrectomy and vitreous tamponade of the vitreous cavity with silicone oil 5700 Cct.; в) 4 months after removal of silicone which had remained in the eye ball for 10 months

All 75 patients were divided into 2 groups, depending on the presence of secondary glaucoma and stability of IOP.

Group II consisted of 24 eyes of patients who had unstable IOP before penetrating keratoplasty and implantation of iridolenticular diaphragm. Patients of this group were divided into 2 subgroups:

A) 9 eyes of patients in whom target IOP was achieved due to pharmacological therapy;

B) 15 eyes of patients in whom target IOP was achieved through surgical treatment of glaucoma. 5 patients were implanted with Ahmed valve, 5 others had non-penetrating deep sclerectomy (NPDS), 2 – deep sclerectomy (DS), 2 – DS with drainage. One patient underwent surgical

antiglaucoma treatment several times: NPDS with drainage implantation, microimpulse laser cyclophobic coagulation (LCC).

Before penetrating keratoplasty and implantation of the iridolenticular diaphragm, the target IOP was achieved in all patients. This stage took place 6-8 months after the anti-glaucoma treatment when there was a stable compensated ophthalmotonus, confirmed with the dynamic control of IOP at least once a month.

Group II consisted of 51 eyes of patients who had stable IOP without the use of antihypertensive drugs before penetrating keratoplasty and implantation of the iridolenticular diaphragm. All patients were also divided into subgroups:

A) 40 eyes of patients who had traditional PKP with the use of Barron or Moria vacuum trephines; 36 patients underwent PKP followed by ILD implantation, 4 patients had PKP 6-12 months after the implantation of ILD;

B) 11 eyes of patients who had PKP erformed with a femtosecond laser (fig. 3).

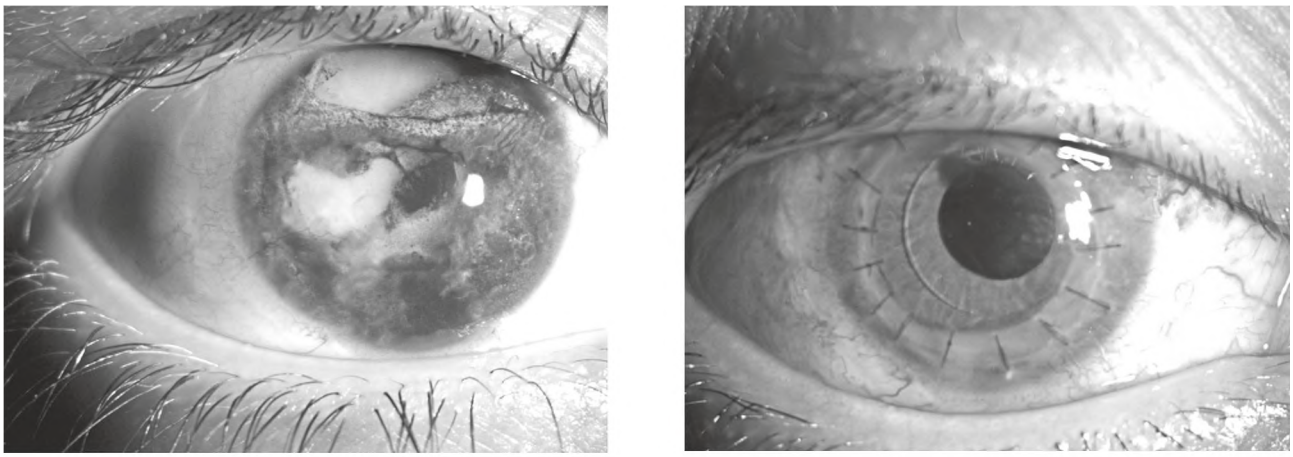

а *б*

Figure 3. Patient K's eye: a) upon admission, iridodialysis, fusion of the iris with the cornea, the remains of lens masses; b) the first day after the removal of the synechia, lens masses, implantation of the ILD and femtoscopic PKP

Given the sharp drop in IOP during surgery and the risk of vascular disorders, all corneal implantations of ILD were performed under endotracheal anesthesia [13].

The results were analyzed with the help of Microsoft Office Excel 2010. The data were presented in the form M ± σ, where M is the arithmetic mean, σ is the standard deviation.

Results. Prior to the PKP with ILD in patients of group I, uncorrected visual acuity (UVA) in subgroup A was – 0.02 ± 0.05, in B – 0.03 ± 0.06; corrected visual acuity (CVA) in subgroup A was – 0.04 ± 0.08, B – 0.04 ± 0.08; corneal astigmatism in subgroup A was – 8.2 ± 6.7 D, in subgroup B – 9.1 ± 8.6 D.

After 1 year, these indicators were consistent in subgroup A: UVA – 0.01 ± 0.08, CVA – 0.02 ± 0.08, the cylindrical component of refraction was 8.7 ± 7.3; in subgroup B: the UVA is 0.08 ± 0.08, the CVA is 0.1 ± 0.08, the cylindrical component of refraction is 4.7 ± 4.3.

5 patients of the 1st group of subgroup A (55.5% of the patients in this subgroup) had corneal retransplantation; due to decompensation of IOP and the progression of secondary glaucoma, the gingival occlusion occurred within 4-6 months. In these patients, before the second PKP, Ahmed valve was implanted (fig. 4).

This surgical treatment allowed to compensate for IOP and to re-transplant the cornea.

In 4 cases, repeated corneal transplantation was performed in group I subgroup B (26.6% of the patients in this subgroup). In 2 cases, the disease of the graft was caused by the contact of the supporting element of the ILD in the corneoscleral zone, it lead to severe proliferation and the formation of a retrocorneal membrane. Gradually, within 1 year, this led to the crushing of the anterior chamber followed by the contact of the supporting elements of the ILD with the cornea and the progression of keratopathy. In 2 cases, corneal opacity is associated with the progression of secondary glaucoma in patients with antiglaucoma

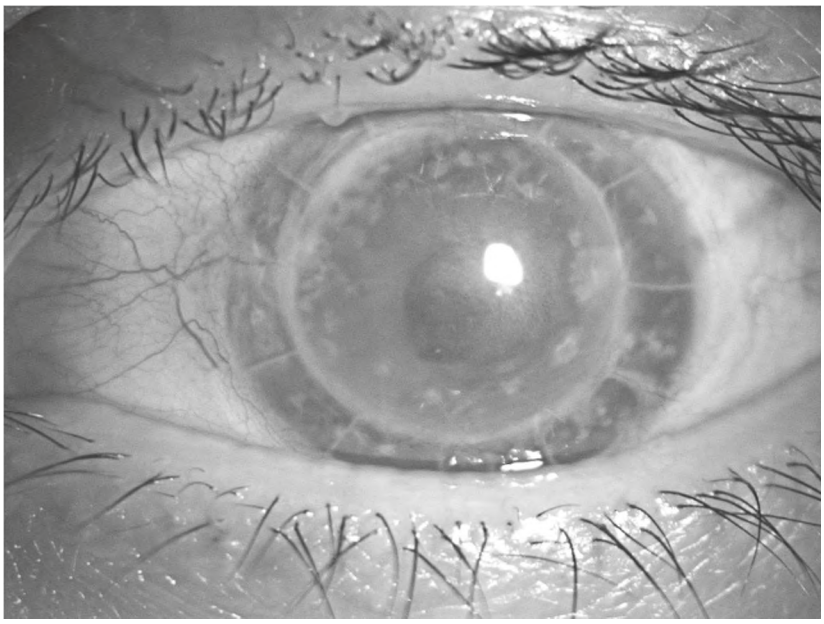

Figure 4. Patient P's eye. 3rd month after the implantation of Ahmed valve due to the progression of secondary glaucoma after PKP with ILD implant

surgery prior to reconstructive surgery (13.3% of the patients in this subgroup). These patients underwent laser cyclophobic coagulation in the microimpulse mode.

Treatment outcomes of patients in Group II were significantly better due to the absence of concomitant secondary glaucoma.

Prior to the operation of PKP with ILD in subgroup A, the UVA was 0.03 ± 0.06, CVA – 0.05 ± 0.07, corneal astigmatism was 8.7 ± 8.25D; in subgroup B UVA was – 0.02 ± 0.04, CVA – 0.05 ± 0.07, the cylindrical component of refraction was 8.3 ± 5.8.

After 1 year, these indicators in subgroup A were as follows: UVA – 0.1 ± 0.09, CVA 0.15 ± 0.15, corneal astigmatism 4.6 ± 3.5.

4 patients of this subgroup, in whom PKP was performed after the implantation of ILD, stand out as they had the best results: UVA was 0.25 ± 0.24, CVA 0.28 ± 0.23, corneal astigmatism was 3.25 ± 2.95 Dpt.

In subgroup B UVA is 0.1 ± 0.13, CVA is 0.3 ± 0.28, the cylindrical component of refraction is 3.7 ± 3.3.

In the postoperational period of 1-2 years, 3 patients of Group II subgroup A required repeated keratoplasty due to the development of the disease of the graft.

Conclusion

Based on the analysis of the results of treatment, we developed the tactics of managing patients which involves preliminary surgical treatment of the concomitant pathology (retinal detachment, hemophthalmia, and secondary posttraumatic glaucoma) followed by reconstructive surgery. If there is vitreoretinal pathology, penetrating keratoplasty with the implantation of ILD is possible only 6 months after the last vitreoretinal interference and 6-8 months after the last anti-glaucoma surgery and compensation of intraocular pressure without the use of antihypertensive drops. The most stable IOP was observed in patients with secondary posttraumatic glaucoma who had Ahmed valve implanted. Anti-glaucoma surgery reduces the risk of the progression of secondary glaucoma and the development of the graft disease. Repeated keratoplasty in case secondary glaucoma progresses is possible only after IOP is compensated in a surgical way. The preferred method in this case is the implantation of Ahmed valve.

There are several ways to perform reconstructive surgery (PKP and implantation of ILD): implantation of ILD with subsequent PKP or a one-step operation. It is technically simpler to perform this surgery at the same time, but the highest visual acuity was observed in patients with stage-by-stage treatment: implantation of ILD with delayed PKP.

The use of a femtosecond laser in keratoplasty in the comprehensive treatment of patients with coarse corneal scars, aphakia and aniridia allows

achieving higher visual acuity and reducing the period of rehabilitation.

Restoration of visual functions of patients with this pathology can be assessed only one year after cornea transplantation, and the final assessment can be performed a year after the sutures have been removed. Our research findings testify to a significant increase in the quality of vision after the removal of corneal sutures.

The process of rehabilitation of patients with EED, coarse corneal scars, aphakia and aniridia is quite long (up to 2-3 years) and laborious. Adherence to the proposed recommendations helps patients can restore impaired visual functions and return to an active life-style.

INFORMATION ABOUT AUTHORS:

Nadezhda Aleksandrovna Pozdeyeva
deputy director for science of Cheboksary Branch of S. Feodorov Eye Microsurgery Federal State Autonomous Institution, lecturer of ophthalmology course at SAI SVE «Postgraduate Doctors' Training Institute» of Healthcare Ministry of Chuvashia, doctor of medicine

Nikolay Petrovich Pashtaev
director of Cheboksary Branch of S. Fedorov Eye Microsurgery Federal State Autonomous Institution, head of ophthalmology course at SAI SVE «Postgraduate Doctors' Training Institute» of Healthcare Ministry of Chuvashia, Doctor of Medicine, professor

Ivan Aleksandrovich Frolychev
researcher of Cheboksary Branch of S. Fedorov Eye Microsurgery Federal State Autonomous Institution

Darya Vladimirovna Sycheva
resident of ophthalmology course at SAI SVE «Postgraduate Doctors' Training Institute» of Healthcare Ministry of Chuvashia

Correspondence address:
428028, Cheboksary, 10 Traktorostroiteley Ave
Tel.: +7 (8352) 492413
E-mail: ivan-f@yandex.ru