ISSN 2312-4725

СОВРЕМЕННЫЕ ТЕХНОЛОГИИ В ОФТАЛЬМОЛОГИИ

Научно-практический журнал

Выходит с 2014 года
Электронная версия www.eyepress.ru

№ 1 (21)

2018

СОВРЕМЕННЫЕ ТЕХНОЛОГИИ ЛЕЧЕНИЯ ВИТРЕОРЕТИНАЛЬНОЙ ПАТОЛОГИИ

Общество офтальмологов России
ФГАУ «МНТК «Микрохирургия глаза» им. акад. С.Н. Федорова» Минздрава России

Фролычев И.А.[1], Паштаев Н.П.[1, 2], Поздеева Н.А.[1, 2]

Хирургическое лечение ямки диска зрительного нерва (клинические случаи)

[1] *Чебоксарский филиал ФГАУ «МНТК «Микрохирургия глаза» имени академика С.Н. Фёдорова» Минздрава России, Чебоксары*

[2] *ГАУ ДПО «Институт усовершенствования врачей» Минздрава Чувашии, Чебоксары*

РЕФЕРАТ

Проанализированы 3 случая хирургического лечения в Чебоксарском филиале ФГАУ «МНТК «Микрохирургия глаза» имени академика С.Н. Фёдорова» за период 2016–2017 гг. В одном случае выполнялось интравитреальное введение газа C3F8. Во втором – витрэктомия с удалением ЗГМ и ВПМ; учитывая рецидив макулярного отёка (обширной отслойки нейроэпителия в макулярной зоне) через 6 мес., выполнена ретинопунктура иглой 30 G с дренированием субретинальной жидкости и субретинальным введением тромбоцитарной массы. В третьем случае выполнена витрэктомия с закрытием ямки перевёрнутым лоскутом из ВПМ с дополнительной фиксацией тромбоцитарной массой. В результате проведённого лечения в первом случае удалось уменьшить отёк только лишь на 56 мкм, во втором – полностью убрать отёк в 408 мкм, в третьем случае также удалось полностью избавиться от отёка в 366 мкм. Проведённый анализ клинических случаев подтверждает эффективность витрэктомии с удалением ЗГМ и ВПМ в лечении ямки ДЗН. Применение тромбоцитарной массы в лечении данной патологии достаточно перспективно, однако требуется большее количество наблюдений.

Ключевые слова: *ямка диска зрительного нерва, витрэктомия, внутренняя пограничная мембрана.*

Ямка диска зрительного нерва – врождённая патология зрительного нерва, характеризующаяся углублением в ДЗН и серозной отслойкой в макулярной области, вследствие которой происходит снижение зрительных функций [2, 4, 5, 7, 8]. Частота данной патологии составляет 1 случай на 10–11 тысяч населения [4, 5]. Макулярные нарушения, как правило, возникают в возрасте от 20 до 40 лет, однако впервые данная патология описана Вайетом в 1882 г. у 62-летней женщины [4].

Существует несколько теорий миграции жидкости в макулярную зону: из стекловидного тела, цереброспинальной жидкости, сосудов хориоидеи или сосудов ДЗН [4]. Жидкость из ямки ДЗН распространяется в макулярную зону, как правило, во внутренний или наружный ядерные слои, образуя шизис макулярной зоны [4, 7, 8]. Многие авторы уделяют особое внимание влиянию стекловидного тела в патогенезе отёка макулярной зоны [4, 7].

Консервативное лечение ямки ДЗН неэффективно, применение стероидных и нестероидных противовоспалительных препаратов не приводит к снижению макулярного отёка, так как отверстие в ДЗН не закрывается [4, 7, 8].

Предложены различные способы хирургического лечения ямки ДЗН: ограничительная лазерная коагуляция сетчатки по границе субретинальной полости с YAG-лазерной ретинопунктурой по нижней границе отёка, комбинация лазерного лечения с интравитреальным введением газа, витрэктомия с ограничительной лазерной коагуляцией сетчатки по границе субретинальной полости с механической ретинопунктурой по нижней границе отёка, витрэктомия с удалением ВПМ и газовоздушной тампонадой [4, 5, 7, 8]. В последнее время предлагаются новые методы хирургического лечения, например применение перевёрнутого лоскута ВПМ [2]. Современная методика выкраивания лоскута внутренней пограничной мембраны позволяет не только закрывать большие разрывы макулярной области [3], но и прикрывать ямку ДЗН.

С нашей точки зрения очень перспективными в данном направлении являются методики использования тромбоцитарной массы. В настоящее время данная масса очень эффективно используется для лечения пациентов с идиопатическими макулярными разрывами [1, 6].

Целью нашего исследования стала оценка эффективности различных способов хирургического лечения ямки ДЗН.

Материал и методы

Проанализировано 3 случая пролеченных больных в Чебоксарском филиале ФГАУ «МНТК «Микрохирургия глаза» имени академика С.Н. Фёдорова» в 2016–2017 гг.

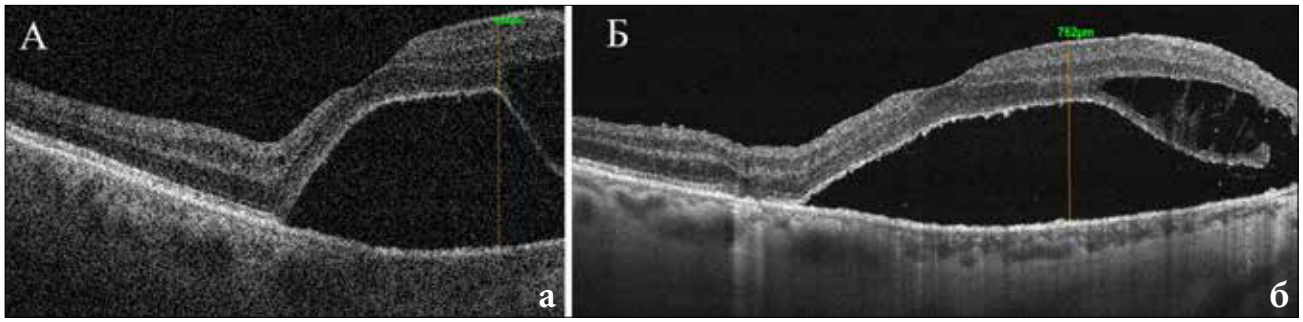

Рис. 1. *ОСТ макулярной зоны пациентки К. с ямкой ДЗН: а) до операции; б) через 6 мес. после операции (витрэктомия с удалением ЗГМ, ВПМ, ЭЛКС и тампонадой витреальной полости воздухом) рецидив макулярного отека*

Случай № 1

Пациентка С., 58 лет. Жалобы на снижение остроты зрения левого глаза в течение последних 3 месяцев. При поступлении Vis OS=0,2 cyl -0,5D ax 101°=0,3; на ОСТ макулярной зоны OS кистозный отёк сетчатки, высота на уровне фовеа =538 мкм, отслойка нейроэпителия; на ОСТ ДЗН OS выраженное снижение слоя нервных волокон.

Выполнено хирургическое лечение: OS – интравитреальное введение газа C3F8 с вынужденным положением головы «вниз лицом» в послеоперационном периоде.

Случай № 2

Пациентка К., 68 лет. В анамнезе сопутствующая глазная патология – о/у глаукома Ia; в 2011 г. проведено хирургическое лечение OD – ФЭК+ИОЛ+трабекулотомия.

При явке на контроль в 2015 г. Vis OD=0,7н/к; ВГД=20 мм рт.ст. При периметрии – дугообразная скотома; на ОСТ мак. зоны без особенностей, ОСТ ДЗН – выраженное снижение слоя нервных волокон. Гипотензивные капли не капает.

Пациентка приехала на контроль через 1 год (в 2016 г.) с жалобами на снижение зрения правого глаза Vis OD=0,3 н/к; ВГД=21 мм рт.ст.; на ОСТ мак. зоны обширная высокая отслойка нейроэпителия в фовеа и парафовеолярно, распространяющаяся до ДЗН, расщепление слоёв сетчатки.

Проведено хирургическое лечение: OD – витрэктомия с удалением ЗГМ, ВПМ, ЭЛКС и тампонадой витреальной полости воздухом.

Пациентка приехала на контроль через 1 мес. Vis OD=0,3 н/к; ВГД=20 мм рт.ст.; ОСТ мак. зоны – слабая положительная динамика с сохранением отёка в макулярной зоне.

Далее пациентка приехала на контроль через 3 мес. после операции. Vis=0,2–0,3н/к; ВГД=20 мм рт.ст.; на ОСТ мак. зоны – отёк, отслойка нейроэпителия в фовеа и парафовеолярно. Следующее посещение было через 6 мес. после операции. Vis=0,2 н/к; ВГД=21 мм. рт.ст.; на ОСТ мак. зоны – отслойка нейроэпителия, максимальная высота отёка – 762 мкм, на уровне фовеа – 618 мкм *(рис. 1)*.

Учитывая рецидив макулярного отёка, а также отрицательную динамику в остроте зрения, проведено повторное хирургическое лечение: OD – ревизия витреальной полости с временной тампонадой ПФОС, ретинопунктурой иглой 30 G с дренированием субретинальной жидкости, субретинальное введение тромбоцитарной массы, тампонада витреальной полости газовоздушной смесью (C3F8).

Случай № 3

Пациентка Р., 35 лет. Жалобы на снижение зрения левого глаза в течение последнего года, появление «тёмного пятна» перед глазом. При поступлении Vis OS=0,3 sph+0,75D=0,4; на ОСТ макулярной зоны – отёк сетчатки, высота на уровне фовеа =644 мкм, отслойка нейроэпителия; на ОСТ ДЗН – выраженное снижение слоя нервных волокон.

Проведено хирургическое лечение: OS – витрэктомия с удалением ЗГМ и формированием из ВМП перевёрнутого лоскута в сторону ямки ДЗН. Для прижатия лоскута в ямке ДЗН использовалась временная тампонада ПФОС с последующим нанесением тромбоцитарной массы для фиксации лоскута.

После экспозиции в 3 минуты произведено удаление ПФОС и выполнена тампонада витреальной полости воздухом. В послеоперационном периоде положение «вниз лицом» в течение 7 дней.

Результаты

Случай № 1

Пациентка приехала на контроль через 3 мес. после операции. Динамики от проведённого лечения она не отметила.

Vis OS=0,3 н/к; на ОСТ макулярной зоны OS – положительная динамика уменьшения кистозного отёка сетчатки, высота на уровне фовеа =482 мкм;

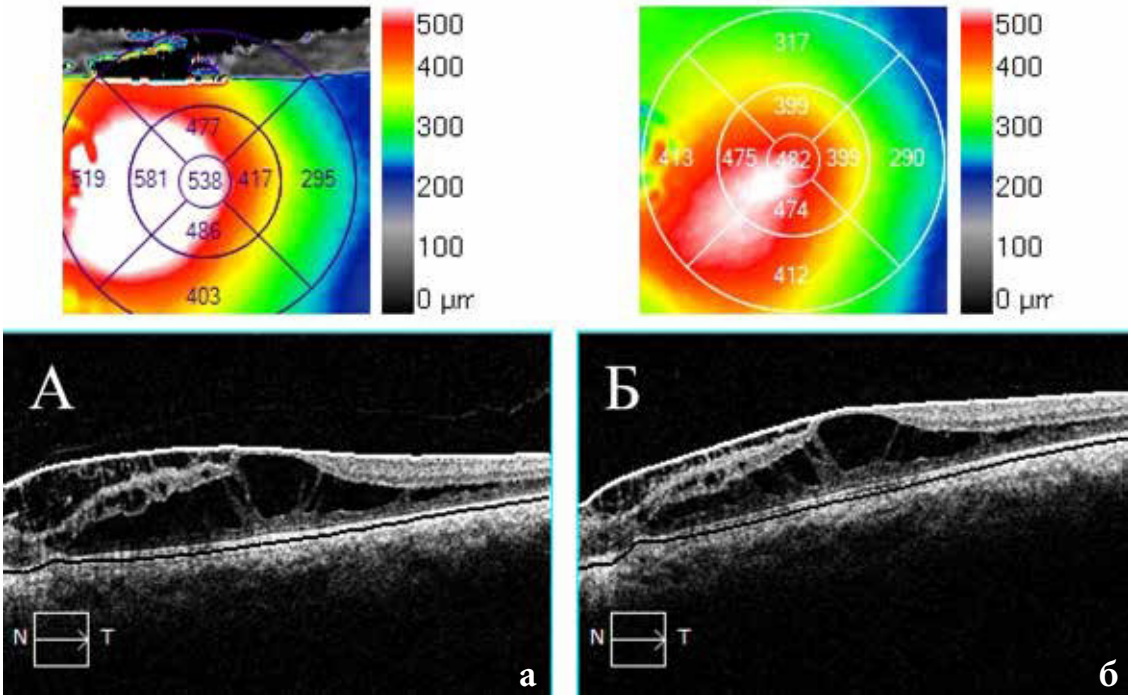

Рис. 2. *ОСТ макулярной зоны пациентки С. с ямкой ДЗН: а) до лечения; б) через 3 мес. после лечения (интравитреальное введение газа C3F8)*

на ОСТ ДЗН OS – выраженное снижение слоя нервных волокон.

В результате проведённого лечения уменьшить макулярный отёк удалось на 56 мкм *(рис. 2)*.

Учитывая положительную динамику, пациентке рекомендовано динамическое наблюдение с контролем ОСТ мак. зоны ещё через 3 мес. При ухудшении ситуации будет решаться вопрос о витрэктомии.

Случай № 2

Пациентка приехала на контроль через 6 мес. после повторной операции. Ощущала положительную динамику от проведённого хирургического лечения, отмечала улучшение зрения.

Vis OD=0,3 cyl-0,75D ax130°=0,5; ВГД=19 мм рт.ст. На ОСТ макулярной зоны OS – положительная динамика, отсутствие отёка в макулярной зоне, высота на уровне фовеа =210 мкм. Проведённое лечение позволило устранить отёк мак. зоны в 408 мкм *(рис. 3)*.

Случай № 3

Пациентка приехала на контроль через 5 мес. после операции. Отмечала просветление «пятна» перед левым глазом. Vis OS=0,4 н/к; на ОСТ макулярной зоны OS – положительная динамика, практически полное отсутствие отёка сетчатки, высота на уровне фовеа =278 мкм; на ОСТ ДЗН – обратный лоскут ВПМ, прикрывающий ДЗН *(рис. 4)*.

В результате проведённого лечения уменьшить макулярный отёк в данном случае удалось на 366 мкм *(рис. 5)*.

Заключение

Таким образом, витрэктомия с удалением ЗГМ и ВПМ является эффективным методом лечения ямки ДЗН, позволяющим уменьшить макулярный отёк и улучшить остроту зрения.

Закрытие ямки перевёрнутым лоскутом ВПМ также показало себя эффективным и безопасным способом лечения. И даже более безопасным, учитывая отсутствие необходимости ретинотомии и дополнительных манипуляций с субретинальным содержимым. Применение тромбоцитарной массы для дополнительной фиксации лоскута может уменьшить вероятность рецидива макулярного отёка. Однако требуется большее количество наблюдений.

При рецидиве макулярного отёка возможно субретинальное введение тромбоцитарной массы.

Литература

1. Ачкасов Е.Е., Безуглов Э.Н., Ульянов А.А. и др. Применение аутоплазмы, обогащённой тромбоцитами, в клинической практике // Биомедицина. – 2013. – № 4. – С. 46–59.

2. Белый Ю.А., Терещенко А.В., Шкворченко Д.О., Юдина Н.Н., Соловьев Д.К. Хирургическое лечение ямки

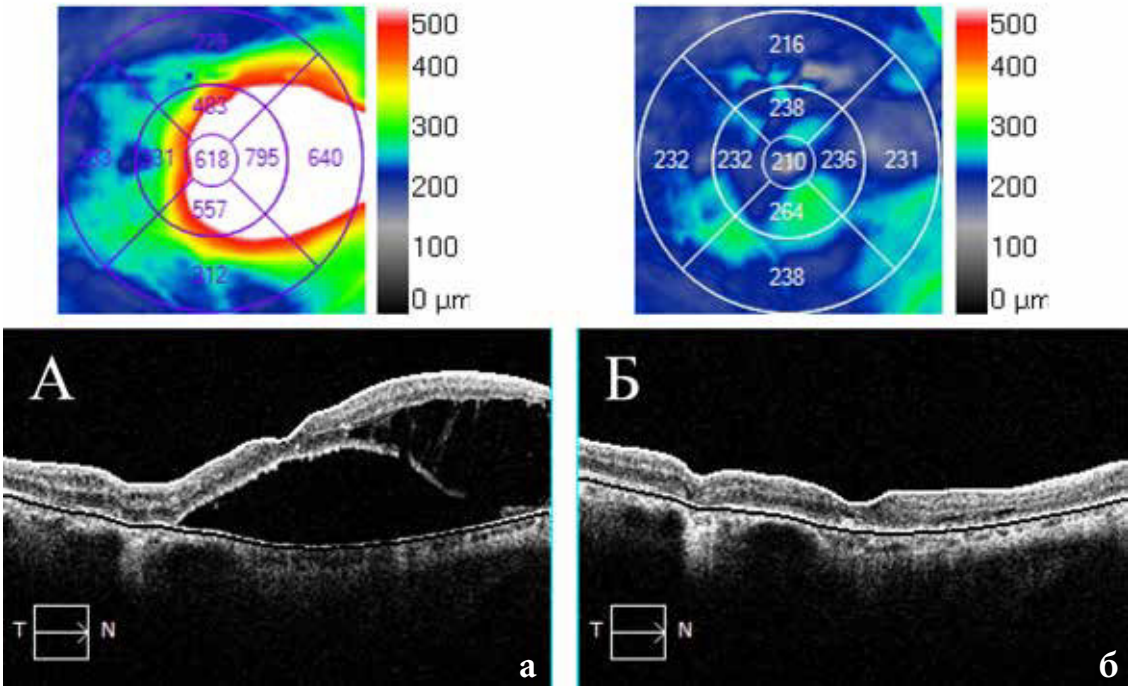

Рис. 3. *ОСТ макулярной зоны пациентки К. с ямкой ДЗН: а) рецидив мак. отека после выполненной витрэктомии; б) отсутствие мак. отек после повторного хирургического вмешательства (ревизия витреальной полости с временной тампонадой ПФОС, ретинопунктурой иглой 30 G с дренированием субретинальной жидкости, субретианльным введением тромбоцитарной массы, тампонадой витреальной полости газо-воздушной смесью (C3F8)*

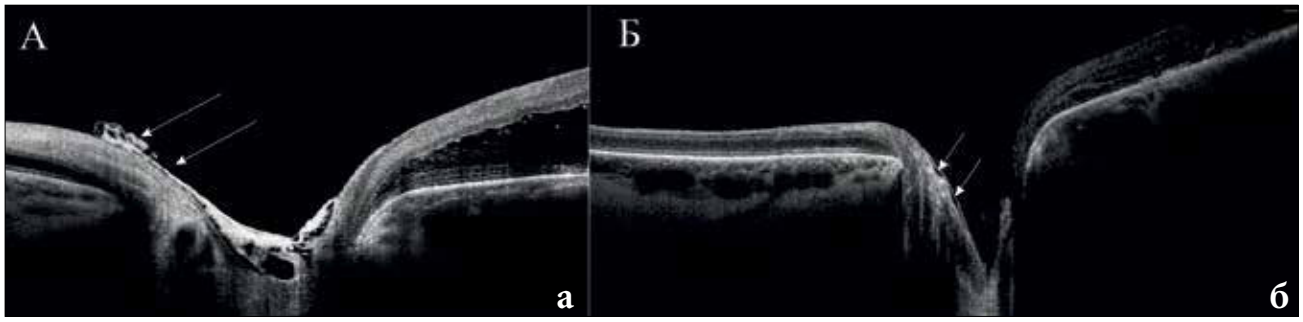

Рис. 4. *ОСТ ДЗН пациентки Р. с ямкой ДЗН, выполнена витрэктомия с закрытием ямки перевернутым лоскутом ВПМ с дополнительной фиксацией тромбоцитарной массой. Стрелками обозначен обратный лоскут ВПМ на ДЗН: а) 3 сутки после операции; б) 5 мес. после операции*

диска зрительного нерва // Современные технологии в офтальмологии. – 2016. – № 1. – С. 33–35.

3. Белый Ю.А., Терещенко А.В., Шкворченко Д.О., Ерохина Е.В., Шилов Н.М. Новая методика формирования фрагмента внутренней пограничной мембраны в хирургическом лечении больших идиопатических макулярных разрывов // Офтальмология. – 2015. – № 4 (12). – С. 27–33.

4. Коняев Д.А. Наш опыт хирургического лечения ямки диска зрительного нерва // Вестник Тамбовского университета. Серия: Естественные и технические науки. – 2016. – № 1 (21). – С. 214–218.

5. Мосин И.М. Врождённые аномалии зрительного нерва // В кн.: Зрительные функции и их коррекция у детей. Под ред. Аветисова С.Э., Кащенко Т.П., Шамшиновой А.М. – М.: «Медицина», 2005. – С. 687–752.

6. Шкворченко Д.О., Захаров В.Д., Крупина Е.А., Письменская В.А., Какунина С.А., Нор-

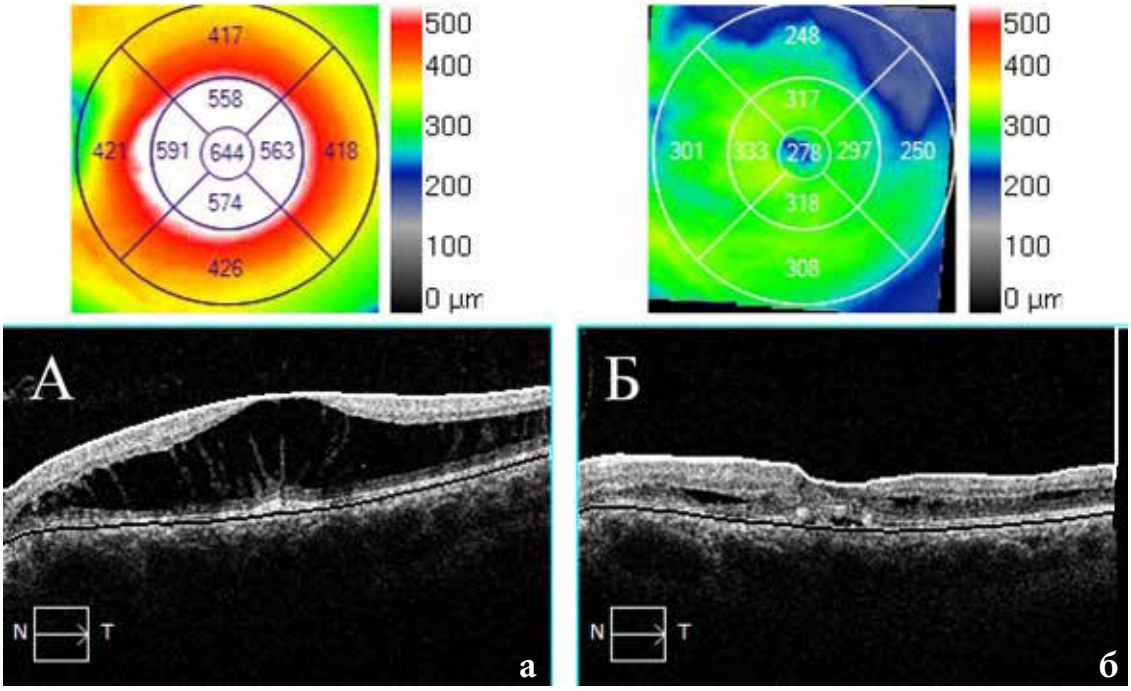

Рис. 5. *ОСТ макулярной зоны пациентки Р. с ямкой ДЗН: а) до операции; б) через 5 мес. после выполненной операции (витрэктомия с закрытием ямки перевернутым лоскутом ВПМ с дополнительной фиксацией тромбоцитарной массой)*

ман К.С., Петерсен Е.В. Хирургическое лечение первичного макулярного разрыва с применением богатой тромбоцитамиплазмыкрови//Офтальмохирургия.–2017.–№3.– С. 27–30.

7. Shukla D., Kalliath J., Tandon M., Vijayakumar B. Vitrectomy for optic disk pit with macular schisis and outer Retinal dehiscence // Retina. – 2012. – Vol. 32, № 7. – P. 1337–1342.

8. Kumar A., Gogia V1., Nagpal R., Roy S., Gupta S. Minimal gauge vitrectomy for optic disc pit maculopathy: Our results // Indian. J. Ophthalmol. – 2015. – Vol. 63, № 12. – P. 924–926. doi: 10.4103/0301-4738.176030.