ТОЧКА ЗРЕНИЯ
ВОСТОК – ЗАПАД

Научно-практический журнал

ISSN 2410-1257

№ 4 • 2018

В номере:

Воспалительные заболевания глаз

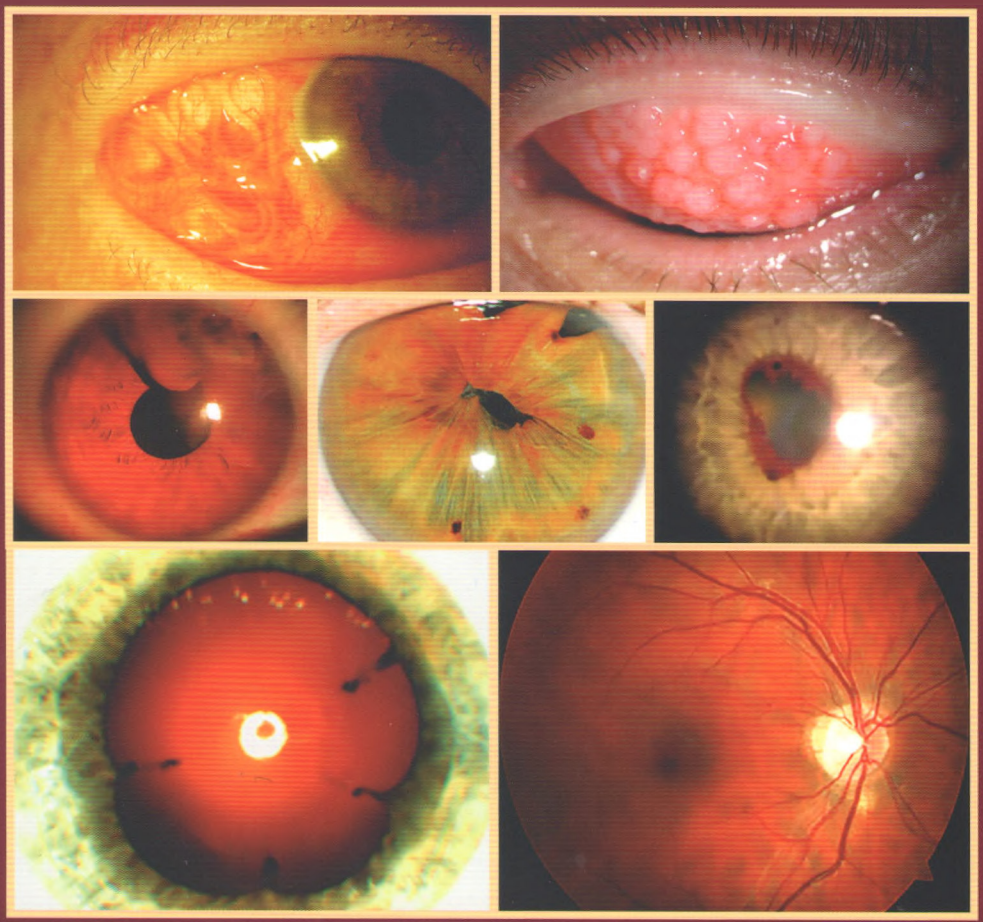

DOI: https://doi.org/ 10.25276/2410-1257-2018-4-48-50
УДК 617.7 – 089

Хирургическое лечение послеоперационного эндофтальмита (экспериментальное исследование)

И.А. Фролычев[1], Н.А. Поздеева[1, 2], Л.В. Колбовская[3]

[1] ФГАУ «НМИЦ «МНТК «Микрохирургия глаза» им. акад. С.Н. Федорова» Минздрава России, Чебоксарский филиал;
[2] ГАУ ДПО «Институт усовершенствования врачей», Чебоксары;
[3] Бактериологическая лаборатория БУ «ГКБ № 1», Чебоксары

РЕФЕРАТ

Цель. Оценка эффективности различных способов лечения послеоперационного эндофтальмита (на примере стафилококкового).

Материал и методы. В ходе экспериментальной работы прооперированно 30 правых глаз 30 кроликов, левый глаз оставался контрольным. Первым этапом всем кроликам проведена факоэмульсификация хрусталика, в конце операции интравитреально введен 0,1 мл раствора клеток Staphylococcus epidermidis, с последующим развитием (через 16-18 часов) послеоперационного эндофтальмита. Сформированы 3 группы: в 1 группе проведено хирургическое лечение – интравитреальное введение 1 мг ванкомицина; во 2 группе – витрэктомия с замещением полости стекловидного тела физиологическим раствором и введением в конце операции 1 мг ванкомицина; в 3 группе – витрэктомия с замещением полости стекловидного тела перфтордекалином и введением в конце операции 1 мг ванкомицина.

Результаты. Наиболее эффективным оказалось лечение у кроликов 3 группы. Учитывая полученные данные в тяжелых случаях послеоперационного эндофтальмита необходимо выполнение витрэктомии. При тампонаде витреальной полости перфтордекалином есть возможность комбинировать лечение с интравитреальным введением антибактериальных препаратов.

Ключевые слова: *стафилококковый послеоперационный эндофтальмит, ванкомицин, витрэктомия, интравитреальное введение антибактериальных препаратов.* ■

Точка зрения. Восток – Запад.– 2018.– № 4.– С. 48–50.

ABSTRACT

Surgical treatment of postoperative endophthalmitis (experimental investigation)

I.A. Frolychev[1], N.A. Pozdeyeva[1, 2], L.V. Kolbovskaya[3]

[1] Cheboksary Branch of S. Fyodorov Eye Microsurgery Federal State Institution, Cheboksary;
[2] Postgraduate Doctors' Training Institute, Cheboksary;
[3] Budgetary institution «City hospital №1», Cheboksary

Purpose. To estimate the efficasy of different methods of treatment of postoperative endophthalmitis (for example experimental staphylococcus).

Material and methods. 30 right eyes of 30 rabbits were operated (left eye was left for control) during experimental work. Phacoemulsification of lens was rendered in all rabbits as a first stage, at the end of the surgery 0.1 ml of staphylococcus epidermidis cells solution was injected intravitreally. In 16-18 hours signs of postoperative endophthalmitis on operated eyes of all the rabbits appeared. Then all the rabbits were divided randomly in 3 groups: 10 rabbits of the first group were treated surgically with intravitreal 1 mg vancomicin per 0.1 saline solution at the end of the surgery; 10 rabbits of the second group – vitrectomy with vitreous cavity replacement with saline and 1 mg vancomicin per 0.1 saline s.introduction; 10 rabbits of the third group – vitrectomy with vitreous cavity replacement with perftordecalin and 1 mg vancomicin per 0.1 saline s.introduction at the end of the surgery.

Results. Treatment of the third group of rabbits was the most effective. Eyeballs of all rabbits were saved in this group. In 4 rabbits of the second group there was no positive dynamics and eyeballs were lost up to 1 month. There was no positive effect of treatment in all rabbits of the first group, it was impossible to suppress inflammation completely in no case and eyeballs were lost up to 1 month. Taking into consideration the data vitrectomy surgery is necessary in severe cases of postoperative endophthalmitis. There is possibility to combine treatment with intravitral introduction of antibacterial medicine in case of tamponade of vitreal cavity with perftordecalin.

Key words: *staphylococcus postoperative endophthalmitis, vancomicin, vitrectomy, intravitreal introduction of antibacterial medicine.* ■

Point of View. East – West.– 2018.– No. 4.– P. 48–50.

Тактика лечения пациента с послеоперационным эндофтальмитом является актуальной проблемой офтальмохирургии. Наиболее частым возбудителем послеоперационного воспаления является Staphylococcus epidermidis, частота вероятности данного возбудителя достигает 80%, поэтому основу антибактериального лечения составляют препараты, действующие на грамм-положительные бактерии [1–6].

Витрэктомия с введением в полость стекловидного тела антибактериальных препаратов или тампонирующих витреальную полость веществ (силиконовое масло, перфторорганические соединения –

ПФОС) является стандартом лечения послеоперационного эндофтальмита [1–6]. Преимуществом ПФОС перед силиконовыми маслами является возможность дополнительного введения интравитреально антибактериальных препаратов в терапевтической дозировке, без риска токсического действия на сетчатку. Нами разработан метод хирургического лечения эндофтальмитов, заключающийся в ранней витрэктомии с тампонадой витреальной полости перфтордекалином с добавлением интравитреально в конце операции антибактериальных препаратов [7]. Учитывая доказанную безопасность данного способа лечения послеоперационного эндофтальмита [8, 9], мы решили сравнить его эффективность в сравнении с другими способами в рамках эксперимента.

ЦЕЛЬ

Оценка эффективности различных способов лечения эндофтальмитов в эксперименте.

МАТЕРИАЛ И МЕТОДЫ

В ходе эксперимента мы прооперировали 30 правых глаз 30 кроликов. Сроки наблюдения 1, 3, 14, 30 сутки после операции. Предварительно всем кроликам проведена факоэмульсификация прозрачного хрусталика, в конце операции выполнено интравитреальное введение 0,1 мл приготовленного раствора Staphylococcus epidermidis. Через 16 часов у всех кроликов были признаки эндофтальмита. Послеоперационное воспаление оценивали от 1 до 4 степени выраженности (классификация С.Н. Федорова и Э.В. Егоровой, 1992). Для проведения количественной оценки воспаления до и после операции проводили лазерную тиндалеметрию (FCM) с определением потока белка в передней камере (FC-2000, Kowa, Япония). Через 16 часов после заражения данный показатель соответствовал 182±21 ф/мс.

Все кролики были разделены на 3 группы в зависимости от способа дальнейшего хирургического лечения. Кроликам 1 группы выполнено интравитреальное введение 1 мг ванкомицина в 0,1 мл физиологического раствора, 2 группы – произведена витрэктомия с замещением витреальной полости водно-солевым раствором и введением интравитреально в конце операции 1 мг ванкомицина в 0,1 мл физиологического раствора, 3 группы – витрэктомия с тампонадой витреальной полости перфтордекалином и введением интравитреально в конце операции 1 мг ванкомицина в 0,1 мл физиологического раствора. Всем кроликам II и III группы перед витрэктомией проводили промывание передней камеры с удалением фибрина для улучшения визуализации оптических сред.

РЕЗУЛЬТАТЫ

Результаты лечения эндофтальмита после операции отражены в *таблице*.

Лазерную тиндалеметрию (FCM) удалось провести кроликам с 1–2 степенью выраженности воспалительной реакции, учитывая удовлетворительную прозрачность роговицы. У кроликов I группы (4 глаза) данный показатель составлял 180±17 ф/мс, у кроликов II группы (5 глаз) – 152±28 ф/мс, у кроликов III группы (6 глаз) – 158±25 ф/мс.

По данным ультразвукового исследования у кроликов с 4 степенью выраженности воспалительной реакции был выявлен экссудат в полости стекловидного тела. У всех кроликов с 4 степенью интенсивности воспаления лечение не было эффективным и закончилось развитием отслойки сетчатки и субатрофии глазного яблока.

На 3 сутки после операции прослеживалась небольшая динамика улучшения состояния глаз у кроликов II и III группы и ухудшение состояния у всех кроликов I группы *(табл.)*.

Провести анализ потока белка у кроликов I группы уже было невозможно из-за непрозрачности оптических сред, поэтому обследование проводили только кроликам II и III группы с 1 и 2 степенью выраженности воспаления. У кроликов II группы (6 глаз): FCM=123±24 ф/мс, у кроликов III группы (7 глаз) – 136±21 ф/мс.

Учитывая сохраняющуюся воспалительную реакцию глаз у всех кроликов на 3 сутки после операции, было выполнено дополнительное интравитреальное введение 1 мг ванкомицина в 0,1 мл физиологического раствора.

К 14 суткам наиболее эффективным оказалось лечение у кроликов 3 группы (табл.). Поток белка у кроликов II группы (6 глаз) составлял 84±28 ф/мс, у кроликов III группы (8 глаз) – 82±25 ф/мс. У кроликов I группы состояние всех глаз было крайне тяжелым, лазерную тиндалеметрию провести было невозможно.

На 14 сутки у 9 кроликов ПФОС заменено на силиконовое масло

Таблица

Степень выраженности воспаления после операции

(по классификации С.Н. Федорова и Э.В. Егоровой , 1992)

Группа	1 сутки				3 сутки				14 сутки				30 сутки			
	Степень выраженности воспаления															
	1	2	3	4	1	2	3	4	1	2	3	4	1	2	3	4
I	–	4	3	3	–	–	3	7	–	–	–	10	–	–	–	10
II	2	3	3	2	2	4	1	3	3	3	–	4	5	1	–	4
III	1	5	4	–	2	5	3	–	3	5	2	–	5	4	1	–

5700 Сст, у 1 кролика перфтордекалин был удален, учитывая достаточно низкую воспалительную реакцию глаза (поток белка в передней камере 35 ф/мс).

У 4 кроликов 2 группы состояние глаз ухудшилось, в полости стекловидного тела начал повторно формироваться экссудат. Далее прослеживалась тенденция к ухудшению состояния глаз, и к 30 суткам это привело к субатрофии глазного яблока у всех 4 кроликов.

У всех кроликов 1 группы лечение не дало положительного эффекта – ни в одном случае не удалось полностью подавить воспаление, которое закончилось гибелью глазного яблока на 14-30 сутки.

У 6 кроликов II группы удалось подавить воспалительную реакцию, 4 глаза сохранить не удалось, все закончилось субатрофией глазного яблока.

В III группе лечение оказалось более эффективным. У 1 кролика (которому не вводили силиконовое масло) значительное снижение воспалительной реакции отмечалось к 30 суткам, что подтверждалось данными FCM (26 ф/мс). У 8 кроликов воспалительная реакция значительно уменьшилась (поток белка в передней камере соответствовал 53±10 ф/мс), у 1 кролика сохранялась значительная воспалительная реакция в передней камере и FCM провести было невозможно.

ЗАКЛЮЧЕНИЕ

В тяжелых случаях эндофтальмита интравитреальное введение антибактериальных препаратов не всегда оправданно и эффективно. Современное хирургическое витреоретинальное оборудование позволяет малотравматично убрать экссудат из полости стекловидного тела. Риск травматизации структур глаза от витреоретинальной операции минимален, а шанс сохранить зрительные функции значительно повышается. Поэтому в тяжелых случаях послеоперационного эндофтальмита правильным выбором в тактике лечения является экстренное выполнение витрэктомии с тампонадой витреальной полости ПФОС или силиконовым маслом. При тампонаде витреальной полости перфтордекалином, в отличие от силиконового масла, есть возможность сочетать лечение с интравитреальным введением антибактериальных препаратов. Лазерная тиндалеметрия позволяет количественно оценить воспалительную реакцию глаза и определить тактику лечения при эндофтальмите.

ЛИТЕРАТУРА

1. Астахов С.Ю., Вохмяков А.В. Эндофтальмит: профилактика, диагностика, лечение // Офтальмологические ведомости. – 2008. – 1 (1). – 35–45.

2. Казайкин В.Н., Пономарев В.О. Исторические аспекты лечения острых бактериальных послеоперационных эндофтальмитов. Обзор литературы // Офтальмология. – 2016. – 13 (2). – 69–73.

3. Казайкин В.Н., Пономарев В.О., Тахчиди Х.П. Современные аспекты лечения острых бактериальных послеоперационных эндофтальмитов // Офтальмология. – 2017. – 14 (1). – 12–17.

4. Фролычев И.А., Поздеева Н.А. Витрэктомия с временной эндотампонадой ПФОС с заменой на силиконовое масло в лечении послеоперационных эндофтальмитов // Вестник Оренбургского государственного университета. – 2013. – 153 (4). – 287–290.

5. Фролычев И.А., Поздеева Н.А. Послеоперационный эндофтальмит. Обзор литературы // Практическая медицина. – 2017. – 9 (110). – 192-195.

6. Barry P., Cordovés L., Gardner S. ESCRS Guidelines for Prevention and Treatment of Endophthalmitis Following Cataract Surgery // Data, Dilemmas and conclusion. – 2013. – 44.

7. Паштаев Н.П., Поздеева Н.А., Фролычев И.А. Способ хирургического лечения эндофтальмитов. Патент РФ № 2633340. – 2016.

8. Фролычев И.А., Поздеева Н.А. Тампонада витреальной полости эмульсией перфтордекалина и растворов антибиотиков в лечении послеоперационных эндофтальмитов (экспериментальное исследование) // Медицинский альманах. – 2017. – 1 (46). – 87–90.

9. Фролычев И.А., Поздеева Н.А., Сергеев А.В. Морфологические и клинико-функциональные изменения в сетчатке глаза при различных способах лечения эндофтальмитов (экспериментальное исследование) // Практическая медицина. – 2017. – 9 (110). – 235–238.