ТОЧКА ЗРЕНИЯ
ВОСТОК – ЗАПАД

Научно-практический журнал

ISSN 2410-1257

№ 3 · 2018

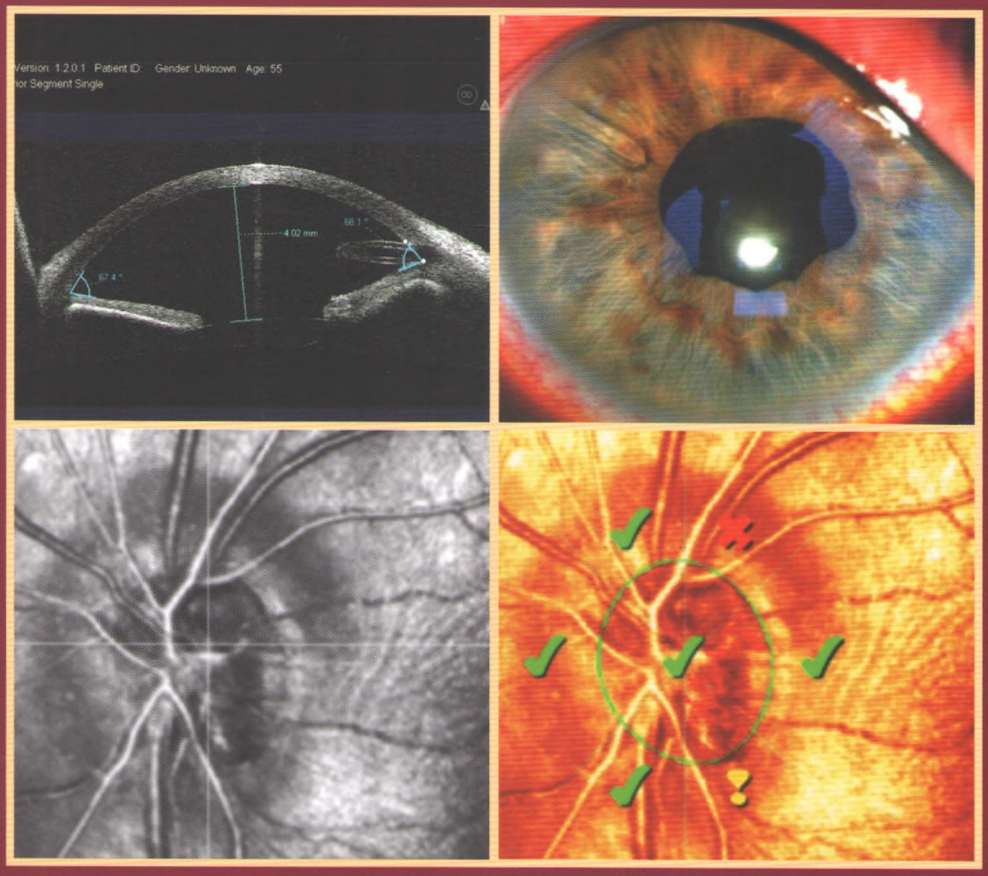

DOI: https:// 10.25276/2410-1257-2018-35-36
УДК 617.7 – 007.681

Первый опыт применения лазерного гониосинехиолизиса у пациентов с юношеской глаукомой

Н.О. Михайлов, Н.Ю. Горбунова, Н.А. Поздеева

ФГАУ «НМИЦ «МНТК «Микрохирургия глаза» им. акад. С.Н. Федорова» Минздрава России, Чебоксарский филиал

РЕФЕРАТ

В данной статье проведена оценка эффективности лазерного гониосинехиолизиса у пациентов с юношеской глаукомой. С помощью Nd-YAG-лазера проводили освобождение структур угла передней камеры от мезодермальной ткани с целью улучшения оттока водянистой влаги и снижения внутриглазного давления. Посравнению с дооперационными данными отметили снижение ВГД на 3-6 мм рт.ст., улучшение оттока внутриглазной жидкости – на 0,08-0,1 мм^3/мин. мм рт.ст.

Ключевые слова: *юношеская глаукома, лечение, лазерный гониосинехиолизис.* ■

Точка зрения. Восток – Запад.– 2018.– № 3.– С. 35–36.

ABSTRACT

The First Experience Of Application Of Laser Goniosynechiolizis In Patients With Juvenile Glaucoma

N.O. Mikhaylov, N.Y. Gorbunova, N.A. Pozdeyeva

Cheboksary branch of S. Fyodorov Eye Microsurgery Federal State Institution, Cheboksary

This article assessed the effectiveness of laser goniosynechiolizis in patients with juvenile glaucoma. Using Nd-YAG laser the liberation of the structures of the anterior chamber angle from the mesodermal tissue was carried out to improve the outflow of aqueous humor and reduce intraocular pressure. Compared with preoperative data, IOP decreased by 3-6 mm Hg, outflow of aqueous humor improved 0,08-0,1 mm^3/minmmHg.

Key words: *juvenile glaucoma, treatment, laser goniosynechiolizis.* ■

Point of View. East – West.– 2018.– No. 3.– P. 35–36.

Юношеская глаукома встречается в 5% случаев врожденной глаукомы [1]. Онаявляется актуальной проблемой офтальмологии, так как поражает детей, людей молодого возраста и на ранних стадиях чаще протекает бессимптомно [2]. Основной причиной повышения внутриглазного давления (ВГД) при данном типе глаукомы считается нарушение оттока водянистой влаги из-за врожденной особенности строения угла передней камеры (УПК) – наличия мезодермальной ткани и/или гониодисгинеза [1, 3 ,4].

Одним из методов хирургического лечения данной формы глаукомы является гониотомия, в ходе которой проводят рассечение мезодермальной ткани, прикрывающей трабекулу, в результате открывается доступ водянистой влаги к дренажным путям. Недостаток данной операции – риск повреждения гониотомом эндотелия роговицы, структур УПК и хрусталика [1].

С целью снижения рисков интра- и послеоперационных осложнений в Чебоксарском филиале МНТК «Микрохирургия глаза» была предложена альтернативная операция – лазерный гониосинехиолизис.

ЦЕЛЬ

Оценка и анализ эффективности лазерного гониосинехиолизиса у пациентов с юношеской глаукомой

МАТЕРИАЛ И МЕТОДЫ

Под наблюдением находилось 2 пациента с ювенильной глаукомой. Пред- и послеоперационное обследование включало визометрию, исследование поля зрения, гониоскопию, офтальмоскопию, биомикроскопию, тонометрию с использованием набора Маклакова, тонографию с использованием тонографа Model 30 Classicфирмы Medtronic Solan Assistance (США).

Пациент № 1 (28 лет). Глаукома впервые диагностирована в возрасте 18 лет. Оперативное лечение не проводилось. В течение нескольких лет закапывал 0,5% раствор бетаксолола. Острота зрения – 0,005 н/к, ВГД по Маклакову – 22 мм рт.ст., данные тонографии: Po – 18,6 mmHg, C – 0,19 mm^3/min*mmHg, F – 1,6 mm^3/min, КБ – 98, сужение границ полей зрения до 10 градусов. Гониоскопия – визуализируются остатки мезодермальной ткани в открытом УПК, пигментация 0 степени.

Таблица 1

Данные ВГД и тонографии пациента № 1

Сроки наблюдения	ВГД по Маклакову	Po, mmHg	C, mm^3/min*mmHg	F, mm^3/min	КБ
До операции	22	18,6	0,19	1,6	98
Через 1 день	20	16,1	0,22	1,14	73
Через 1 мес.	19	14,8	0,29	1,4	51

Таблица 2

Данные ВГД и тонографии пациента № 2

Сроки наблюдения	ВГД по Маклакову	Po, mmHg	C, mm^3/min*mmHg	F, mm^3/min	КБ
До операции	26	22,3	0,21	2,6	106
Через 1 день	14	10	0,28	Измерить не удалось	36
Через 1 мес.	20	16	0,29	1,7	55

Пациент № 2 (17 лет). Диагноз глаукома впервые был выставлен год назад. Оперативное лечение не проводилось. Закапывает бримонидинитимолол 0,5%. Острота зрения – 1,0, ВГД по Маклакову – 26 мм рт.ст., тонография: Po – 22,3 mmHg, C – 0,21 mm^3/min*mmHg, F – 2,6 mm^3/min, КБ – 106, границы полей зрения в пределах нормы. Гониоскопия: остатки мезодермальной ткани в открытом, но узком УПК, профиль клювовидный, пигментация 0 степени.

Операцию проводили на фоне нормального офтальмотонуса. В качестве предоперационной подготовки за 20 минут до операции пациентам двукратно инстиллировали 1% раствор пилокарпина гидрохлорида для достижения стойкого миоза. Перед операцией проводилась местная анестезия 0,5% раствором алкаина. Для проведения лазерного гониосинехиолизиса использовался Nd-YAG-лазер «VisulasYAG-3» («Carl Zeiss MeditecInc», Германия) со следующими параметрами: длина волны – 1064 нм, диаметр пятна – 8-10 мкм, экспозиция лазерного излучения – 4 нс, мощность – 0,7-1,1 мДж. На глаз устанавливалась контактная линза Гольдмана, при этом через боковые зеркала линзы луч лазера фокусировался на поверхность мезодермальной ткани. Лазерное воздействие единичными импульсами в количестве 60-70 проводили по всей окружности угла передней камеры, где имелась мезодермальная ткань.

После проведения лазерного гониосинехиолизиса в конъюнктивальный мешок инстиллировали двукратно местный антисептик (0,05% раствор витабакта или окомистин). Всем пациентам после операции в течение двух недель назначались инстилляции нестероидных противовоспалительных препаратов (0,1% раствор индометацина) и гипотензивные капли.

РЕЗУЛЬТАТЫ И ОБСУЖДЕНИЕ

Изменения ВГД и оттока внутриглазной жидкости до и после лазерного гониосинехиолизиса по данным тонографии у наших пациентов представлены в *табл. 1* и *2*.

Ни в одном из случаев не было отмечено осложнений в интра- и послеоперационном периодах. Острота зрения и границ полей зрения после вмешательства не изменились.

В обоих случаях (на прежней гипотензивной терапии) через 1 день после операции отмечалось снижение ВГД и улучшение оттока внутриглазной жидкости по данным тонографии и тонометрии по Маклакову. В первом случае отмечалось снижение ВГД на 2 мм рт.ст., улучшение оттока – на 0,03 mm^3/min*mmHg; во втором случае – на 12 мм рт.ст. и на 0,07 mm^3/min*mmHg соответственно.

Через месяц без гипотензивной терапии у пациентов отмечалось компенсированное ВГД и нормальные показатели тонографии. По сравнению с дооперационными данными у пациента № 1 ВГД снизилось на 3 мм рт.ст., отток водянистой влаги улучшился на 0,1 mm^3/min*mmHg, у пациента № 2 – соответственно на 6 мм рт.ст. и на 0,08 mm^3/min*mmHg.

ЗАКЛЮЧЕНИЕ

Первый опыт применения лазерного гониосинехиолизиса свидетельствует о его эффективности в лечении юношеской глаукомы, однако для объективной оценки данного метода необходимы дальнейшие исследования с более длительными сроками наблюдения за пациентами.

ЛИТЕРАТУРА

1. Национальное руководство по глаукоме для практикующих врачей / Под ред. Е.А. Егорова, Ю.С. Астахова, В.П. Еричева. – М.: ГЭОТАР-Медиа. 2015. – 456 с.
2. Бирич Т.Л., Мацак И.Г., Качан Т.В., Катаркевич В.А., Дись О.В. Ранняя диагностика юношеской глаукомы // Новости офтальмологии. – 2015. – 93-95.
3. Клиническая офтальмология: Систематизированный подход / Д. Кански; Пер. с англ.; Под ред. В.П. Еричева. – М.: Логосфера, 2010. – 104 с.
4. Офтальмология: Национальное руководство / Под ред. С.Э. Аветисова, Е.А. Егорова, Л.К. Мошетовой, В.В. нероева, Х.П. Тахчиди. – М.: ГЭОТАР, 2008.