ТОЧКА ЗРЕНИЯ
ВОСТОК – ЗАПАД

Научно-практический журнал

ISSN 2410-1257

№ 1 • 2018

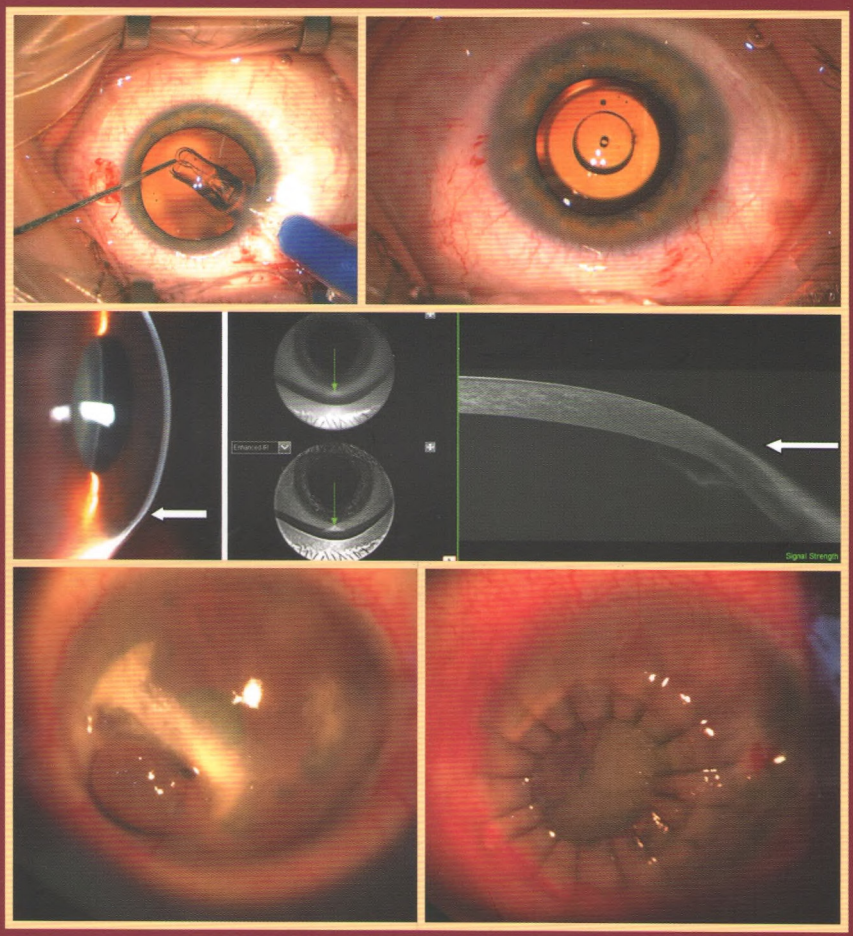

DOI: https:// 10.25276/2410-1257-2018-1-40-42
УДК 617.741 – 004.1 – 089.08

Отдаленные результаты имплантации искусственной иридохрусталиковой диафрагмы при бескапсульной афакии и аниридии

Н.А. Поздеева[1, 2], И.А. Фролычев[1], Д.В. Сычёва[2], Г.В. Муравьева[2]

[1] *ФГАУ «НМИЦ «МНТК «Микрохирургия глаза» им. акад. С.Н. Федорова» Минздрава России, Чебоксарский филиал;*
[2] *ГАУ ДПО «Институт усовершенствования врачей», Чебоксары*

РЕФЕРАТ

Цель. Анализ результатов реабилитации больных с посттравматической аниридией, которым искусственная иридохрусталиковая диафрагма (ИХД) имплантирована с транссклеральной шовной фиксацией.

Материал и методы. В период с 2004 по 2017 гг. нами были прооперированы 130 пациентов (130 глаз) с бескапсульной афакией и аниридией, которым были имплантированы ИХД модели А – I группа 63 пациента (63 глаза) и модели С, D – II группа 67 пациентов (67 глаз).

Результаты. После имплантации ИХД перед выпиской мы получили у пациентов I группы некорригируемую остроту зрения (НКОЗ) – 0,22±0,218, КОЗ – 0,265±0,28; у пациентов II группы НКОЗ – 0,198±0,25, КОЗ – 0,213±0,25. Далее в сроки 1-6 мес. прослеживалась динамика снижения зрительных функций как в I, так и во II группе, что связано с возникновением осложнений. Все осложнения были купированы медикаментозно или хирургически. К 12 мес. прослеживалась динамика восстановления зрения в обеих группах пациентов.

Заключение. Транссклеральная шовная фиксация позволяет надежно удерживать иридохрусталиковую диафрагму (ИХД) у пациентов в случаях отсутствия капсульной поддержки. Анализ результатов пролеченных больных подтверждает эффективность и безопасность разработанного метода реабилитации пациентов с аниридией и бескапсульной афакией с применением шовной транссклеральной фиксации ИХД моделей А, С, D.

Ключевые слова: *посттравматическая аниридия, иридохрусталиковая диафрагма, транссклеральная шовная фиксация.* ■

Точка зрения. Восток – Запад.– 2018.– № 1.– С. 40–42.

ABSTRACT

Long-term results of implantation artificial iris-lens diaphragm with transscleral suture fixation

N.A. Pozdeyeva[1, 2], I.A. Frolychev[1], D.V. Sycheva[2], G.V. Muraveva[2]

[1] *Cheboksary Branch of S. Fyodorov Eye Microsurgery Federal State Institution, Cheboksary;*
[2] *Postgraduate Doctors' «Training Institute», Cheboksary*

Purpose. Analysis of results rehabilitation with posstraumatic aniridia after artificial iris-lens diaphragm (ILD) implantation with transscleral suture fixation.

Material and methods. During 2004-2017 we operated 130 patients (130 eyes) with aphakia and aniridia. 63 patients (63 eyes) with A model of artificial ILD implanted were in the first group, 67 patients (67 eyes) with C,D, models of artificial ILD implanted were in the second group.

Results. After ILD implantation and before discharge we had UCVA 0,22±0,218, CVA 0,265±0,28 in patients of the 1 group, UCVA 0,198±0,25, CVA 0,213±0,25 in patients of the 2d group. Then during 1-6 months there was dynamics of visual functions decrease both in 1 and 2 groups, it is connected with complications. All complications were stopped medically or surgically. Up to 12th month dynamics of vision rehabilitation in both the groups was obvious.

Conclusion: transscleral suture fixation allows to hold reliably artificial ILD in patients in case of capsule support absence. Analysis of results of the treated patients confirms safety of the developed method of lens fixation.

Key words: *posstraumatic aniridia, iris lens diaphragm (ILD), transscleral suture fixation.* ■

Point of View. East – West.– 2018.– No. 1.– P. 40–42.

Травматическое повреждение радужки, как правило, сочетается с комбинированным поражением хрусталика [1, 2]. Следовательно, становится актуальной проблема одномоментной коррекции патологии этих двух соседних структур глаза, что требует от офтальмохирургов комплексного подхода к выполнению сочетанных операций, в том числе по восстановлению полноценной иридохрусталиковой диафрагмы (ИХД). Офтальмологами разных стран накоплен богатый опыт реконструкции диафрагмы между передним и задним отрезками глаза [3-5]. Многочисленными исследованиями отечественных и зарубежных авторов показана возможность успешной реабилитации группы больных с обширными повреждениями радужной оболочки, вплоть до полной аниридии, в сочетании с патологией хрусталика. В настоящее время общепризнанно применение для этих целей искусственных ИХД или сочетанное применение интраокулярных линз с протезами искусственных радужных оболочек. При отсутствии капсульной поддержки единственным вариантом фиксации искусственной радужки и хрусталика (ИХД) является транссклеральная шовная фиксация [2-6].

ЦЕЛЬ

Анализ результатов реабилитации больных с посттравматической аниридией, которым ИХД имплантирована с транссклеральной шовной фиксацией.

МАТЕРИАЛ И МЕТОДЫ

В период с 2004 по 2017 гг. нами были прооперированы 130 пациентов (130 глаз) с бескапсульной афакией и аниридией. Характер травматического повреждения: после тяжелых контузий с разрывом кератотомических рубцов роговицы – 55 пациентов, проникающих ранений – 64, с субконъюнктивальным разрывом склеры – 11. Характер повреждения радужки: полная аниридия – 70, частичная – 40, посттравматический мидриаз – 20. Мужчин было 106, женщин – 24. Возраст пациентов к моменту хирургического лечения в нашей клинике составлял от 11 до 82 лет (средний возраст 41,3 год).

Всем пациентам в первые 24 часа после травмы была проведена первичная хирургическая обработка раны по месту жительства. В Чебоксарский филиал МНТК «Микрохирургия глаза» пациенты были направлены на дальнейшее хирургическое лечение в сроки от 6 мес. до 39 лет после травмы (средний срок 51,3 мес.). При наличии гемофтальма или отслойки сетчатки проведено витреоретинальное хирургическое лечение (64 пациента). Имплантация ИХД осуществлялась не ранее 6 мес. после последнего витреоретинального вмешательства при условии полного прилегания сетчатки. Всем пациентам выполнена имплантация ИХД с подшиванием 3 гаптических элементов чаще всего в проекции 6, 10 и 14 часовых меридианов в зависимости от наличия и локализации рубцовых изменений в корнеосклеральной зоне.

46 пациентам имплантация ИХД выполнена совместно со сквозной кератопластикой.

Имплантированы ИХД: модель А – 63, С – 65, D – 2.

I группу составили 63 пациента (63 глаза), которым имплантированы искусственные ИХД модели А,

II группу составили 67 пациентов (67 глаз), которым имплантированы искусственные ИХД модели С, D.

У 16 пациентов I группы до имплантации ИХД было повышение ВГД. 7 пациентам проведено хирургическое лечение (5 – непроникающая глубокая склерэктомия, 2 – глубокая склерэктомия). У 9 пациентов давление было компенсировано за счет медикаментозной терапии.

12 пациентов II группы до имплантации ИХД также имели повышение ВГД. Предварительно 9 из них прооперированы (7 – имплантация клапана Ахмеда, 1 – глубокая склерэктомия с имплантацией дренажа, 1 – лазерная циклофотокоагуляция), у 3 давление было нормализовано за счет медикаментозной терапии.

Полученные результаты анализировали с помощью программы Microsoft Office Excel 2010. Данные

Таблица 1

Данные пролеченных больных I группы

		До операции n=63	При выписке n=63	Через 1 мес. n=42	Через 3 мес. 66 n=31	Через 6 мес. n=15	Через 12 мес. n=23	Через 2-3 года n=25	Через 4-5 лет n=38
Vis	без коррекции	0,011± 0,012	0,22± 0,218	0,1± 0,147	0,09± 0,13	0,073± 0,086	0,119± 0,14	0,09± 0,124	0,124± 0,21
	с коррекцией	0,225± 0,232	0,265± 0,28	0,117± 0,223	0,192± 0,25	0,198± 0,28	0,25± 0,25	0,29± 0,3	0,237± 0,309
ВГД по Маклакову		21,1± 3,29	19,39± 5,28	20,82± 6,62	20,94± 5,72	20,63± 4,63	19,15± 2,48	20,55± 4,66	20,64± 4,34
FCM (поток белка)		10,41± 8,17	20,58± 18,39	20,04± 17,04	19,88± 18,45	19,65± 15,394	19,76± 5,46	22,58± 13,47	21,36± 20,74

Таблица 2

Данные пролеченных больных II группы

		До операции n=67	При выписке n=67	Через 1 мес. n=41	Через 3 мес. n=35	Через 6 мес. n=23	Через 12 мес. n=23	Через 2-3 года n=3	Через 4-5 лет n=4
Vis	без коррекции	0,013± 0,015	0,198± 0,25	0,107± 0,148	0,11± 0,137	0,14± 0,176	0,109± 0,112	0,383± 0,325	0,233± 0,21
	с коррекцией	0,204± 0,234	0,213± 0,25	0,18± 0,24	0,187± 0,23	0,26± 0,28	0,38± 0,34	0,5± 0,35	0,35± 0,31
ВГД по Маклакову		21,51± 4,3	19,2± 3,29	19,58± 3,9	19,87± 4,02	20,01± 4,32	19,72± 4,4	18,6± 1,23	20,3± 1,28
FCM (поток белка)		19,5± 14,6	31,24± 23,3	33,97± 28,2	31,67± 25,7	22,56± 14,56	18,98± 14,74	15,75± 6,08	20,19± 15,2

Таблица 3

Осложнения после имплантации искусственной ИХД

	I группа (63 пациента)	II группа (67 пациентов)
Прогрессирующее снижение ПЭК	15 (23,8%)	8 (11,94%)
Децентрация ИХД	6 (9,52%)	2 (2,99%)
Увеит	3 (4,76%)	3 (4,48%)
Рецидив отслойки сетчатки	2 (3,17%)	3 (4,48%)
Острое нарушение кровообращения	2 (3,17%)	1 (1,49%)
Прогрессирование имеющейся до имплантации глаукомы	14 (22,22%)	3 (4,48%)
Возникновение вторичной глаукомы	4 (6,35%)	5 (7,46%)

представляли в виде M±σ, где: M – среднее арифметическое, σ – стандартное отклонение.

РЕЗУЛЬТАТЫ И ОБСУЖДЕНИЕ

Результаты лечения пациентов I группы отражены в *табл. 1*, пациентов II группы – в *табл. 2*.

Из данных таблиц видно, что прослеживается динамика снижения НКОЗ и КОЗ у пациентов обеих групп в сроки 1-6 мес., с последующим восстановлением зрительных функций к 12 мес. Данная динамика остроты зрения связана с возникновением послеоперационных осложнений и их медикаментозным или хирургическим лечением.

Все послеоперационные осложнения отражены в *табл. 3*.

ЗАКЛЮЧЕНИЕ

Транссклеральная шовная фиксация позволяет надежно удерживать искусственную иридохрусталиковую диафрагму в случаях отсутствия капсульной поддержки. Анализ результатов пролеченных больных подтверждает безопасность разработанной методики фиксации линзы. Имплантация современных моделей ИХД (C, D) позволяет снизить вероятность осложнений. При наличии вторичной глаукомы необходимо ее предварительное хирургическое лечение.

ЛИТЕРАТУРА

1. Гундорова Р.А., Степанов А.В., Курбанова Н.Ф. Современная офтальмотравматология. – М.: Медицина, 2007. – 256 с.

2. Поздеева Н.А., Батьков Е.Н. Сочетанные травматические повреждения хрусталика с обширными дефектами радужной оболочки. Способы коррекции // Новое в офтальмологии. – 2006. – 3. – 36-49.

3. Поздеева Н.А. Реконструктивная хирургия сочетанной патологии радужки и хрусталика на основе имплантации искусственной иридохрусталиковой диафрагмы: Автореф. дис. ... канд. мед. наук. – М., 2005.

4. Поздеева Н.А. Система медицинской реабилитации пациентов с аниридией: Автореф. дис. ... д-ра мед. наук. – М., 2014.

5. Поздеева Н.А., Паштаев Н.П. Искусственная иридохрусталиковая диафрагма в хирургическом лечении аниридии. – Чебоксары, 2012.

6. Pozdeyeva N.A., Pashtayev N.P., Lukin V.P., Batkov Y.N. Artificial iris-lens diaphragm in reconstructive surgery for aniridia and aphakia // J. Cataract Refract. Surg. – 2005. – 31 (9). – 1750-1759.