ISSN 0042-465X (Print)
ISSN 2309-1282 (Online)

ВЕСТНИК ОФТАЛЬМОЛОГИИ

№2 • 2018 • Том 134
Издается с 1884 г.

ОРИГИНАЛЬНЫЕ СТАТЬИ

ВЛИЯНИЕ ХИМИЧЕСКОГО СОСТАВА ВЛАГИ ПЕРЕДНЕЙ КАМЕРЫ ГЛАЗА И СЫВОРОТКИ КРОВИ НА СЕКРЕЦИЮ ВНУТРИГЛАЗНОЙ ЖИДКОСТИ

АНТИАНГИОГЕННАЯ ТЕРАПИЯ ДИАБЕТИЧЕСКОГО МАКУЛЯРНОГО ОТЕКА. ОТ ТЕОРИИ К КЛИНИЧЕСКОЙ ПРАКТИКЕ

ПРОГНОЗИРОВАНИЕ АКТИВНОСТИ И ТЯЖЕСТИ ЭНДОКРИННОЙ ОФТАЛЬМОПАТИИ МЕТОДОМ МНОГОМЕРНОГО ЛИНЕЙНОГО РЕГРЕССИОННОГО МОДЕЛИРОВАНИЯ

МОРФОЛОГИЧЕСКИЕ ИЗМЕНЕНИЯ РОГОВИЦЫ У ДЕТЕЙ С ГИПЕРМЕТРОПИЕЙ В РАННИЕ И ОТДАЛЕННЫЕ СРОКИ ПОСЛЕ ЛАЗЕРНОГО IN SITU КЕРАТОМИЛЕЗА ПО ДАННЫМ КОНФОКАЛЬНОЙ МИКРОСКОПИИ

ТРАНСЭПИТЕЛИАЛЬНЫЙ КРОССЛИНКИНГ РОГОВИЧНОГО КОЛЛАГЕНА ПРИ ПРОГРЕССИРУЮЩЕМ КЕРАТОКОНУСЕ

МЕТОД ЭКЗОФТАЛЬМОМЕТРИИ С ИСПОЛЬЗОВАНИЕМ КОМПЬЮТЕРНОЙ ТОМОГРАФИИ

ВЫБОР ОПТИМАЛЬНОГО МЕТОДА ОБЩЕЙ АНЕСТЕЗИИ ПРИ ЗОНДИРОВАНИИ СЛЕЗНОГО КАНАЛА У ДЕТЕЙ МЛАДШЕГО ВОЗРАСТА

ВЛИЯНИЕ СЛЕЗОЗАМЕНИТЕЛЕЙ НА СОСТОЯНИЕ ПОВЕРХНОСТИ ГЛАЗА ПРИ ДЛИТЕЛЬНОМ ИСПОЛЬЗОВАНИИ ГИПОТЕНЗИВНЫХ СРЕДСТВ С КОНСЕРВАНТАМИ

НОВЫЕ ВОЗМОЖНОСТИ ИССЛЕДОВАНИЯ ПОЛЯ ЗРЕНИЯ (ПРЕДВАРИТЕЛЬНОЕ СООБЩЕНИЕ)

МЕДИА СФЕРА

https://doi.org/10.17116/oftalma2018134232-40

Морфологические изменения роговицы у детей с гиперметропией в ранние и отдаленные сроки после лазерного *in situ* кератомилеза по данным конфокальной микроскопии

И.Л. КУЛИКОВА[1], Н.П. ПАШТАЕВ[1—3], О.В. ШЛЕНСКАЯ[1]

[1]Чебоксарский филиал ФГАУ «МНТК “Микрохирургия глаза” им. акад. С.Н. Федорова» Минздрава России, пр-т Тракторостроителей, 10, Чебоксары, 428028, Российская Федерация; [2]ГАУ ДПО Чувашии «Институт усовершенствования врачей» Министерства здравоохранения Чувашской Республики, Красная площадь, 3, Чебоксары, 428032, Российская Федерация; [3]ФГБУ ВПО «Чувашский государственный университет им. И.Н. Ульянова», Московский пр-т 15, Чебоксары, 428010, Российская Федерация

С внедрением рефракционных операций в детскую практику особенно актуально изучение морфологических изменений роговицы в отдаленном послеоперационном периоде. **Цель** — сравнительный анализ плотности кератоцитов и гистоморфологических изменений роговицы после лазерного *in situ* кератомилеза (ЛАЗИК) и ЛАЗИК с фемтолазерным сопровождением (ФемтоЛАЗИК) у детей с гиперметропией. **Материал и методы.** Обследовано 109 пациентов (две группы) в возрасте от 6 до 17 лет с помощью конфокального микроскопа «Confoscan-4». **Результаты.** После ФемтоЛАЗИК и ЛАЗИК в раннем послеоперационном периоде в роговичном клапане, непосредственно в зоне лазерного воздействия (интерфейса) и в ретроабляционной зоне плотность кератоцитов была снижена в среднем на 17,09, 64,31 и 12,2% соответственно по сравнению с исходными данными. Через 5 лет в роговичном клапане, в зоне интерфейса и в ретроабляционной зоне плотность кератоцитов была снижена в среднем на 12,01, 48,71 и 8,06% соответственно по сравнению с исходными данными. После ФемтоЛАЗИК имелся круговой рубец по краю клапана, плотность кератоцитов была выше в роговичном клапане в среднем на 8,9% и в зоне интерфейса на 15,28%, отмечено в 2 раза больше субэпителиальных нервов по сравнению с аналогичным показателем после ЛАЗИК. **Заключение.** В отдаленном периоде плотность кератоцитов в зоне интерфейса после ФемтоЛАЗИК была снижена на 43%, после ЛАЗИК — на 46% по сравнению с исходными данными. Изменений в морфологическом состоянии роговицы вне зоны воздействия не отмечено. Обе технологии являются безопасными, однако после ФемтоЛАЗИК имеются более высокие показатели количества субэпителиальных нервов и плотности кератоцитов в области роговичного клапана и зоне лазерного воздействия, стабильность роговицы обеспечивается за счет сформированного кругового рубца по краю клапана.

Ключевые слова: *плотность кератоцитов, конфокальная микроскопия, рефракционная хирургия у детей.*

Morphological changes of cornea in children with hyperopia in the immediate and remote postoperative period after laser *in situ* keratomieleusis according to confocal microscopy data

I.L. KULIKOVA[1], N.P. PASHTAEV[1—3], O.V. SHLENSKAYA[1]

[1]Cheboksary branch of S. Fyodorov Eye Microsurgery Federal State Institution, 10 Traktorostroiteley Pr., Cheboksary, Chuvash Republic, Russian Federation, 428028; [2]The Postgraduate Doctors’ Training Institute, Health Care Ministry of the Chuvash Republic, 3 Krasnaya Sq., Cheboksary, Chuvash Republic, Russian Federation, 428003; [3]I.N. Ulyanov Chuvash State University, 15 Moskovskiy Pr., Cheboksary, Chuvash Republic, Russian Federation, 428010

Studying morphological changes of cornea in the remote postoperative period is becoming increasingly relevant with refractive surgeries being adapted for children. **Purpose** — comparative analysis of keratocyte density and hystomorphologic changes of cornea after laser in situ keratomieleusis (LASIK) and femtosecond laser-assisted LASIK (FS-LASIK) in children with hyperopia. **Material and methods.** 109 patients aged 6—17 years in 2 groups were examined with «Confoscan-4» confocal microscope. **Results.** In comparison with initial data, keratocyte density decreased in the immediate postoperative period after FS-LASIK and LASIK in average by 17.09%, 64.31% and 12.2% in the corneal flap, directly in the laser influence zone (interface) and in the retroablation zone respectively. After 5 years, keratocyte density decreased in the corneal flap, interface zone and retroablation zone by 12.01%, 48.71% and 8.06% respectively in comparison with initial data. A circular scar at the flap edge was left after FS-LASIK; keratocyte density in the corneal flap and in the interface zone was in average 8.9% and 15.28% higher respectively, and twice more subepithelial nerves were noted compared to LASIK. **Conclusions.** In the remote postoperative period keratocyte density in the corneal decreased in average by 43% after FS-LASIK and by 46% after LASIK in comparison with initial data. No changes were seen in the morphologic state of the cornea outside the influence zone. Both the technologies are safe, however keratocyte density and the number of subepithelial nerves are higher in the cornea flap and in the interface zone after FS-LASIK; corneal stability is assured by a circular scar formed at the flap edge.

Keywords*: keratocyte density, confocal microscopy, refractive surgery in children.*

Для корреспонденции:
Шленская Ольга Вячеславовна — врач-офтальмолог диагностического центра
e-mail: oshlenskay@mail.ru

© Коллектив авторов, 2018

Амблиопия относится к наиболее распространенным патологическим состояниям у детей и остается серьезной и актуальной проблемой в офтальмологии [1]. Рефракционная хирургия выполняется у детей с амблиопией и анизометропией при отсутствии положительного результата после проведения традиционных консервативных методов лечения. Операция в данных случаях представляется единственной альтернативой традиционной коррекции, целью которой является создание условий для повышения зрительных функций, медицинской и социальной реабилитации детей [2—6]. С внедрением фемтосекундного лазера в рефракционную хирургию стало возможно ее применение в детской практике на основе разработанного метода [7].

По данным конфокальной микроскопии среди основных морфологических изменений после кераторефракционных операций оцениваются изменения плотности кератоцитов в строме роговицы и сроки восстановления иннервации роговицы [8, 9]. С внедрением рефракционных операций по медицинским показаниям в детскую практику особенно актуально подтверждение их безопасности и изучение морфологических изменений роговицы в отдаленном послеоперационном периоде.

Цель работы — сравнительный анализ плотности кератоцитов и гистоморфологических изменений роговицы после лазерного *in situ* кератомилеза (ЛАЗИК) и ЛАЗИК с фемтолазерным сопровождением (ФемтоЛАЗИК) у детей с гиперметропией.

Материал и методы

В обследование вошли 109 пациентов в возрасте от 6 до 17 лет (в среднем 8,94±2,6 года) с гиперметропией и анизометропией выше 4,0 дптр, прооперированных в период с 2008 по 2014 г. Через 3 дня после операции при помощи конфокальной микроскопии обследованы все пациенты, через 5 лет — 38 пациентов. Средние данные по манифестному значению сферического эквивалента рефракции в группах до операции составили (+) 5,21±2,13 (от (+) 3,75 до (+) 6,5) дптр. В зависимости от вида выполненного вмешательства пациенты были разделены на две группы. В 1-ю группу вошли 36 пациентов после ЛАЗИК, во 2-ю — 73 пациента после ФемтоЛАЗИК. Целью операции являлись уменьшение анизометропии, создание баланса с рефракцией парного глаза и обеспечение условий для лечения амблиопии. Критерием включения детей в исследование было отсутствие тяжелых общесоматических заболеваний и дегенеративных заболеваний сетчатки и иных структур глаза. Все исследования и лечение выполнены после получения информированного согласия родителей пациентов в соответствии с этическими нормами Хельсинской декларации.

Гиперметропический ЛАЗИК выполняли с помощью эксимерлазерной установки «Микроскан» 300 или 500 Гц (Троицк, Россия) и кератома М2 («Moria», Франция) со стандартной головкой 90—110 мкм. При выполнении ФемтоЛАЗИК роговичный клапан формировали на глубине 100—110 мкм с помощью фемтосекундного лазера IntraLase FS 60 кГц («IntraLase Corp.», США). Толщину роговицы, роговичного клапана измеряли с помощью оптического когерентного томографа OCT Visante («Carl Zeiss Meditec inc.», Германия). Общая глубина воздействия в зоне 6,5—7 мм от центра роговицы в среднем составила 115,34±17,57 (диапазон 83,43 — 175,6) мкм.

Для изучения гистоморфологии роговицы использовали конфокальный микроскоп Confoscan-4 («Nidek» Япония). С помощью прибора исследовали зону роговицы размером 460´345 мкм, получаемое изображение — 768´576 pixel, скорость сканирования — 25 снимков в 1с с послойным пошаговым сканированием в 5 мкм. Исследование проводили с использованием линзы 40x NA 0.75 WD 1.9 mm (Zeiss) через иммерсионный гель. В качестве последнего применяли карбомер. При исследовании использовали мануальный режим сканирования всей толщины роговицы и автоматический подсчет плотности эндотелиальных клеток с оценкой плеоморфизма и полимегатизма. Подсчет кератоцитов выполняли в ручном режиме: до операции в оптической зоне (в передних, средних и задних слоях стромы), после операции — в трех зонах парацентральной области (в роговичном клапане, в зоне интерфейса и ретроабляционной зоне). За «плотность кератоцитов» принимали количество клеток на площади в 1 мм^2. Плотность кератоцитов оценивалась одним исследователем путем подсчета вручную ядер кератоцитов в изучаемых зонах в режиме измерения плотности эндотелиальных клеток. Обследования проводили до операции, в раннем послеоперационном периоде и через 5 лет после операции.

Статистический анализ проводили с помощью программы StatSoft 6.1. Использовали традиционные показатели описательной статистики — число наблюдений (n), среднее арифметическое (M), стандартное отклонение (SD) и категориальные данные (в процентах). Использовали в связи с неправильным характером распределения показателей непараметрический критерий Манна—Уитни ($p_{m\text{-}u}$) для независимых группировок и Уилкоксона — для сопряженных групп (p_w). Различия между показателями выборок считали достоверными при уровне значимости меньше 0,05.

Результаты

Операция и послеоперационный период прошли без особенностей. До операции по данным конфокальной микроскопии морфологических измене-

Таблица 1. **Сравнительные данные плотности кератоцитов в строме роговицы после ЛАЗИК и ФемтоЛАЗИК, кл/мм² (*M±SD*)**

Срок	Задняя строма (1)		$p_{m\text{-}u\ (1:2)}$	Средняя строма (2)		$p_{m\text{-}u\ (2:3)}$	Передняя строма (3)		$p_{m\text{-}u\ (1:3)}$
До операции	684,89±40,5		0,077	648,69±45,24		0,002	802,94±64,7		0,002
После операции	Ретроабляционная зона		$p_{m\text{-}u}$	Зона интерфейса		$p_{m\text{-}u}$	Роговичный клапан		$p_{m\text{-}u}$
	ЛАЗИК	Фемто-ЛАЗИК		ЛАЗИК	Фемто-ЛАЗИК		ЛАЗИК	Фемто-ЛАЗИК	
Через 3 дня (*n*=78)	628,83±19,13 (p_w=0,47)	591,53±70,92 (p_w=0,22)	0,5	309,04±84,21 (p_w=0,24)	284,96±83,13 (p_w=0,07)	0,29	637,51±94,44 (p_w=0,47)	636±86,4 (p_w=0,37)	0,43
Через 5 лет (*n*=38)	652,01±61,62 (p_w=0,023)	641,75±72,59 (p_w=0,13)	0,33	349,91±88,78 (p_w=0,013)	366,2±82,5 (p_w=0,007)	0,44	671,8±99,27 (p_w=0,073)	726,74±90,6 (p_w=0,041)	0,88

Примечание. Здесь и в табл. 2: $p_{m\text{-}u}$ — непараметрический критерий для независимых группировок Манна—Уитни; p_w — непараметрический критерий для сопряженных групп Уилкоксона. Различия между выборками считали достоверными при $p_{m\text{-}u}$, p_w<0,05.

ний роговицы не выявлено. Плотность кератоцитов в передней части стромы роговицы составила в среднем 802,94±64,7 кл/мм², в средней части стромы — 648,69±45,24 кл/мм², в задней части — 684,89±40,5 кл/мм². Различие между показателями изучаемых отделов стромы было статистически значимыми **(табл. 1)**. Плотность эндотелиальных клеток в среднем составила 3043,15±419,6 кл/мм².

В раннем послеоперационном периоде по данным оптической когерентной томографии толщина роговичного клапана в группе ЛАЗИК (*n*=30) составила 100±11,7 (от 87 до 105) мкм, в группе ФемтоЛАЗИК (*n*=48) — 110±3,4 (от 97 до 113) мкм. При биомикроскопии роговица была прозрачная. По данным конфокальной микроскопии поверхностный эпителий визуализировался с незначительной степенью выраженности десквамации и нарушением ядерно-цитоплазматических соотношений в группе ЛАЗИК в 33,3 и 27% случаев соответственно, в группе ФемтоЛАЗИК в — 50 и 30% наблюдений соответственно. Отмечено наличие гиперрефлективных включений различных размеров и форм в группе ЛАЗИК в 33,3% случаев, в группе Фемто ЛАЗИК — в 37%. Поверхностный эпителий не визуализировался в группе ЛАЗИК в 66,7% случаев, в группе ФемтоЛАЗИК — в 50%. У всех пациентов крыловидные и базальные эпителиоциты были отечные, межклеточные промежутки неравномерные, по краю роговичного клапана визуализировались деэпителизированные участки.

Боуменова мембрана определялась в группе ЛАЗИК в 26,6% случаев, в группе ФемтоЛАЗИК в 71% наблюдений как аморфное бесструктурное образование с визуализацией «обрывков» субэпителиальных нервов до 63% случаев в обеих группах. В роговичном клапане имелись складки разной степени выраженности, которые были отмечены в 83% случаев в группе ФемтоЛАЗИК **(рис. 1, а)** и 98% — в группе ЛАЗИК **(см. рис. 1, б)**. Количество «активных» кератоцитов увеличилось после операции в обеих группах по обеим сторонам интерфейса, в ретроабляционной зоне они встречались чаще в группе ФемтоЛАЗИК **(рис. 4, а, б)**.

В обеих группах после операции в зоне интерфейса определялись многообразные частицы разного размера и с разной отражающей способностью **(рис. 3, а, б)**. Большое количество хаотично расположенных гиперрефлективных частиц наблюдалось в группе ЛАЗИК. В зоне интерфейса имелось нарушение прозрачности: в группе ЛАЗИК выраженное нарушение прозрачности отмечено в 19% случаев, умеренное — в 20,5% и незначительное — в 60,5%; в группе ФемтоЛАЗИК выраженное нарушение прозрачности зафиксировано в 45,3% случаев, умеренное — в 36,7% и незначительное — в 18%. В обеих группах в строме в ретроабляционной зоне визуализировались тонкие и утолщенные с дихотомическим делением стромальные нервы.

В зоне интерфейса плотность кератоцитов изменилась в группе ЛАЗИК в среднем до 309,04±84,21 кл/мм², что было на 52,36% ниже исходных данных, в группе ФемтоЛАЗИК — до 284,96±83,13 кл/мм², что было на 56,07% ниже исходных значений. В роговичном клапане плотность кератоцитов в группе ЛАЗИК снизилась относительно исходных показателей на 20,6% (в среднем до 637,51±94,44 кл/мм²), в группе ФемтоЛАЗИК — на 20,8% (в среднем до 636±86,4 кл/мм²). В ретроабляционной зоне плотность кератоцитов уменьшилась в группе ЛАЗИК до 628,83±19,13 кл/ мм², что было на 8,18% ниже по сравнению с исходными данными, в группе ФемтоЛАЗИК — в среднем до 591,53±70,92 кл/мм², что было на 13,63% ниже исходных значений. Различия в плотности кератоцитов между группами в зоне интерфейса, в роговичном клапане и ретроабляционной зоне были статистически незначимы **(см. табл. 1)**.

Через 5 лет после операций при биомикроскопии роговица была прозрачная у всех пациентов после ЛАЗИК (*n*=16) и ФемтоЛАЗИК (*n*=22). При этом при боковом освещении определялся круговой рубец по краю роговичного клапана после ФемтоЛАЗИК. По данным конфокальной микроскопии в поле зрения отмечены субэпителиальные нервы — в среднем 2—3 волокна после ЛАЗИК **(рис. 2, б)** и 5—6 волокон после ФемтоЛАЗИК **(см. рис. 2, а)**. В группе ЛАЗИК в зоне интерфейса встречались единичные

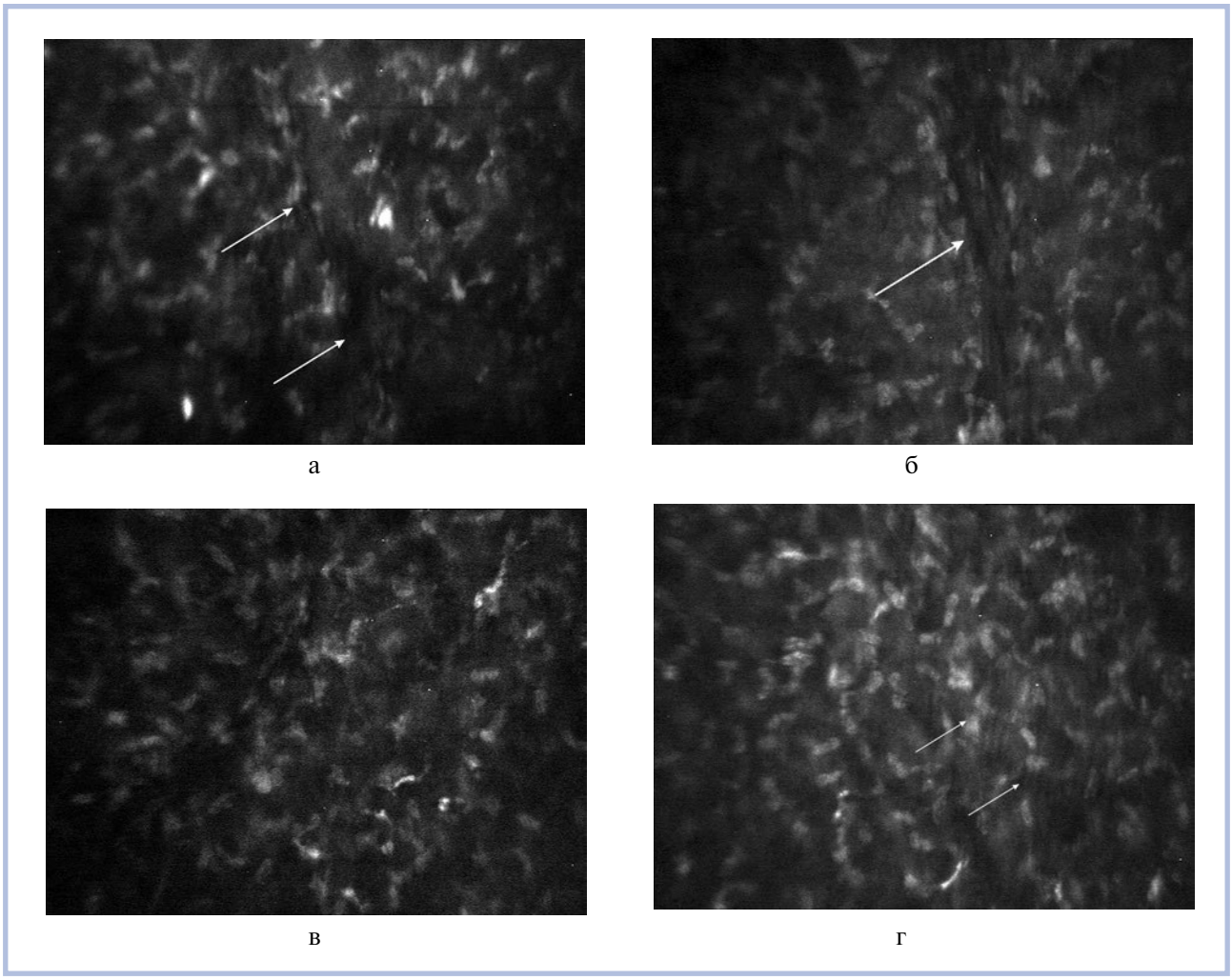

***Рис. 1*. Картина конфокальной микроскопии. Строма роговицы в роговичном клапане.**

а — на 3-й день после операции в группе ФемтоЛАЗИК; б — на 3-й день после операции в группе ЛАЗИК; в — через 5 лет после операции в группе ФемтоЛАЗИК; г — через 5 лет после операции в группе ЛАЗИК (стрелками указаны складки).

гиперрефлективные включения **(см. рис. 3, г)**, в группе ФемтоЛАЗИК — не визуализировались **(см. рис. 3, в)**.

В зоне интерфейса плотность кератоцитов в обеих группах оставалась сниженной: в группе ЛАЗИК — на 46,05% ниже исходных данных (в среднем до 349,91±88,78 кл/мм^2), в группе ФемтоЛАЗИК — на 43,54% (до 366,2±82,5 кл/мм^2). В роговичном клапане плотность кератоцитов увеличилась на 8,9% в группе ФемтоЛАЗИК по сравнению с аналогичным показателем в группе ЛАЗИК. В последней плотность кератоцитов увеличилась в среднем до 671,8±99,27 кл/мм^2, что было на 16,33% ниже исходных данных, в группе ФемтоЛАЗИК — до 726,74±90,6 кл/мм^2, что было на 9,5% ниже исходных значений **(см. рис. 1, в, г)**. Различия средних показателей плотности кератоцитов между группами в зоне интерфейса и роговичном клапане были статистически незначимы **(см. табл. 1)**.

В ретроабляционной зоне встречались единичные «активные» кератоциты после ФемтоЛАЗИК в отличие от ЛАЗИК **(рис. 4, в, г)**. Край роговичного клапана в группе ЛАЗИК имел неравномерный по ширине диастаз **(рис. 5, б)**, в группе ФемтоЛАЗИК был равномерный по ширине, с гиперрефлективностью на границе края клапана и заполненный внутри эпителиальной пробкой **(см. рис. 5, а)**. Плотность кератоцитов в ретроабляционной зоне увеличилась в группе ФемтоЛАЗИК на 4,8% по сравнению с аналогичным параметром в группе ЛАЗИК, при этом в группе ЛАЗИК — в среднем до 652,01±61,62 кл/мм^2, что было на 4,8% ниже исходных данных, в группе ФемтоЛАЗИК — до 641,75±72,59 кл/мм^2, что было на 6,3% ниже исходных показателей. Однако различие между средними значениями плотности кератоцитов между двумя группами было статистически незначимо **(см. табл. 1)**.

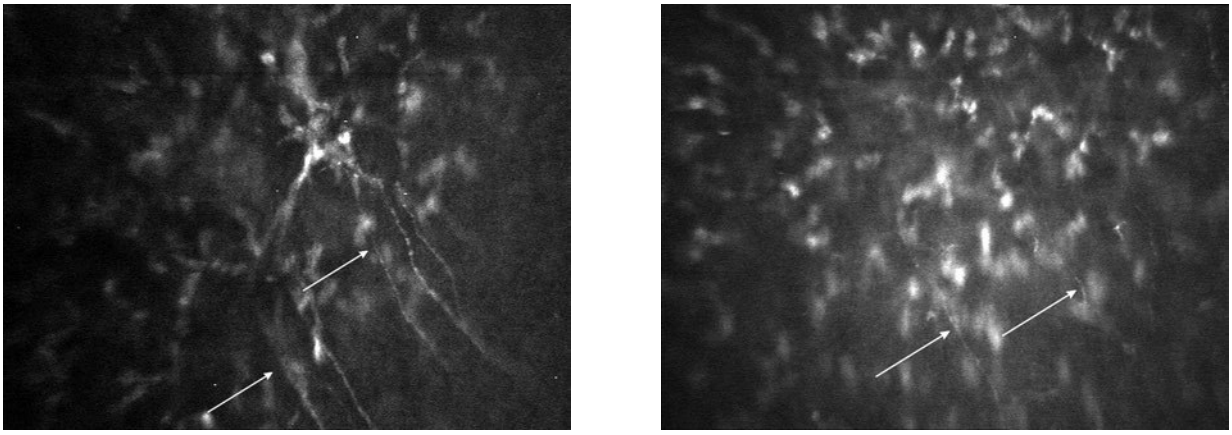

а б

***Рис. 2*. Картина конфокальной микроскопии. Волокна субэпителиального нервного сплетения.**

а — через 5 лет после операции в группе ФемтоЛАЗИК; б — через 5 лет после операции в группе ЛАЗИК (стрелками указаны нервные волокна).

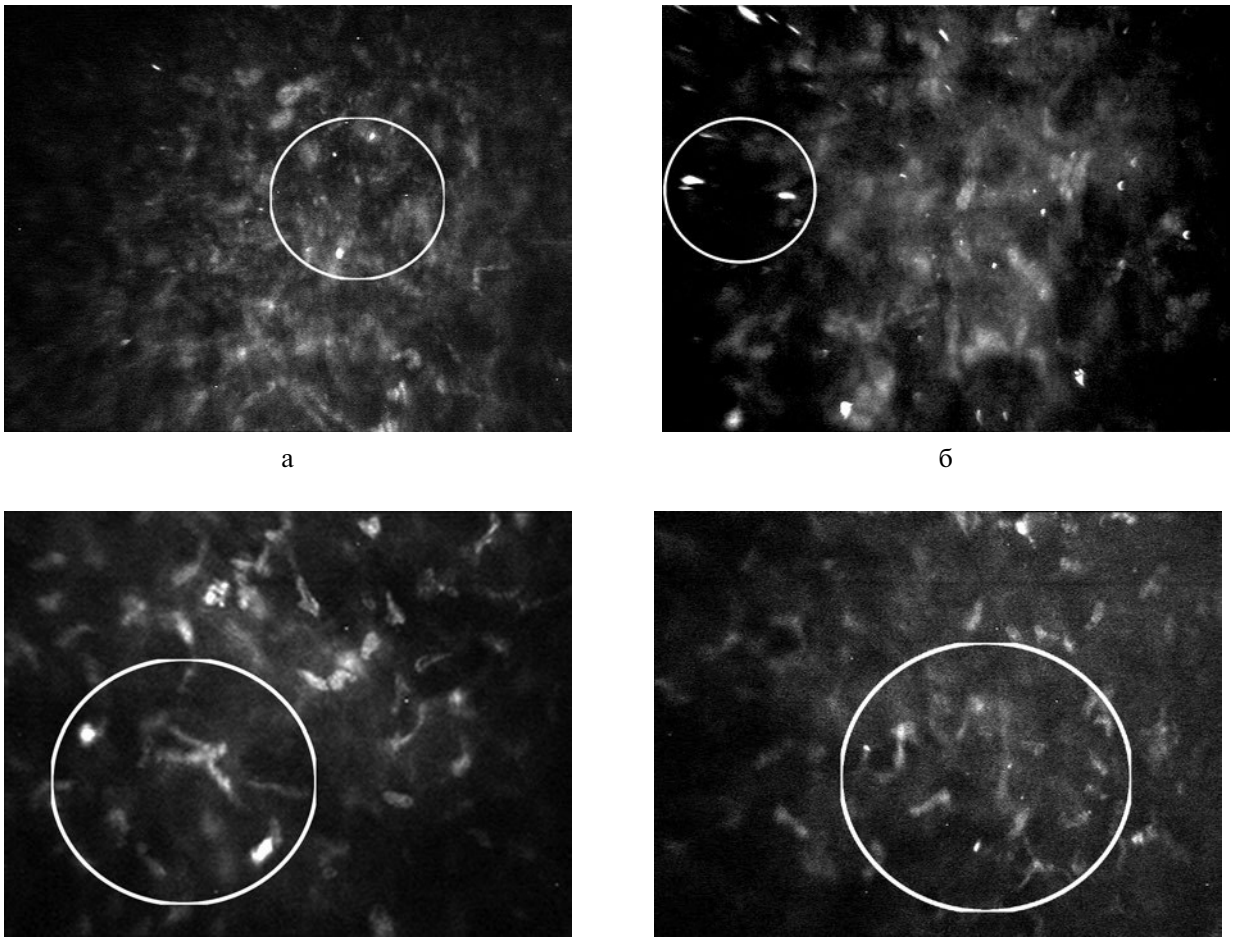

а б в г

***Рис. 3*. Картина конфокальной микроскопии. Строма роговицы в зоне абляции.**

а — на 3-й день после операции в группе ФемтоЛАЗИК; б — на 3-й день после операции в группе ЛАЗИК; в — через 5 лет после операции в группе ФемтоЛАЗИК; г — через 5 лет после операции в группе ЛАЗИК (в круге гиперрефлективные включения).

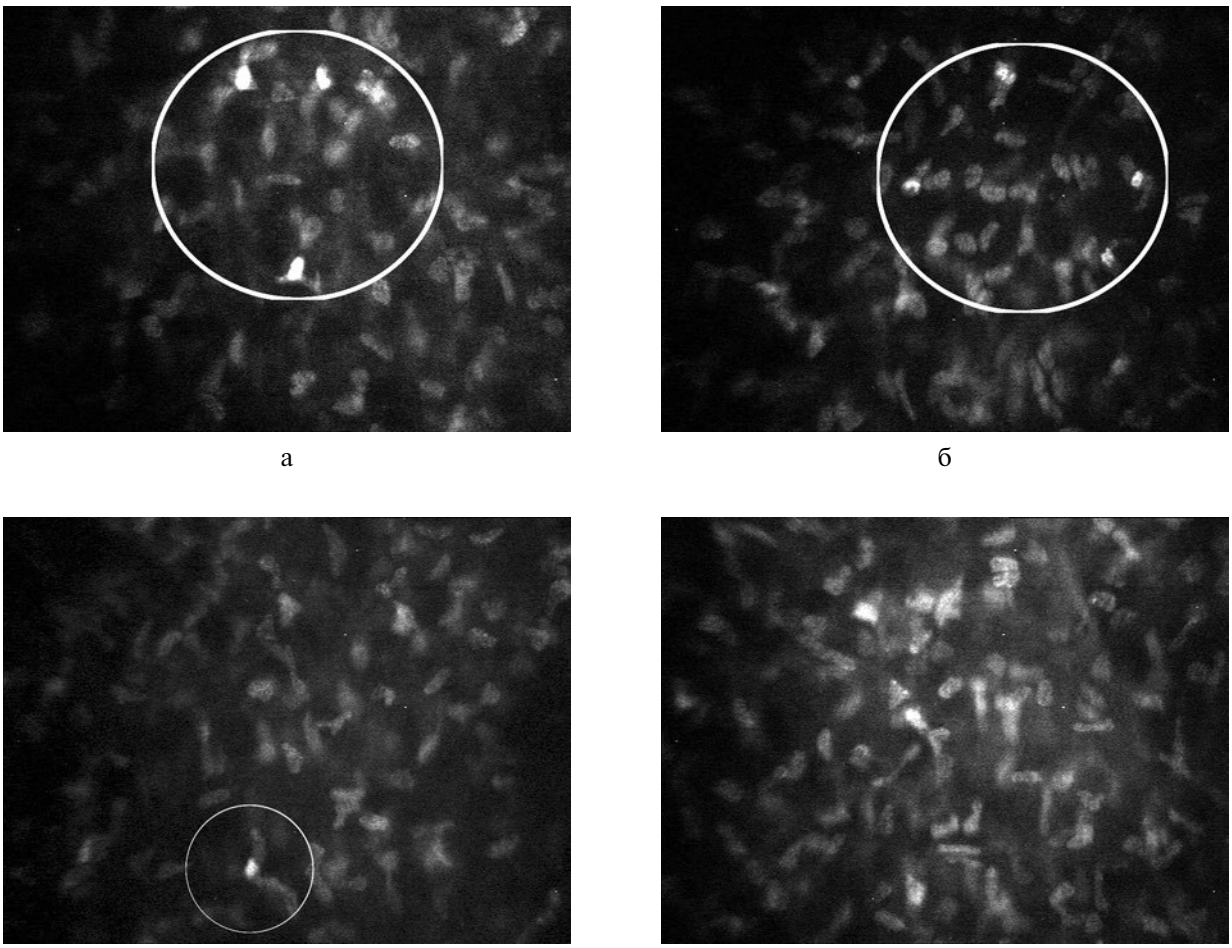

***Рис. 4*. Картина конфокальной микроскопии. Строма роговицы в ретроабляционной зоне.**

а — на 3-й день после операции в группе ФемтоЛАЗИК; б — на 3-й день после операции в группе ЛАЗИК; в — через 5 лет после операции в группе ФемтоЛАЗИК; г — через 5 лет после операции в группе ЛАЗИК (в круге «активные» кератоциты).

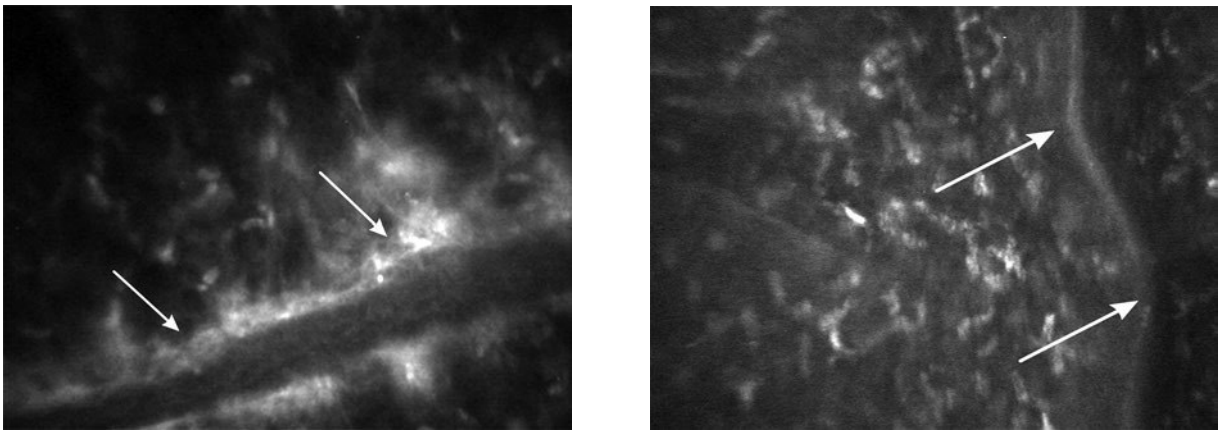

***Рис. 5*. Картина конфокальной микроскопии. Край роговичного клапана.**

а — через 5 лет после операции в группе ФемтоЛАЗИК; б — через 5 лет после операции в группе ЛАЗИК (стрелками указан край роговичного клапана).

Таблица 2. **Изменение плотности кератоцитов стромы роговицы после кераторефракционных операций, кл/мм² (*M±SD*)**

Срок	Задняя строма (1)	$p_{m\text{-}u\ (1:2)}$	Средняя строма (2)	$p_{m\text{-}u\ (2:3)}$	Передняя строма (3)	$p_{m\text{-}u\ (1:3)}$
До операции	684,89±40,5	0,077	648,69±45,24	0,0024	802,94±64,7	0,0026
После операции	Ретроабляционная зона (4)	$p_{m\text{-}u}$ 4:5	Зона интерфейса (5)	$p_{m\text{-}u}$ 5:6	Роговичный клапан (6)	$p_{m\text{-}u}$ 4:6
Через 3 дня (n=78)	601,18±62,74 (p_w=0,12)	0,001	231,49±70,38 (p_w=0,011)	0,037	665,70±57,83 (p_w=0,074)	0,816
Через 5 лет (n=38)	629,68±65,89 (p_w=0,007)	0,00007	332,71±80,39 (p_w=0,011)	0,00003	706,46±65,1 (p_w=0,011)	0,032

Плотность эндотелиальных клеток после операции по данным конфокальной микроскопии в обеих группах оставалась в пределах возрастной нормы при всех сроках наблюдения. Исследование полимегатизма и плеоморфизма роговичного эндотелия у детей не выявило достоверных изменений ни в раннем, ни в отдаленном послеоперационном периодах.

При отсутствии статистически значимых различий между показателями групп в изучаемых зонах был проведен анализ обобщенных данных после применения обоих хирургических методов. Плотность кератоцитов сразу после операций в зоне интерфейса была снижена в среднем до 231,49±70,38 кл/мм², в ретроабляционной зоне — до 601,18±62,74 кл/мм², в роговичном клапане — до 665,70±57,83 кл/мм², что было ниже относительно исходных данных на 64,31, 12,22 и 17,09% соответственно. В отдаленном периоде после операций плотность кератоцитов повысилась во всех зонах; в зоне интерфейса — в среднем до 332,71±80,39 кл/мм², в ретроабляционной зоне — до 629,68±65,89 кл/мм², в роговичном клапане — до 706,46±65,1 кл/мм²; при этом она оставалась сниженной по сравнению с исходными значениями на 48,71, 8,06 и 12,01% соответственно **(табл. 2)**.

Таким образом, в раннем послеоперационном периоде плотность кератоцитов в роговичном клапане, в зоне интерфейса в ретроабляционной зоне была снижена в среднем на 17,09, 64,31 и 12,22% соответственно, в отдаленном периоде — на 12,01, 48,71 и 8,06% соответственно по сравнению с исходными данными. Статистически значимых различий плотности кератоцитов в изучаемых зонах между группами мы не обнаружили. Однако по данным конфокальной микроскопии, после ФемтоЛАЗИК в поле зрения, в единице площади, отмечено в среднем в 2 раза больше субэпителиальных нервов, плотность кератоцитов была выше в роговичном клапане в среднем на 8,9%, в зоне интерфейса — на 15,28% по сравнению с аналогичными показателями после ЛАЗИК. Кроме этого, после ФемтоЛАЗИК имелся круговой рубец по краю клапана, обеспечивающий стабильность его положения на роговице. Морфологическое состояние роговицы вне зоны воздействия было неизменно, плотность эндотелиальных клеток оставалась в пределах нормы при всех сроках наблюдения.

Обсуждение

Как известно, результаты подсчета кератоцитов зависят от вида используемого конфокального микроскопа и метода подсчета кератоцитов. Изображения, полученные с помощью конфокальных микроскопов ConfoScan-4 («Nidek», Япония) и Heidelberg HRT-III с RCM («Heidelberg Engineering GmbH», Германия), отличаются от изображений, полученных при использовании тандемно-сканирующих конфокальных микроскопов, большим контрастом между ядрами кератоцитов и фоном, что повышает результативность при подсчете кератоцитов. Подсчет плотности кератоцитов роговицы вручную носит субъективный характер, и результаты отличаются от таковых при автоматическом методе подсчета [10, 11].

Согласно опубликованным данным, количество кератоцитов в разных слоях стромы отличается и не имеет однозначной корреляции с возрастом [12—14]. По данным наших, ранее опубликованных, исследований, имеется различие в плотности кератоцитов и скорости повышения количества кератоцитов через 3—5 лет после кераторефракционных операций у детей по сравнению с показателями взрослых, что может свидетельствовать об особенностях реабилитации детей [15, 16]. По мнению ряда авторов, у взрослых плотность кератоцитов после ЛАЗИК снижается наиболее интенсивно в течение первого года и в отдаленном послеоперационном периоде остается сниженной, не возвращаясь к исходному уровню [17]. При дальнейшем изучении этого вопроса авторами было отмечено снижение кератоцитов в роговичном клапане и ретроабляционной зоне через 3 года на 26 и 36% соответственно, через 5 лет — на 37 и 42% соответственно относительно исходных данных [18, 19]. По результатам нашего анализа, через 5 лет после операции в роговичном клапане, в зоне интерфейса и ретроабляционной зоне плотность кератоцитов была снижена на 16,33, 46,05 и 4,8% соответственно по сравнению с исходными значениями.

По данным литературы, субэпителиальная иннервация не меняется с возрастом [20]. Отмечено, что после ЛАЗИК восстановление иннервации идет медленнее и через 3 года сохраняется ее снижение

на 34% по сравнению с исходными данными, а через 5 лет она соответствует исходному уровню [21]. Другие авторы считают, что метод создания роговичного клапана не влияет на скорость реиннервации роговицы или восстановления чувствительности роговицы после ЛАЗИК [22]. В нашем исследовании, по данным конфокальной микроскопии, через 5 лет после операций имеется различие (хотя и статистически незначимое) в плотности кератоцитов и количестве волокон субэпителиальных нервов в поле зрения между группами, что обусловлено техникой формирования клапана роговицы.

Ранее в литературе встречались сообщения о потере эндотелиальных клеток в течение первого года после лазерного кератомилеза [23]. Мы не обнаружили потерю эндотелиальных клеток даже через 5 лет после операции, все показатели соответствовали возрастной норме. Имеется мнение, что годовой темп потери клеток эндотелия после ЛАЗИК не отличается от годовой возрастной потери эндотелиальных клеток в нормальных, неоперированных роговицах [24, 25].

Важной особенностью в отдаленном периоде после использования фемтосекундного лазера являлось наличие кругового рубца по краю роговичного клапана, что отличает технологию ФемтоЛАЗИК от ЛАЗИК и согласуется с данными других публикаций [26—28]. Это не только обеспечивает стабильность роговичного клапана, но и играет важную роль в профилактике биомеханического ослабления всей роговицы.

Выводы

1. В отдаленном периоде снижение плотности кератоцитов в зоне интерфейса после ФемтоЛАЗИК составляло 43%, после ЛАЗИК — 46% по сравнению с исходными данными. Изменений в морфологическом состоянии роговицы вне зоны воздействия не отмечено.

2. Обе технологии являются безопасными, однако после ФемтоЛАЗИК имеются более высокие показатели количества субэпителиальных нервов и плотности кератоцитов в области роговичного клапана и зоне лазерного воздействия, стабильность роговицы обеспечивается за счет сформированного кругового рубца по краю клапана.

Участие авторов:
Концепция и дизайн исследования: И.К., О.Ш.
Сбор и обработка материала: О.Ш.
Статистическая обработка: О.Ш.
Написание текста: О.Ш.
Редактирование: И.К., Н.П.

Авторы заявляют об отсутствии конфликта интересов.

ЛИТЕРАТУРА/REFERENCES

1. Аветисов С.Э. Современные подходы к коррекции рефракционных нарушений. *Вестник офтальмологии*. 2006;1:3-8. [Avetisov SE. Current approaches to correcting refractive disorders. *Vestnik oftal'mologii*. 2006;1:3-8. (In Russ.)].
2. Singh D. Photorefractive keratectomy in pediatric patients. *J Cataract Refract Surg*. 1995;21(6):630-632.
3. Гончарова С.А., Пантелеев Г.В., Тырловая Е.И. Амблиопия. Луганск: Эталон-2; 2013. [Goncharova SA, Panteleev GV, Tyrlovaja EI. Ambliopija. Lugansk: Jetalon-2; 2013. [Goncharova SA, Panteleev GV, Tyrlovaja EI. Ambliopija. Lugansk: Jetalon-2; 2013. (In Russ.)].
4. Сорокин Е.В., Красногорская В.Н. Современные методы лечения амблиопии. *Бюлленень физиологии и патологии дыхания*. 2013;48:105-112. [Sorokin EV, Krasnogorskaja VN. Summary modern methods of Amblyopia treatment. *Bjullenen' fiziologii i patologii dyhanija*. 2013;48:105-112. (In Russ.)].
5. Alió JL, Wolter NV, Piñero DP, Amparo F, Sari ES, Cankaya C, Laria C. Pediatric refractive surgery and its role in the treatment of amblyopia: meta-analysis of the peer-reviewed literature. *J Refract Surg*. 2011;27(5):364-374. Epub 2010 Sep 1. https://doi.org/10.3928/1081597X-20100831-01
6. Kohnen T. Refractive surgery in children. *J Cataract Refract Surg*. 2007;33(12):2001.
7. Паштаев Н.П., Куликова И.Л. *Способ хирургического лечения гиперметропической анизометропии у детей*. Патент РФ на изобретение №2369369/23.04.08. Бюл. №28. Доступно по: http://www1.fips.ru/fips_servl/fips_servlet [Pashtaev NP, Kulikova IL. The method of surgical treatment of hyperopic anisometropia in children. Patent RF na izobretenie №2369369/23.04.08. Bjul. №28. Dostupno po: http://www1.fips.ru/fips_servl/fips_servlet (In Russ.)].
8. Патеева Т.З., Паштаев Н.П., Шленская О.В. Анализ структурных изменений роговицы после кераторефракционных операций при помощи конфокальной микроскопии. *Кубанский научный медицинский вестник*. 2011;124(1):99-103. [Pateeva TZ, Pashtaev NP, Shlenskaja OV. Analysis of Structural Changes of Cornea after Keratorefractive surgeries with Confocal Microscopy use. *Kubanskij nauchnyj medicinskij vestnik*. 2011;124(1):99-103. (In Russ.)].
9. Javaloy J, Vidal MT, Abdelrahman AM, Artola A, Alió JL. Confocal Microscopy Comparison of IntraLase Femtosecond Laser and Moria M2 Microkeratome in LASIK. *J Refract Surg*. 2007;23(2):178-187.
10. Laren JW, Patel SV, Nau CB, Bourne WM. Automated assessment of keratocyte density in clinical confocal microscopy of the corneal stroma. *J Microsc*. 2008;229(Pt 1):21-31. https://doi.org/10.1111/j.1365-2818.2007.01870.x
11. Laren JW, Bourne WM, Patel SV. Automated assessment of keratocyte density in stromal images from the confoscan 4 confocal microscope. *Invest Ophthalmol Vis Sci*. 2010;51(4):1918-1926. Epub 2009 Nov 5. https://doi.org/10.1167/iovs.09-4186
12. Hollingsworth J, Perez-Gomez I, Mutalib HA, Efron N. A population study of the normal cornea using an in vivo, slit-scanning confocal microscope. *Optom Vis Sci*. 2001;78(10):706-711.
13. Berlau J, Becker HH, Stave J, Oriwol C, Guthoff RF. Depth and age-dependent distribution of keratocytes in healthy human corneas: a study using scanning-slit confocal microscopy *in vivo*. J Cataract Refract Surg. 2002;28(4):611-616.
14. Patel JW, Laren, Hodge DO, Bourne WM. Normal Human Keratocyte Density and Corneal Thickness Measurement by Using Confocal Microscopy *In Vivo*. *Invest Ophthalmol Vis Sci*. 2001;42(2):333-339.
15. Паштаев Н.П., Куликова И.Л., Шленская О.В. Сравнительный анализ гистоморфологии роговицы взрослых и детей с гиперметропией после лазерного интрастромального кератомилеза. *Практическая медицина*. 2016;2(94):1:95-101. [Pashtaev NP, Kulikova IL, Shlenskaja OV.

Comparative analysis of cornea histomorphology in adults and children with hyperopia after laser-assisted intrastromal keratomileusis. *Prakticheskaja medicina*. 2016;2(94):1:95-101. (In Russ.)].

16. Паштаев Н.П., Куликова И.Л., Шленская О.В. Сравнительный анализ гистоморфологии роговицы взрослых и детей с гиперметропией после фемтосекундного лазерного интрастромального кератомилеза. *Офтальмохирургия*. 2016;2:48-53. [Pashtaev NP, Kulikova IL, Shlenskaja OV. Comparative analysis of corneal histomorphology of adults and children with hyperopia after intrastromal femtosecond laser keratomileusis. *Oftal'mohirurgija*. 2016;2:48-53. (In Russ.)].
17. Erie JC, Patel SV, Laren JW, Ramirez M, Hodge DO, Maguire LJ, Bourne WM. Effect of myopic laser in situ keratomileusis on epithelial and stromal thickness: a confocal microscopy study. *Ophthalmology*. 2002; 109(8):1447-1452.
18. Erie JC, Nau CB, Laren JW, Hodge DO, Bourne WM. Long-term keratocyte deficits in the corneal stroma after LASIK. *Ophthalmology*. 2004;111(7):1356-1361.
19. Erie JC, Patel SV, Laren JW, Hodge DO, Bourne WM. Corneal keratocyte deficits after photorefractive keratectomy and laser in situ keratomileusis. *Am J Ophthalmol*. 2006;141(5):799-809.
20. Erie JC, Laren JW, Hodge DO, Bourne WM. The effect of age on the corneal subbasal nerve plexus. *Cornea*. 2005;24(6):705-709.
21. Erie JC, Laren JW, Hodge DO, Bourne WM. Recovery of corneal subbasal nerve density after PRK and LASIK. *Am J Ophthalmol*. 2005; 140(6):1059-1064.
22. Patel SV, Laren JW, Kittleson KM, Bourne WM. Subbasal nerve density and corneal sensitivity after LASIK: Femtosecond laser versus mechanical microkeratome. *Arch Ophthalmol*. 2010;128(11):1413-1419. https://doi.org/10.1001/archophthalmol.2010.253
23. Pallikaris IG, Siganos DS. Excimer laser in situ keratomileusis and photorefractive keratectomy for correction of high myopia. *J Refr Corneal Surg*. 1994;10(5):498-510.
24. Collins MJ, Carr JD, Stulting RD, Azar RG, Waring GO, Smith RE, Thompson KP, Edelhauser HF. Effects of laser in situ keratomileusis (LASIK) on the corneal endothelium 3 years postoperatively. *Am J Ophthalmol*. 2001;131(1):1-6.
25. Patel SV, Bourne WM. Corneal endothelial cell loss 9 years after excimer laser keratorefractive surgery. *Arch Ophthalmol*. 2009;127(11):1423-1427. https://doi.org/10.1001/archophthalmol.2009.192
26. Sonigo B, Iordanidou V, Chong-Sit D, Auclin F, Ancel JM, Labbé A, Baudouin C. *In vivo* corneal confocal microscopy comparison of Intralase femtosecond laser and mechanical microkeratome for laser in situ keratomileusis. *Invest Ophthalmol Vis Sci*. 2006;47(7):2803-2811.
27. Santhiago MR, Wilson SE. Cellular effects after laser in situ keratomileusis flap formation with femtosecond lasers: a review. *Cornea*. 2012;31(2):198-205. https://doi.org/10.1097/ICO.0b013e3182068c42
28. Ying L, Xiao Z, Liuxueying Z, Yumei J. Clinical use of in vivo confocal microscopy refractive surgery. *J Refract Surg*. 2006;22(9 suppl):1041-1046.

Поступила 07.02.17

Окувайт® Форте

СИЛЬНЕЕ ВРЕМЕНИ

- Более **10 лет** рекомендация офтальмологов **№ 1***
- Комплекс ОКУВАЙТ® изучен в **4 международных** мультицентровых исследованиях**

Теперь в новой упаковке ***

СГР № RU.77.99.11.003.E.002364.11.16 от 15.11.2016

- Окувайт® Форте – сбалансированная формула лютеина и зеаксантина, витаминов и минералов, в основе которой лежат несколько международных исследований**
- Способствует улучшению функционального состояния сетчатки при возрастных изменениях
- Витамины С и Е в составе Окувайта способствуют укреплению сосудов глазного дна
- Имеет удобный режим приема: взрослым по 1 таблетке 1 раз в день

* 1-ое место по количеству рекомендующих офтальмологов в категории обогащенных минеральными комплексами для зрения, по данным исследований компании ООО «Нижс Ивановь Pfrifler (Германия), проведенных с 2009 г. по 2015 г. в крупнейших городах России, данные по Окувайт® Лютеин и Окувайт® Лютеин Форте

** AREDS (2001 г., 3640 чел.) и AREDS2 (2013 г., 4203 чел.), субсидия, в дальнейшем используемая для производства ОКУВАЙТ, продаваемого в компании Bausch+Lomb в рамках программы NEI; LUMA: 2007 г., 135 чел., продолжительность приема ОКУВАЙТ до 24 недель; CAMA: 2008 г., 443 чел., продолжительность приема ОКУВАЙТ до 36 месяцев, на основании результатов исследований составлен обзорный мета-анализ

*** С апреля 2017 г. витаминно-минеральный комплекс «Окувайт® Лютеин форте» поставляется в РФ в новой упаковке под новым торговым названием «Окувайт® Форте» без изменения основного состава, формы выпуска, режима приема

Информация предназначена для медицинских и фармацевтических работников.

Полную информацию Вы можете получить в ООО «ВАЛЕАНТ» 119180, Россия, г. Москва, ул. Большая Якиманка, д. 31, стр.3. Тел.: +7 (495) 910 20 70 www.valeant.com

Реклама

ILB-OPH-OCU-08-2016-1042

БАД. НЕ ЯВЛЯЕТСЯ ЛЕКАРСТВЕННЫМ СРЕДСТВОМ

VALEANT BAUSCH+LOMB