ОРИГИНАЛЬНЫЕ СТАТЬИ

© 2015 МНИОЦ «НОВЫЙ ВЗГЛЯД»

УДК 617.713-007.17

Принята в печать 12.04.2015

Предварительные результаты фемтолазерной интрастромальной имплантации колец MyoRing в лечении пеллюцидной дегенерации роговицы

Н. П. Паштаев[1,2,3], Н. А. Поздеева[1,2], М. В. Синицын[1]

[1] Чебоксарский филиал Федерального государственного бюджетного учреждения «Межотраслевой научно-технический комплекс «Микрохирургия глаза» им. акад. С. Н. Федорова» Минздрава России, просп. Тракторостроителей, д. 10, Чебоксары, 428028, Россия

[2] АУ Чувашии «Институт усовершенствования врачей» Министерства здравоохранения и социального развития Чувашской Республики, Красная площадь, д. 3, Чебоксары, 428028, Россия

[3] Федеральное государственное бюджетное учреждение высшего профессионального образования «Чувашский государственный университет имени И. Н. Ульянова», Московский просп., д. 15, Чебоксары, 428015, Россия

РЕЗЮМЕ

Цель. Предварительный клинико-функциональный анализ эффективности хирургического лечения пеллюцидной дегенерации роговицы (ПеДР) методом фемтолазерной интрастромальной имплантации колец MyoRing.

Пациенты и методы. Под нашим наблюдением находились 9 пациентов (12 глаз) с ПеДР. Возраст больных составил в среднем 32±8 лет. Всем пациентам под местной капельной анестезией была произведена имплантация колец MyoRing (Dioptex, Австрия) диаметром от 5 до 6 мм и высотой от 280 до 320 мкм в интрастромальный роговичный карман диаметром 9 мм, выполненный на глубине 300 мкм с использованием фемтосекундного лазера IntraLase FS 60 кГц. Во всех случаях использовалась энергия импульса 1,8 мкДж, расстояние между импульсами равнялось 4 мкм, между уровнями – 4 мкм. Кольца рассчитывались по номограмме, учитывающей среднее значение кератометрии и минимальные результаты пахиметрии в зоне кератэктазии. Средний срок наблюдения составил 6 месяцев.

Результаты. Интра- и послеоперационных осложнений не отмечено. Средняя некорректированная острота зрения через 6 месяцев после операции увеличилась с 0,1±0,06 до 0,4±0,11, корригированная острота зрения – с 0,51±0,17 до 0,6±0,12. Величина фактора резистентности роговицы повысились на 18%, корнеального гистерезиса – на 20%. Значение средней кератометрии снизилось с 46,9±3,16 Дптр до 41,73±1,38 Дптр.

Заключение. Фемтолазерная интрастромальная имплантация колец MyoRing обеспечивает высокую рефракционную эффективность лечения ПеДР за счет уплощения поверхности роговицы и центрации ее вершины. Само кольцо, индуцируя комплекс биомеханических изменений, обуславливает улучшение вязкоэластических свойств роговицы. Необходимо дальнейшее наблюдение за прооперированными пациентами в отдаленном послеоперационном периоде для оценки стабильности и предсказуемости клинико-функциональных результатов.

Прозрачность финансовой деятельности: Никто из авторов не имеет финансовой заинтересованности в представленных материалах или методах.

Конфликт интересов отсутствует.

Ключевые слова: MyoRing, фемтосекундный лазер, пеллюцидная дегенерация роговицы.

Катарактальная и рефракционная хирургия. 2015. Т. 15, № 2. С. 20–24

SUMMARY

Preliminary results of femtosecond laser-assisted intrastromal MyoRing implantation in pellucid corneal degeneration

H. P. Pashtaev[1,2,3], **N. A. Pozdeeva**[1,2], **M. V. Sinitsyn**[1]

[1] Cheboksary Branch of the S. Fyodorov Eye Microsurgery Federal State Institution, 10, Traktorostroiteley Avenue, Cheboksary, 428028, Russia; [2] Institution of Postgraduate Education of the Ministry of Health and Social Development of the Chuvash Republic, 3, Red Square, Cheboksary, 428028, Russia; [3] I.N. Ul'yanov Chuvash State University, 15, Moscow Avenue, Cheboksary, 428015, Russia

Aim. To perform preliminary clinical functional analysis of the efficacy of surgical treatment of pellucid marginal degeneration (PMD) with femtosecond laser-assisted implantation of MyoRing intrastromal rings.

Контактная информация: Синицын Максим Владимирович, mntksinicin@mail.ru

Contact information: Sinitsyn Maksim Vladimirovich, mntksinicin@mail.ru

Patients and methods. 9 PMD patients (12 eyes) aged 32±8 years were observed. Corneal ring segments MyoRing (Dioptex, Austria) with a diameter of 5-6 mm and a thickness of 280-320 μm were inserted under topical anesthesia into 9-mm intrastromal pocket at a depth of 300 μm created with IntraLase FS 60 kHz using 1.8-μJ pulse energy, 4-μm spot and line separation. Ring diameter was calculated using a nomogram based on average K-readings and minimum central corneal thickness of ectasia. The mean follow-up period was 6 months.

Results. No intra- or postoperative complications were observed. In 6 months, mean uncorrected visual acuity increased from 0.1±0.06 to 0.4±0.11, best-corrected visual acuity increased from 0.51±0.17 to 0.6±0.12. Corneal resistance factor and corneal hysteresis increased by 18% and 20%, respectively. Mean K decreased from 46.9±3.6 D to 41.73±1.8 D.

Conclusions. Femtosecond laser-assisted intrastromal implantation of ring segments MyoRing for PMD provides good refractive effect due to the corneal flattening and vertex centration. MyoRing induces biochemical modifications and improves corneal viscoelastic properties. Further long-term follow-up is required to assess the stability and predictability of clinical functional results.

Financial disclosure: Authors have no financial or property interests related to this article.

The authors declare that there are no conflicts of interest.

Keywords: MyoRing, femtosecond laser, pellucid marginal degeneration.

Cataractal and Refractive Surgery. 2015. Vol. 15, No. 2. P. 20–24

ВВЕДЕНИЕ

Пеллюцидная дегенерация роговицы (ПеДР) — невоспалительное дегенеративное заболевание роговицы, поражающее оба глаза и характеризующееся краевым истончением роговицы в нижнем сегменте в виде серповидной полосы в меридиане с 4 до 8 часов, которое обычно ограничено периферической зоной неизмененной роговицы вдоль нижнего лимба [1-5]. В отличие от кератоконуса, при ПеДР очень редко встречаются кольцо Флейшера и стрии Фогта, но в тяжелых случаях в нижней части роговицы может развиваться отек эпителия [6, 7]. Характерным топографическим признаком заболевания является паттерн в виде «двух целующихся птиц» или «клешни краба» [8, 9]. Существующее на сегодняшний день медикаментозное лечение неэффективно. Очковая коррекция также не позволяет достичь желаемого результата в связи с большой величиной неправильного астигматизма. Более эффективно ношение жестких контактных линз. На ранних стадиях заболевания с целью стабилизации процесса выполняются кросслинкинг роговичного коллагена и термокератопластика [10-12]. Радикальным методом лечения является сквозная и послойная кератопластика [13-15]. В последние годы широкое применение получила имплантация интрастромальных колец и сегментов, а также их сочетание с кросслинкингом роговичного коллагена [16-23].

ЦЕЛЬ

Клинико-функциональный анализ эффективности хирургического лечения ПеДР методом фемтолазерной интрастромальной имплантации колец MyoRing.

ПАЦИЕНТЫ И МЕТОДЫ

Под нашим наблюдением находились 9 пациентов (12 глаз) с ПДР. Возраст больных составил в среднем 32±8 лет. Имплантацию колец MyoRing (Dioptex, Австрия) выполняли пациентам при прозрачной центральной зоне роговицы, минимальном значении пахиметрии более 350 мкм и непереносимости контактной коррекции. Всем пациентам под местной капельной анестезией была произведена имплантация колец MyoRing диаметром от 5 до 6 мм и высотой от 280 до 320 мкм в интрастромальный роговичный карман диаметром 9 мм, выполненный на глубине 300 мкм с использованием фемтосекундного лазера IntraLase FS 60кГц (Abbott Medical Optics/AMO, США). Во всех случаях использовалась энергия импульса 1,8 мкДж, расстояние между импульсами равнялось 4 мкм, между уровнями — 4 мкм. Кольца рассчитывались по номограмме [24], учитывающей среднее значение кератометрии и минимальные результаты пахиметрии в зоне кератэктазии.

Всем пациентам до и после операции проводили визометрию по общепринятой методике с помощью проектора знаков «ACP-700» (Unicos, Корея), биомикроскопию, авторефрактометрию на аппарате «Tomey RC-5000» (Tomey, Япония) и комплексное обследование переднего отрезка глаза с помощью оптического когерентного томографа OCT RTVue-100 CAM (Optovue Inc., США), кератотопографа Tomey (Япония), оптического анализатора биомеханических свойств роговицы/ORA (Reichert, США), конфокального микроскопа Confoscan (Nidek, Япония). Срок наблюдения составил в среднем 6 месяцев (от 3 до 8 месяцев).

Статистическую обработку результатов исследования проводили на персональном компьютере с использованием статистической программы Statistica 6.1 (программный продукт «StatSoft», США). В связи с нормальным распределением значений показателей использовали число наблюдений (n), среднее значение (M), стандартное отклонение (SD). Достоверность различий оценивали по параметрическому критерию Стьюдента ($p < 0,05$). Для определения степени зависимости между изучаемыми показателями и ее направленности проводили корреляционный анализ.

РЕЗУЛЬТАТЫ

Интра- и послеоперационных осложнений не выявлено. Ранний послеоперационный период протекал ареактивно. В первые дни после операции у всех пациентов глаза были спокойными (см. Рис. 1). Биомикроскопически оптические среды были прозрачные, в некоторых случаях визуализировались локальные субконъюнктивальные кровоизлияния вследствие

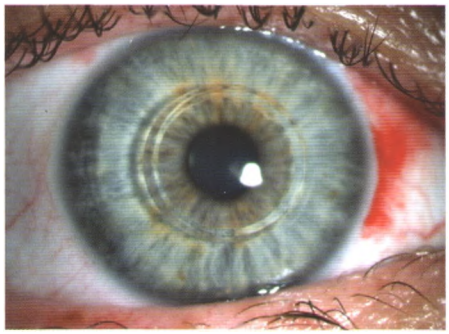

Рис. 1. Внешний вид глаза на следующий день после фемтолазерной интрастромальной имплантации кольца Myoring.

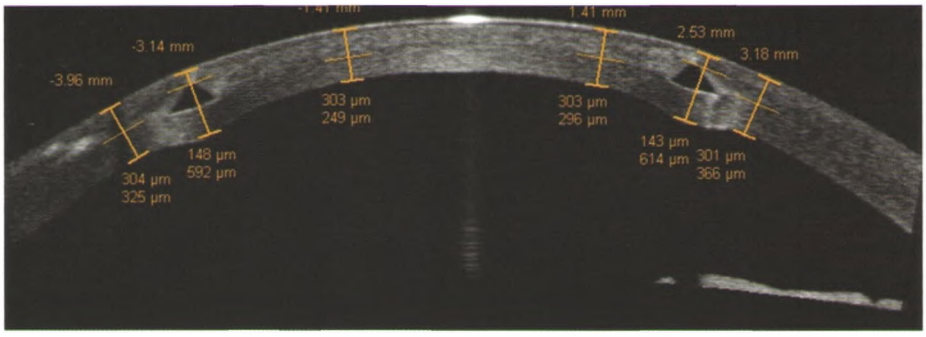

Рис. 2. Оптическая когерентная томограмма роговицы (OCT Visante) на следующий день после фемтолазерной интрастромальной имплантации кольца Myoring.

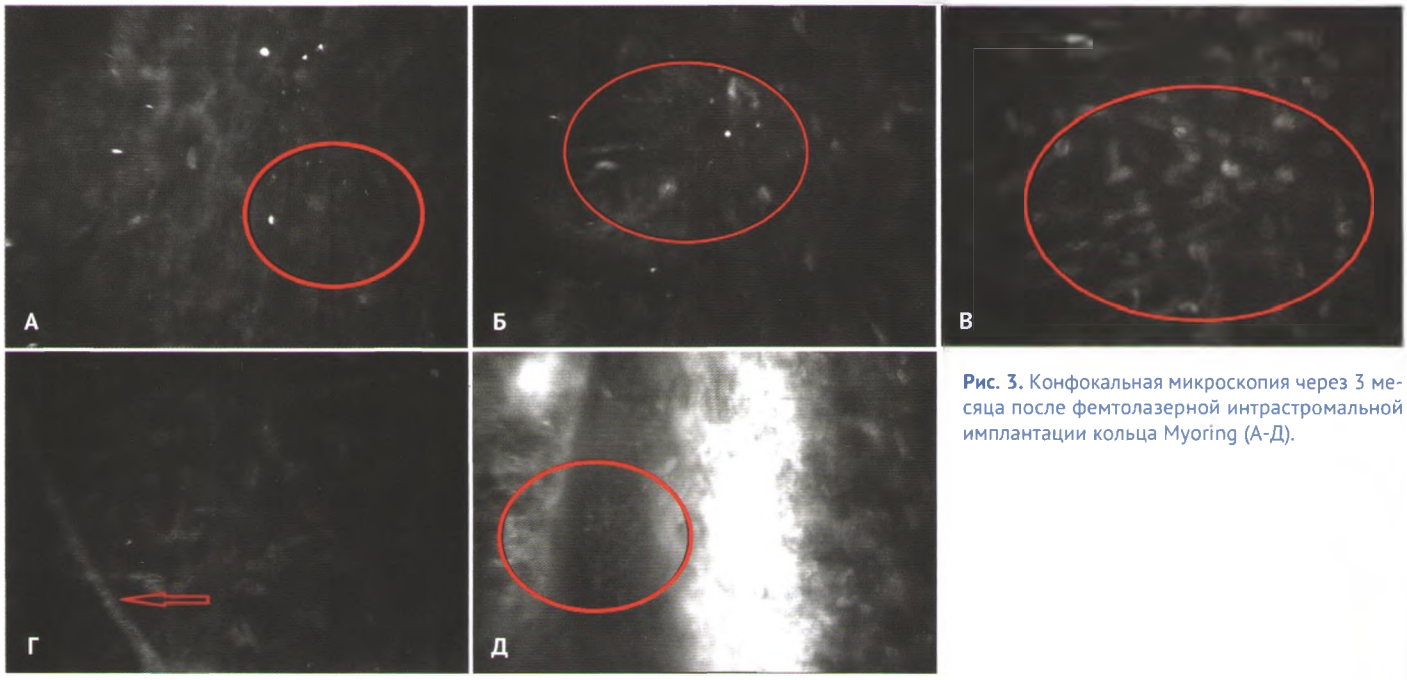

Рис. 3. Конфокальная микроскопия через 3 месяца после фемтолазерной интрастромальной имплантации кольца Myoring (А-Д).

наложения вакуумного кольца. Кольца MyoRing находились в интрастромальных карманах согласно расчетной глубине, что подтверждалось данными оптической когерентной томографии/ОКТ (см. Рис. 2).

Среднее значение некорректированной остроты зрения (НКОЗ) через 3 месяца после операции увеличилось на 0,3±0,09, корригированной остроты зрения (КОЗ) — на 0,02±0,03. Через 6 месяцев НКОЗ повысилась еще на 0,09±0,04, а КОЗ — на 0,07±0,02 (см. Табл. 1). Через 3 месяца после операции значение средней кератометрии (Кср) снизилось на 4,38±2,29 Дптр, сферический эквивалент (СЭ) рефракции — на 3,45±2,49 Дптр. К концу срока наблюдения Кср уменьшилась еще на 0,79±0,41 Дптр, СЭ — на 0,17±0,02 Дптр.

По данным ОКТ роговицы, через 3 месяца после операции минимальная толщина роговицы в зоне кератэктазии увеличилась на 27±9 мкм за счет близкого расположения кольца к зоне кератэктазии и больше не менялось.

При оценке вязко-эластических свойств роговицы на аппарате ORA через 3 месяца после операции было отмечено увеличение фактора резистентности роговицы (ФРР) на 9%, корнеального гистерезиса (КГ) — на 12,6%. Через 12 месяцев ФРР повысился еще на 8%, а КГ — на 6,7%.

При конфокальной микроскопии через 3 месяца после операции в области интрастромалного кармана визуализировалась умеренно выраженная складчатость и гипоцеллюлярность (см. Рис. 3А), наблюдались в незначительном количестве гиперрефлексирующие включения (см. Рис. 3Б) различной формы и величины, скопления гиперрефлексирующих кератоцитов (см. Рис. 3В), утолщенные стромальные нервы (см. Рис. 3Г), что свидетельствует об активации метаболических процессов в роговице. При проведении конфокальной микроскопии кольцо MyoRing гиперрефлексировало, что затрудняло визуализацию задней стромы и эндотелия под ним, а в передней строме над кольцом определялось небольшое нарушение прозрачности с тенью рефлексии кольца. В области роговичного тоннеля заживление стромы происходило с формированием эпителиальной пробки (см. Рис. 3Д) и активацией прилежащей стромы в виде гиперрефлексирующих кератоцитов по сторонам. Это наблюдалось в 58,3% случаев (7 глаз). Прилежащая строма была не изменена. Через 6 месяцев после операции имели место процессы

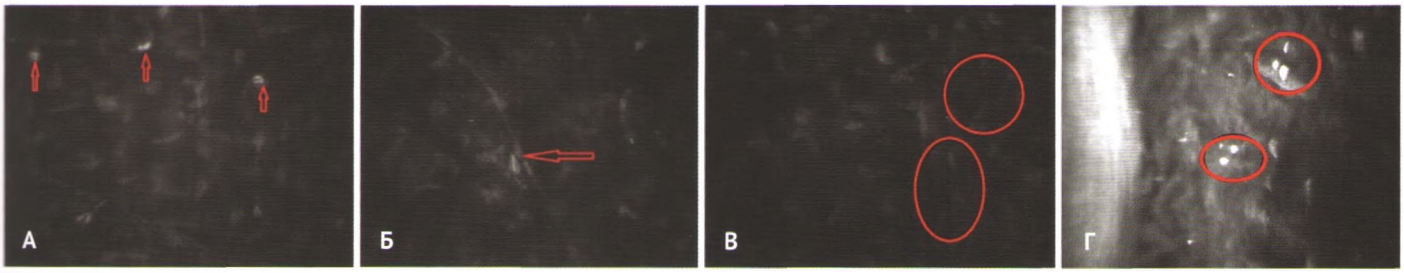

Рис. 4. Конфокальная микроскопия через 6 месяцев после фемтолазерной интрастромальной имплантации кольца Myoring (А-Г).

ремоделирования роговицы, что проявлялось ослаблением активации кератоцитов (см. Рис. 4А), уменьшением толщины стромального нерва (см. Рис. 4Б) и выраженности складок (см. Рис. 4В). В прилежащей к карману строме прозрачность восстановилась, кератоциты четко дифференцировались, наблюдались единичные гиперрефлексирующие включения (см. Рис. 4Г). Субэпителиальные нервы визуализировались без изменений.

ЗАКЛЮЧЕНИЕ

Таким образом, фемтолазерная интрастромальная имплантация колец MyoRing обеспечивает высокую рефракционную эффективность лечения ПеДР за счет уплощения поверхности роговицы и центрации ее вершины. Само кольцо, индуцируя комплекс биомеханических изменений, обуславливает улучшение вязко-эластических свойств роговицы. Необходимо дальнейшее послеоперационное наблюдение для оценки стабильности и предсказуемости клинико-функциональных результатов.

Паштаев Николай Петрович, Чебоксарский филиал ФГБУ «МНТК «Микрохирургия глаза» им. акад. С.Н. Федорова» Минздрава России, просп. Тракторостроителей, д. 10, Чебоксары, 428028, Россия

MYORING®

DIOPTEX

MyoRing® - цельный кольцевой имплантат для коррекции миопии и лечения кератоконуса посредством установки в роговичный карман глаза:
- достаточно жесткий, чтобы изменять и стабилизировать форму роговицы после имплантации;
- достаточно гибкий, обладающий памятью формы, для имплантации через маленький разрез и сохранения биомеханики роговицы.

Процедура имплантации MyoRing®:
- безболезненна;
- быстрая постоперационная реабилитация;
- при коррекции Миопии – минимально инвазивная, обратимая и простая в исполнении;
- при лечении Кератоконуса – более эффективна, т.к. позволяет выбирать толщину, диаметр и месторасположение имплантата в роговичном кармане для достижения наилучшего возможного результата в каждом конкретном случае.

POLIST GROUP

г. Москва, 127549, ул.Бибиревская, 17Б, офис 6
тел./факс: (499) 901-44-49
e-mail: polist@polist.ru www.polist.ru

г. Новосибирск, 630007, ул. Октябрьская, 34
тел./факс: (383) 218-33-15

СПИСОК ЛИТЕРАТУРЫ

1. Akhtar S., Kirat O., Alkatan H., Shu X., Almubrad T. Ultrastructural features of corneas with pellucid marginal degeneration. Microsc. Res. Tech. 2013; 76 (4): 404-411.
2. Belin M.W., Asota I.M., Ambrosio R.Jr., Khachikian S.S. What's in a name: keratoconus, pellucid marginal degeneration, and related thinning disorders. Am.J. Ophthalmol. 2011; 152 (2): 157-162.
3. Kamiya K., Shimizu K., Hikita F., Komatsu M. Posterior chamber toric phakic intraocular lens implantation for high myopic astigmatism in eyes with pellucid marginal degeneration. J. Cataract Refract. Surg. 2010; 36 (1): 164-166.
4. Luck J. Customized ultra-high-power toric intraocular lens implantation for pellucid-marginal degeneration and cataract. J. Cataract Refract. Surg. 2010; 36 (7): 1235-1238.
5. Moshirfar M., Edmonds J.N., Behunin N.L., Christiansen S.M. Current options in the management of pellucid marginal degeneration. J. Refract. Surg. 2014; 30 (7): 474-485.
6. Fuchihata M., Maeda N., Toda R., Koh S., Fujikado T., Nishida K. Characteristics of corneal topographic and pachymetric patterns in patients ithpellucid marginal corneal degeneration. Jpn.J. Ophthalmol. 2014; 58 (2): 131-138.
7. Jain V., Nair A.G., Jain-Mhatre K., Shome D. Pellucid marginal corneal disease in a case of atopic keratoconjunctivitis. Ocul. Immunol. Inflamm. 2010; 18 (3): 187-189.
8. Panos G.D., Hafezi F., Gatzioufas Z. Pellucid marginal degeneration and keratoconus; differential diagnosis by corneal topography. J. Cataract Refract. Surg. 2013; 39 (6): 968.
9. Tummanapalli S.S., Maseedupally V., Rathi V.M. Reply: pellucid marginal degeneration and keratoconus: differential diagnosis by corneal topography. J. Cataract Refract. Surg. 2013; 39 (6): 968-969.
10. Hassan Z., Nemeth G., Modis L., Szalai E., Berta A. Collagen cross-linking in the treatment of pellucid marginal degeneration. Indian J. Ophthalmol. 2014; 62 (3): 367-370.
11. Kymionis G.D., Grentzelos M.A., Plaka A.D., Tsoulnaras K.I., Kankariya V.P., Shehadeh M.M., Pallikaris I.G. Simultaneous conventional photorefractive keratectomy and corneal collagen cross-linking for pellucid marginal corneal degeneration. J. Refract. Surg. 2014; 30 (4): 272-276.
12. Spadea L. Corneal collagen cross-linking with riboflavin and UVA irradiation in pellucid-marginal degeneration. J. Refract. Surg. 2010; 26 (5): 375-377.
13. Лебедь Л.В. Фемтосекундная сквозная кератопластика. Медико-фармацевтический вестник. 2011; 15: 38.
14. Al-Torbak A.A. Deep anterior lamellar keratoplasty for pellucid marginal degeneration. Saudi J. Ophthalmol. 2013; 27 (1): 11-14.
15. Jabbarvand M., Hashemian H., Khodaparast M., Hassanpour N., Mohebbi M. Intrastromal lamellar keratoplasty in patients with pellucid marginal degeneration. J. Cataract Refract. Surg. 2015; 41 (1): 2-8.
16. Паштаев Н.П., Поздеева Н.А., Синицын М.В., Шленская О.В. Коррекция миопии высокой степени в сочетании с тонкой роговицей методом фемтолазерной интрастромальной имплантации кольца MyoRing. Катарактальная и рефракционная хирургия. 2013; 4: 26-29.
17. Паштаев Н.П., Синицын М.В., Поздеева Н.А. Сравнительный анализ клинико-функциональных результатов фемтолазерных имплантаций интрастромальных сегментов и колец MyoRing у пациентов с кератоконусом. Офтальмохирургия. 2014; 3: 35-41.
18. Синицын М.В., Паштаев Н.П., Поздеева Н.А. Имплантация интрастромальных роговичных колец Myoring при кератоконусе. Вестник офтальмологии. 2014; 4: 123-126.
19. Belin M.W., Khachikian S.S., Ambrosio R.Jr. The use of intracorneal rings for pellucid marginal degeneration. Am.J. Ophthalmol. 2011; 151 (3): 558-559.
20. Busin M., Santorum P., Barbara R. Combined tissue excision and corneal tuck for the surgical treatment of extremely advanced pellucid marginal corneal degeneration. Cornea. 2013; 32 (12): 1628-1630.
21. Kubaloglu A., Sari E.S., Cinar Y., Koytak A., Kurnaz E., Piñero D.P., Ozerturk Y. A single 210-degree arc length intrastromal corneal ring implantation for the management of pellucid marginal corneal degeneration. Am.J. Ophthalmol. 2010; 150 (2): 185-192.
22. Kymionis G.D., Grentzelos M.A., Portaliou D.M., Karavitaki A.E., Krasia M.S., Dranidis G.K., Kozobolis V.P. Photorefractive keratectomy followed by same-day corneal collagen crosslinking after intrastromal corneal ring segment implantation for pellucid marginal degeneration. J. Cataract Refract. Surg. 2010; 36 (10): 1783-1785.
23. Stojanovic A., Zhang J., Chen X., Nitter T.A., Chen S., Wang Q. Topography-guided transepithelial surface ablation followed by corneal collagen cross-linking performed in a single combined procedure for the treatment of keratoconus and pellucid marginal degeneration. J. Refract. Surg. 2010; 26 (2): 145-152.
24. Daxer A., Mahmoud H., Venkateswaran R.S. Intracorneal continuous ring implantation for keratoconus: One-year follow-up. J. Cataract Refract. Surg. 2010; 36 (8): 1296-1302.

REFERENCES

1. Akhtar S., Kirat O., Alkatan H., Shu X., Almubrad T. Ultrastructural features of corneas with pellucid marginal degeneration. Microsc. Res. Tech. 2013; 76 (4): 404-411.
2. Belin M.W., Asota I.M., Ambrosio R.Jr., Khachikian S.S. What's in a name: keratoconus, pellucid marginal degeneration, and related thinning disorders. Am.J. Ophthalmol. 2011; 152 (2): 157-162.
3. Kamiya K., Shimizu K., Hikita F., Komatsu M. Posterior chamber toric phakic intraocular lens implantation for high myopic astigmatism in eyes with pellucid marginal degeneration. J. Cataract Refract. Surg. 2010; 36 (1): 164-166.
4. Luck J. Customized ultra-high-power toric intraocular lens implantation for pellucid-marginal degeneration and cataract. J. Cataract Refract. Surg. 2010; 36 (7): 1235-1238.
5. Moshirfar M., Edmonds J.N., Behunin N.L., Christiansen S.M. Current options in the management of pellucid marginal degeneration. J. Refract. Surg. 2014; 30 (7): 474-485.
6. Fuchihata M., Maeda N., Toda R., Koh S., Fujikado T., Nishida K. Characteristics of corneal topographic and pachymetric patterns in patients ithpellucid marginal corneal degeneration. Jpn.J. Ophthalmol. 2014; 58 (2): 131-138.
7. Jain V., Nair A.G., Jain-Mhatre K., Shome D. Pellucid marginal corneal disease in a case of atopic keratoconjunctivitis. Ocul. Immunol. Inflamm. 2010; 18 (3): 187-189.
8. Panos G.D., Hafezi F., Gatzioufas Z. Pellucid marginal degeneration and keratoconus; differential diagnosis by corneal topography. J. Cataract Refract. Surg. 2013; 39 (6): 968.
9. Tummanapalli S.S., Maseedupally V., Rathi V.M. Reply: pellucid marginal degeneration and keratoconus: differential diagnosis by corneal topography. J. Cataract Refract. Surg. 2013; 39 (6): 968-969.
10. Hassan Z., Nemeth G., Modis L., Szalai E., Berta A. Collagen cross-linking in the treatment of pellucid marginal degeneration. Indian J. Ophthalmol. 2014; 62 (3): 367-370.
11. Kymionis G.D., Grentzelos M.A., Plaka A.D., Tsoulnaras K.I., Kankariya V.P., Shehadeh M.M., Pallikaris I.G. Simultaneous conventional photorefractive keratectomy and corneal collagen cross-linking for pellucid marginal corneal degeneration. J. Refract. Surg. 2014; 30 (4): 272-276.
12. Spadea L. Corneal collagen cross-linking with riboflavin and UVA irradiation in pellucid-marginal degeneration. J. Refract. Surg. 2010; 26 (5): 375-377.
13. Lebed' L. V. [Femtosecond-assisted penetrating keratoplasty]. Femtosekundnaya skvoznaya keratoplastika. [Medical Pharmaceutical Annals]. *Mediko-farmatsevticheskiy vestnik*. 2011; 15: 38. (in Russ.).
14. Al-Torbak A.A. Deep anterior lamellar keratoplasty for pellucid marginal degeneration. Saudi J. Ophthalmol. 2013; 27 (1): 11-14.
15. Jabbarvand M., Hashemian H., Khodaparast M., Hassanpour N., Mohebbi M. Intrastromal lamellar keratoplasty in patients with pellucid marginal degeneration. J. Cataract Refract. Surg. 2015; 41 (1): 2-8.
16. Pashtaev N.P., Pozdeeva N.A., Sinitsyn M.V., Shlenskaya O.V. [Correction of high myopia with thin cornea with femtosecond-assisted intrastromal ring MyoRing implantation]. Korrektsiya miopii vysokoy stepeni v sochetanii s tonkoy rogovitsey metodom femtolazernoy intrastromal'noy implantatsii kol'tsa Myoring. [Cataract & Refractive Surgery]. *Kataraktal'naya i refraktsionnaya khirurgiya*. 2013; 4: 26-29. (in Russ.).
17. Pashtaev N.P., Sinitsyn M.V., Pozdeeva N.A. [Comparative analysis of clinical functional outcomes of femtosecond-assisted intrastromal ring MyoRing implantation for keratoconus]. Sravnitel'nyy analiz kliniko-funktsional'nykh rezul'tatov femtolazernykh implantatsiy intrastromal'nykh segmentov i kolets MyoRing u patsientov s keratokonusom. [Ophthalmosurgery]. *Oftal'mokhirurgiya*. 2014; 3: 35-41. (in Russ.).
18. Sinitsyn M.V., Pashtaev N.P., Pozdeeva N.A. [Intrastormal ring implantation Myoring for keratoconus]. Implantatsiya intrastromal'nykh rogovichnykh kolets Myoring pri keratokonuse. [Annals of Ophthalmology]. *Vestnik oftal'mologii*. 2014; 4: 123-126. (in Russ.).
19. Belin M.W., Khachikian S.S., Ambrosio R.Jr. The use of intracorneal rings for pellucid marginal degeneration. Am.J. Ophthalmol. 2011; 151 (3): 558-559.
20. Busin M., Santorum P., Barbara R. Combined tissue excision and corneal tuck for the surgical treatment of extremely advanced pellucid marginal corneal degeneration. Cornea. 2013; 32 (12): 1628-1630.
21. Kubaloglu A., Sari E.S., Cinar Y., Koytak A., Kurnaz E., Piñero D.P., Ozerturk Y. A single 210-degree arc length intrastromal corneal ring implantation for the management of pellucid marginal corneal degeneration. Am.J. Ophthalmol. 2010; 150 (2): 185-192.
22. Kymionis G.D., Grentzelos M.A., Portaliou D.M., Karavitaki A.E., Krasia M.S., Dranidis G.K., Kozobolis V.P. Photorefractive keratectomy followed by same-day corneal collagen crosslinking after intrastromal corneal ring segment implantation for pellucid marginal degeneration. J. Cataract Refract. Surg. 2010; 36 (10): 1783-1785.
23. Stojanovic A., Zhang J., Chen X., Nitter T.A., Chen S., Wang Q. Topography-guided transepithelial surface ablation followed by corneal collagen cross-linking performed in a single combined procedure for the treatment of keratoconus and pellucid marginal degeneration. J. Refract. Surg. 2010; 26 (2): 145-152.
24. Daxer A., Mahmoud H., Venkateswaran R.S. Intracorneal continuous ring implantation for keratoconus: One-year follow-up. J. Cataract Refract. Surg. 2010; 36 (8): 1296-1302.