ПЕРВЫЙ ОПЫТ ПРИМЕНЕНИЯ ФЕМТОСЕКУНДНОГО ЛАЗЕРА В РОССИИ



Рис. 1. IntraLase - фемтосекундный лазер

В Чебоксарском филиале ФГУ «МНТК «Микрохирургия глаза» им. акад. С.Н. Федорова Росмедтехнологии» впервые в России под руководством директора филиала д.м.н., профессора Н.П. Паштаева были сделаны 50 операций IntraLASIK с использованием IntraLase FS™ Laser (рис.1), работающего с частотой 60 Гц, пациентам с миопией от 4,0 до 13,0 дптр, гиперметропией от 4,0 до 7,0 дптр и астигматизмом до 7,0 дптр. Предоперационная подготовка и послеоперационное лечение не отличались от стандартной схемы, применяемой при операции LASIK, за исключением более длительной эпителизации (48 часов), связанной с более крутым углом вреза. Толщина сформированного лоскута - 120 мкм, диаметр для миопических глаз - 8,8 мм, для гиперметропических - 9,5 мм.

При анализе результатов операций IntraLASIK отмечено, что IntraLase обеспечивает более точное формирование роговичного лоскута и лучшее качество поверхности среза по сравнению с механическими микрокератомами 4-го поколения, что подтверждено данными передней оптической когерентной томографии (Viasante TM OCT, Zeiss), сделанной на второй день после операции (рис.2). Колебания толщины по всей сформированной поверхности роговичного лоскута составили в среднем 5,0±1,8 μm. По данным аберрометрии (Multispot 250), отмечалось незначительное снижение RMS на глазах, прооперированных методом IntraLASIK, по сравнению с методом LASIK. На момент выписки все пациенты имели рефракцию в пределах ±0,5 дптр от планируемой и остроту зрения без коррекции, соответствующую максимальной остроте зрения с коррекцией до операции.

Куликова И.Л., Сусликов С.В.
Чебоксарский филиал ФГУ «МНТК «Микрохирургия глаза» им. акад. С.Н. Федорова Росмедтехнологии»

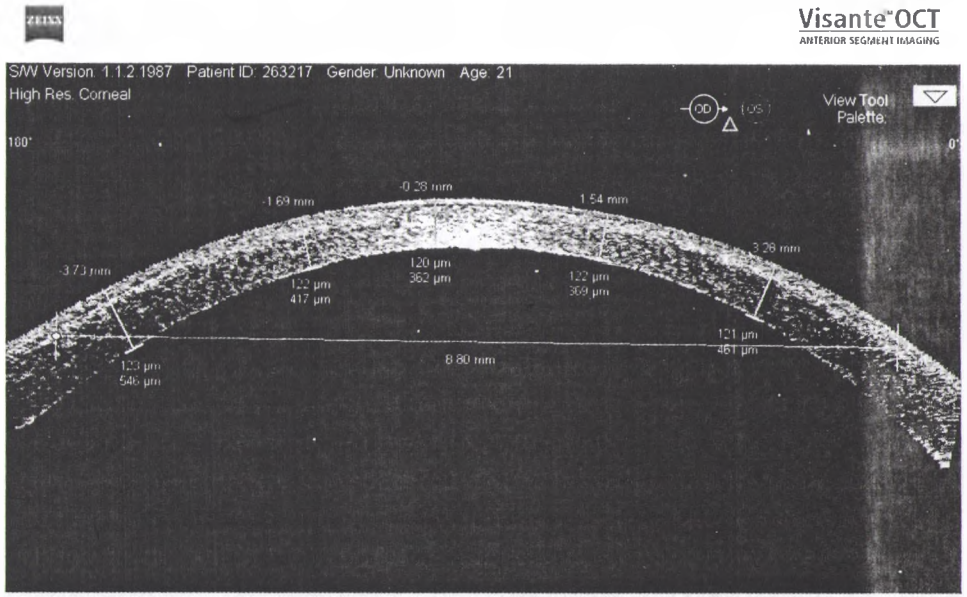

Рис.2. Роговица пациента М., 21 год, через 1 день после IntraLASIK (Viasante TM OCT, Zeiss)