полюса. После замены катарактального хрусталика на искусственный не учитывается тот факт, что форма передней и задней поверхностей ИОЛ не является асферичной. Вот почему имплантация ИОЛ решает лишь проблемы дефокусировки или, другими словами, коррекции аберраций первого порядка. В то же время нарушение асферичности взаимоотношений при имплантации ИОЛ предполагает возникновение индуцированных оптических аберраций высшего порядка. Данное положение оказывается справедливым даже для случаев безукоризненной техники выполнения операции, исключающей индуцированные аберрации, связанные с операционным вмешательством. Именно поэтому современные технологии хирургии катаракты должны предусматривать биоптический подход, практическая реализация которого невозможна без проведения динамической видеокератографии и аберрометрии. Переход на имплантацию мультифокальных и нового поколения асферических ИОЛ не решит проблемы биоптики. Прежде всего это обусловлено тем фактом, что асферические ИОЛ не смогут в полной мере компенсировать то, что создала природа в живом глазу каждого человека в процессе формирования асферичных оптических преломляющих поверхностей роговицы и хрусталика на этапах постнатального рефрактогенеза. Более того, искусственный хрусталик по своим оптическим характеристикам и способности отсекать ультрафиолет должен быть сравним с естественным хрусталиком. Вот почему сегодня у клиницистов не вызывает сомнений патогенетическая направленность имплантации ИОЛ с УФ-защитой.

Таким образом, видеокератографию и аберрометрию следует рассматривать как высокоинформативные и обязательные диагностические методики при биоптическом подходе к хирургии катаракты. Практическая реализация биоптического принципа на основании видеокератографии и аберрометрии, по данным инфракрасной скиаскопии, обеспечила получение более точной и полной информации об аберрациях оптической системы глаза. Во всех случаях исследование роговичных, хрусталиковых и артифакичных оптических аберраций составило диагностическую основу биоптического подхода к интраокулярной коррекции аберраций оптической системы глаза. Данный подход необходимо шире применять в восстановительной коррекции зрения при хирургии катаракты.

СРАВНИТЕЛЬНЫЙ АНАЛИЗ УРОВНЯ ГИСТАМИНА В ХРУСТАЛИКЕ ЧЕЛОВЕКА ПРИ РАЗНЫХ ВИДАХ ВОЗРАСТНОЙ КАТАРАКТЫ

Н.В. Корсакова, В.Е. Сергеева

ФГОУВПО «Чувашский государственный университет им. И.Н. Ульянова», Чебоксарский филиал ФГУ «МНТК «Микрохирургия глаза» им. академика С.Н. Федорова Росздрава», Россия

Гуморальная система оказывает существенное влияние на регуляцию функционирования эпителиальных клеток хрусталика. В частности, показано, что как избыток, так и недостаток некоторых гормонов, например, глюкокортикоидов, сопровождается помутнением хрусталика – болезнь Иценко-Кушинга, болезнь Симмондса [4]. Важное значение гуморальной системы в регуляции различных характеристик клеток хрусталика подтверждается еще и тем, что эти клетки экс-

прессируют большое количество рецепторов, например, к глюкокортикоидам [15], гистамину [12].

Одним из наименее изученных аспектов гуморальной регуляции функционирования хрусталика является обеспеченность его биогенными аминами. Изучение их возможной роли особенно актуально, если учесть уже описанную роль гистамина в регуляции транспорта ионов кальция через клеточные мембраны, избыток которого в клетках хрусталика, как известно, способен инициировать развитие одной из форм катаракты [16].

Гистамин – биогенный диамин, образующийся из аминокислоты гистидина при каталитическом участии фермента гистидиндекарбоксилазы. Он определяется во многих тканях организма, наибольшие его концентрации содержатся в тучных клетках. В обычных условиях он находится преимущественно в связанном с белками, липидами, ДНК и гепарином состоянии [1, 10]. Гистамин является одним из участников нейрогуморальной регуляции жизненно важных функций организма [6, 9, 11]. Люминесцентно-гистохимическим методом Кросса, Эвена, Роста [13] доказано наличие гистамина в селезенке [3], в тимусе и костном мозге [7], в лимфатических узлах [8]. На количественное содержание гистамина протестированы и ткани человеческого глаза. Максимальные концентрации данного диамина обнаружены в сосудистой оболочке, минимальные – в сетчатке [17]. Показано, что незначительное превышение нормальной концентрации ионов кальция в хрусталиковых эпителиальных клетках приводит к увеличению в них уровня гистамина, так как происходит активация кальций-мобилизующих агонистов [19]. Действием, ингибирующим высвобождение гистамина в хрусталике, обладает глютатион [18]. Современные сведения, характеризующие роль гистамина в функционировании хрусталиковых клеток, свидетельствуют о важности его свойств для сохранения прозрачности хрусталика.

Цель исследования – изучить и провести сравнительный анализ гистаминного профиля интактного хрусталика при различных видах возрастной катаракты у человека.

Материалы и методы. Исследовано 30 человеческих хрусталиков лиц мужского пола, которые разделены на 3 группы.

1-я группа – 10 интактных хрусталиков; 2-я группа – 10 хрусталиков, пораженных возрастной корковой катарактой; 3-я группа – 10 хрусталиков, пораженных возрастной ядерной катарактой.

Материал для исследования катарактально измененных хрусталиков получен в ходе плановой экстракапсулярной экстракции катаракты (ЭКЭК) у мужчин в возрасте 60–70 лет. Интактные человеческие хрусталики доступны для исследования при проведении плановой пересадки роговицы от донора.

Сагиттально из материала хрусталика готовились криостатные срезы, которые обрабатывались следующими методами: 1) люминесцентно-гистохимический метод выявления гистамина по Cross [13]; 2) спектрофлуориметрия (для количественного выражения уровня гистамина); 3) статистическая обработка материала с помощью персональной ЭВМ Pentium-200 MMX с использованием стандартного пакета программ. Определение уровня гистамина производилось на люминесцент-

ном микроскопе ЛЮМАМ-1А с помощью спектрофлуориметрической насадки ФМЭЛ 1А в 10 полях зрения с помощью объектива 40, окуляра 15.

Результаты исследования. С помощью люминесцентной микроскопии срезов интактных хрусталиков, обработанных парами ортофталевого альдегида по методу Кросса [13], в хрусталике хорошо визуализируется ядро (ядерный отдел), люминесценция которого интенсивно выражена. Хрусталик имеет изумрудно-зеленый цвет и длительное время не угасает. Ее значение по данным спектрофлуориметрии в среднем составляет 0,0665±0,0029 mv. Свечение в данной области можно охарактеризовать как самое интенсивное и яркое на срезе. В корковом отделе интактного хрусталика люминесценция менее выражена, также имеет изумрудно-зеленый цвет, но угасает значительно быстрее. Люминесценция коркового отдела интактного хрусталика определена по свечению цитоплазмы хрусталиковых клеток и составляет в среднем 0,0511±0,0024 mv (рис. 1). Клеточные мембраны не выявляются.

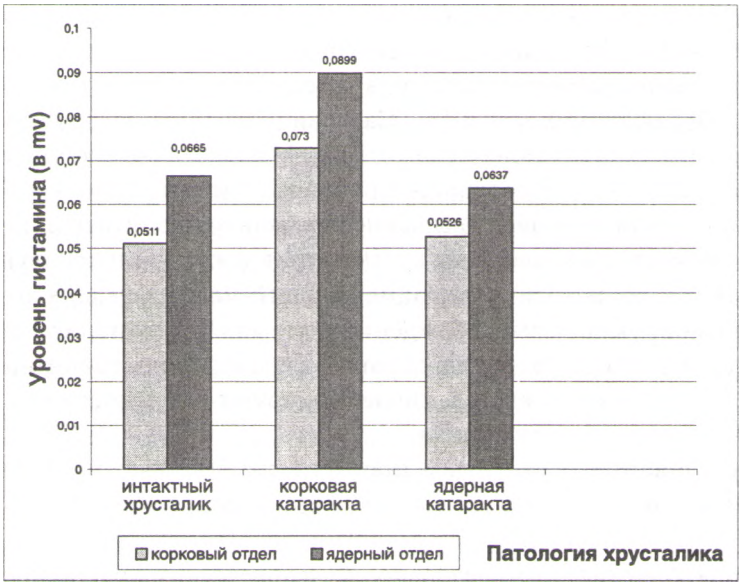

Рис. 1. Изменение уровня гистамина в корковом и ядерном отделах хрусталика в норме и при разных видах возрастной катаракты

Уровень гистамина в корковом и ядерном отделах хрусталика при возрастной корковой катаракте подвержен значительным изменениям. Так, по данным спектрофлуориметрии, концентрация гистамина в области коры хрусталика возрастает на 43% и составляет в среднем 0,0730±0,0029 mv. Интенсивность люминесценции коркового и ядерного отделов возрастает, приобретает желто-зеленый оттенок, очень долго не гаснет, однако клеточные мембраны также не выявляются. Свечение в области ядра хрусталика по-прежнему остается самым интенсивным и ярким на срезе и в среднем составляет 0,0899±0,0028 mv (рис. 1), что на 35% превышает уровень гистамина в ядре интактного хрусталика.

Иная тенденция просматривается при спектрофлуориметрии хрусталика, пораженного возрастной ядерной катарактой. Люминесценция хрусталика выражена умеренно, имеет изумрудно-зеленый цвет, визуально интенсивность люми-

несценции коркового и ядерного отделов хрусталика практически одинакова. Так, в области коры хрусталика концентрация гистамина практически неотличима от показателей нормы 0,0526±0,0042 mv, уровень гистамина увеличился лишь на 3%. В ядерном отделе хрусталика обнаружено некоторое уменьшение (на 4%) уровня гистамина, который составил 0,0637±0,0034 mv (рис. 1).

Обсуждение результатов. Катаракту принято считать заболеванием полиэтиологичным – возрастная, травматическая, лучевая, токсическая и другие [2, 5]. Однако упомянутые факторы являются лишь разновидностями повреждающих воздействий, сопровождающихся изменением условий жизнедеятельности организма в целом и хрусталика в частности. Истинная причина, инициирующая процесс катарактогенеза, несомненно, гораздо более тонко организована. И искать ее, вероятно, следует в таких областях естествознания, как мембранология, молекулярная биология, биохимия и биофизика. В последние годы появилась тенденция к изучению обменных процессов хрусталика с точки зрения структурной и функциональной организации мембран его клеток и волокон – рецепторное обеспечение, кальциевая проницаемость, закономерности пространственной организации мембран [12, 15, 16, 19].

Доказано, что кальциевые каналы клеточных мембран имеют большое значение для поддержания нормального метаболизма хрусталика, так как повышение уровня цитоплазматического кальция в эпителиальных клетках хрусталика ведет к стимуляции функциональной активности и интенсивности роста этих клеток [14]. При корковой катаракте происходит изолированное увеличение концентрации ионов кальция без одновременного изменения концентрации ионов натрия, так как в хрусталике содержатся очень высокочувствительные кальциевые каналы, гораздо более чувствительные, чем для ионов натрия.

Клетки интактного хрусталика имеют очень низкую кальциевую проницаемость. Обнаружено, что даже незначительное превышение нормального уровня кальция в хрусталиковых эпителиальных клетках инициирует повышение содержания в них кальциймобилизующих агонистов (гистамин, АТФ, карбахол, сера), которые поддерживают работу кальциевых каналов. По мнению Williams M.R. и соавт. (2001), внутриклеточно в хрусталике хранятся агонисты (гистамин, АТФ, карбахол, сера) и антагонисты кальциевого входа [19]. Их система обеспечивает сигнальный механизм для предупреждения кальциевой перегрузки хрусталика. Можно предположить, что сбой в работе указанного сигнального механизма приводит к формированию определенного вида катаракты – корковой. Данное предположение подтверждается моделью корковой катаракты путем инкубации интактного хрусталика в кальцийнасыщенной среде [16].

Таким образом, полученные данные ставят перед нами следующую задачу – провести комплексное исследование биоаминного профиля хрусталика в условиях разных видов возрастной катаракты. С учетом связи уровня биоаминов, в том числе гистамина, и степени синтетической активности хрусталиковых клеток-волокон [19], а также сведений о грубых изменениях белкового состава помутневшего хрусталика можно предположить, что дальнейшее всестороннее изучение компо-

нентов внутриклеточной системы кальциймобилизующих агонистов и антагонистов позволит выявить эффективные методы борьбы с помутнением хрусталика.

Библиографический список

1. *Вайсфельд И.Л., Кассиль Г.Н.* Гистамин в биохимии и физиологии. – М.: Наука, 1981. – 80 с.
2. Глазные болезни / Под ред. *Т.И. Ерошевского* и *А.А. Бочкаревой.* – М.: Медицина, 1977. – 264 с.
3. *Зеленова И.Г.* Нейрогистохимический анализ реакций лимфатической ткани на введение вегетотропных веществ // Физиология иммунного гомеостаза. – Ростов-на-Дону, 1977. – С. 64.
4. *Калинин А.П., Можеренков В.П., Прокофьева Г.Л.* Глаза – визитная карточка эндокринных заболеваний // Медицинская газета. – 1995. – 61 с.
5. Катаракта / Под ред. *З.Ф. Веселовской.* – Киев: Книга плюс, 2002. – 207 с.
6. *Коган М.З.* Биологическое назначение гистамина // Лабораторное дело. – 1987. – №9. – С. 712–714.
7. *Любовцева Л.А.* Люминесцентно-гистохимическое исследование аминосодержащих структур костного мозга, тимуса и крови при действии нейромедиаторов и антигенов. – Чебоксары: Изд-во Чувашского ун-та, 1993. – 100 с.
8. *Смородченко А.Т.* Лимфатические узлы в норме и при антигенных воздействиях: Учеб. пособие. – Чебоксары: Изд-во Чувашского ун-та, 1996. – 76 с.
9. *Успенский В.И.* Гистамин. – М.: Медицина, 1963. – С. 3–25.
10. *Хэм А., Кормак Д.* Гистология // Фундаментальная монография в пяти томах. Пер. с англ. – М.: Мир, 1983. – Т. 5. – 294 с.
11. *Юрина Н.А., Радостина А.И.* Соединительные ткани. Развитие, строение и функции клеток и межклеточного вещества: Учебное пособие. – М.: Изд-во Ун-та дружбы народов, 1987. – 54 с.
12. *Collison D.J., Duncan G.* Regional differences in functional receptor distribution and calcium mobilization in the intact human lens // Invest. Ophthalmol. Vis. Sci. – 2001. – Vol. 42. – №10. – P. 2355–2363.
13. *Cross S.A., Even S.W., Rost F.W.* A study of methods available for cyto-chemical localization of histamine by fluorescence induced with o-phtaldehyde or acetaldehyde // Histochem. J. – 1971. – Vol. 3. – №6. – P. 471–476.
14. *Duncan G., Riach R.A., Williams M.R., Webb S.F. et al.* Calcium mobilization modulates growth of lens cells // Cell Calcium. – 1996. – Vol. 19. – №1. – P. 83–89.
15. *Gupta V., Wagner B.J.* Expression of the functional glucocorticoid receptor in mouse and human lens epithelial cells // Jnvest. Ophthalmol. Vis. Sci. – 2003. – Vol. 44. – №5. – P. 2041–2046.
16. *Lorand L., Conrad S.M., Velasco P.T.* Formation of a 55000-weight cross-linked beta crystallin dimer in the Ca2+-treated lens. A model for cataract // Biochemistry. – 1985. – Vol. 24. – Vol. 6. – P. 1525–1531.
17. *Nowak J.Z., Nawrocki J.* Histamine in the human eye // Ophthalmic. Res. – 1987. – Vol. 19. – №2. – P. 72–75.

18. *Sakaue T., Ohhira M. et al.* Physiological activities of S-(1,2-dicarboxyethyl) glutathione as an intrinsic tripeptide present in liver, heart and lens // Arzneimittelforschung. – 1992. – Vol. 42. – №12. – P. 1482–1486.
19. *Williams M.R., Riach R.A. et al.* Role of the endoplasmic reticulum in shaping calcium dynamics in human lens cells // Invest. Ophthalmol. Vis. Sci. – 2001. – Vol. 42. – №5. – P. 1009–1017.

СУБТЕНОНОВАЯ АНЕСТЕЗИЯ ПРИ ЭКСТРАКАПСУЛЯРНОЙ ЭКСТРАКЦИИ КАТАРАКТЫ И ПРОНИКАЮЩИХ АНТИГЛАУКОМНЫХ ОПЕРАЦИЯХ

С.Н. Косарев, Е.Е. Бражалович

ГОУДПО «Пензенский институт усовершенствования врачей Федерального агентства по здравоохранению и социальному развитию», Россия

Актуальность. Местная анестезия является ведущим способом обезболивания в хирургии катаракты и глаукомы. Стандартная анестезия, включающая в себя ретробульбарную инъекцию 1,5–2,0 мл 2% раствора новокаина и акинезию по Ван-Линту 5 мл 2% раствора новокаина, имеет недостатки, а именно: сильные болевые ощущения у пациента, возможность образования ретробульбарной гематомы и перфорации глазного яблока острой иглой. Во избежание этих осложнений рассматривается субтеноновое введение анестетика как альтернативный способ местного обезболивания.

Цель сообщения – анализ 72 субтеноновых анестезий с учетом субъективных ощущений пациента и эффективности обезболивания.

Материал и методы. Выполнено 50 субтеноновых анестезий при экстракапсулярной экстракции катаракты и 12 при глубокой склерэктомии по следующей методике. После эпибульбарной анестезии 0,5% раствором дикаина в верхненаружном квадранте на 11 часах на правом глазу и на 1 часе на левом в 4 мм от лимба производился разрез конъюнктивы и теноновой капсулы длиной 1 мм. Тенонова капсула тупо отсепаровывалась до экватора, при этом важно было разрушить круговые сращения теноновой капсулы и склеры в области экватора, после чего изогнутой канюлей с затупленным концом в заднее теноново пространство вводилось 1,5 мл раствора ультракаина. Обязательным условием достижения полной анестезии было ожидание в течение 1–1,5 минут. После этого наложение уздечного шва-держалки на верхнюю прямую мышцу было полностью безболезненным. Конъюнктивальный разрез для антиглаукомных операций являлся продолжением разреза для анестезии.

Результаты. Субъективно пациенты отмечали почти полное отсутствие болевых ощущений. Больные указывали только на чувство движения инструмента за глазом. Если до этого на парном глазу производилась операция с ретробульбарной анестезией и акинезией, то выполнение операции с субтеноновой анестезией оценивалось пациентом как полностью безболезненное. Из осложнений в некоторых случаях отмечалось небольшое кровоизлияние под конъюнктиву.